

ТЯЖЕЛЫЙ ГРИПП КАК ФАКТОР РИСКА РАЗВИТИЯ ИНВАЗИВНОГО АСПЕРГИЛЛЕЗА ЛЁГКИХ (КЛИНИЧЕСКИЙ СЛУЧАЙ)

Ю.Э. Мелёхина, О.В. Шадривова, Е.В. Фролова, Ю.В. Борзова, Е.В. Шагдилеева, Т.С. Богомолова, О.А. Шурпицкая, Н.Н. Клишко

Северо-Западный государственный медицинский университет им. И.И. Мечникова, Санкт-Петербург, Россия

Invasive pulmonary aspergillosis a complication of severe influenza (case report)

Yu.E. Melekhina, O.V. Shadrivova, E.V. Frolova, Yu.V. Borzova, E.V. Shagdileeva, T.S. Bogomolova,

O.A. Schurpitskaya, N.N. Klimko

North-Western State Medical University named after I.I. Mechnikov, Saint-Petersburg, Russia

Резюме

В последние годы увеличилась частота инвазивного аспергиллеза у больных без типичных факторов риска. В статье представлен случай успешного лечения инвазивного аспергиллеза лёгких, возникшего на фоне гриппа A(H1N1), и обзор литературы. Показана необходимость своевременной диагностики и адекватной антимикотической терапии у больных тяжёлым гриппом.

Ключевые слова: инвазивный аспергиллез, *Aspergillus spp.*, грипп, вориконазол.

Введение

Инвазивный аспергиллез (ИА) лёгких — тяжёлая микотическая инфекция, возникающая преимущественно у иммунокомпрометированных больных и сопровождающаяся высокой летальностью. Известными факторами риска развития ИА у этой категории пациентов являются: длительная нейтропения, реакция «трансплантат против хозяина», высокодозная цитостатическая и иммуносупрессивная терапия, синдром приобретённого иммунодефицита, а также первичные иммунодефициты [1, 2].

Согласно Российским рекомендациям по диагностике и лечению микозов в отделениях реанимации и интенсивной терапии, риск развития инвазивного аспергиллеза наиболее высок у пациентов с ХОБЛ, респираторным дистресс-синдромом, печёночной недостаточностью, а также у больных тяжёлым гриппом [3]. Несмотря на эпидемиологические и клинические данные, связь между гриппом и ИА изучена недостаточно.

Клинический случай

Представляем описание случая успешного лечения ИА лёгких, возникшего на фоне гриппа A(H1N1).

Abstract

During last years the frequency of invasive pulmonary aspergillosis (IPA) in immunocompetent patients has increased. Clinical case report of successful treatment invasive aspergillosis with influenza A(H1N1) presented in the article. We analyzed the special literature of patients with IPA following influenza infection. The timely identification and treatment of these patients are necessary.

Key words: invasive aspergillosis, *Aspergillus spp.*, influenza, voriconazole.

Для постановки диагноза ИА использовали клинические и лабораторные критерии, предлагаемые EORTC/MSG, 2008 [1]. Проводили анализ данных научной литературы в базах PubMed и Wiley Interscience (на январь 2019 г.). При поиске информации использовали следующие ключевые слова: mycotic pneumonia, lungs mycosis, invasive aspergillosis, *Aspergillus spp.*, influenza, voriconazole.

Больная С., 38 лет, была госпитализирована 28 ноября 2015 г. в реанимационное отделение больницы по месту жительства с жалобами на повышение температуры тела до 39°C, выраженную слабость, потливость, кашель с мокротой, кровохарканье, одышку в покое.

Заболела остро 25.11.2015 г., когда после переохлаждения повысилась температура тела до 39°C, появился кашель с мокротой. За медицинской помощью не обращалась, самостоятельно принимала жаропонижающие средства (аспирин, парацетамол) с временным улучшением самочувствия.

При поступлении в клиническом анализе крови выявили лейкопению: Нв — 131 г/л, эр — $4,43 \times 10^9$ /л, л — $2,9 \cdot 10^9$ /л. В клиническом анализе крови от 3.12.2015 г., 7.12.2015 г. и 16.12.2015 г. отметили увеличение количества лейкоцитов

($4,9 \times 10^9/\text{л}$, $4,6 \cdot 10^9/\text{л}$, $4,1 \cdot 10^9/\text{л}$), но сохранялась лимфоцитопения ($0,49 \cdot 10^9/\text{л}$, $0,58 \cdot 10^9/\text{л}$, $1,7 \cdot 10^9/\text{л}$).

На рентгенограмме ОГК от 28.11.2015 г. было выявлено выраженное снижение пневматизации лёгких с обеих сторон, признаки пневмонии. При выполнении ФБС 30.11.2015 г. выявили диффузный двусторонний эндобронхит с гиперсекрецией слизистой в нижних отделах лёгких, контактная кровотоочивость, а также изменения слизистой по типу «мелкой крупы».

На основании данных анамнеза, клинической симптоматики и проведенного обследования, был поставлен диагноз: «Грипп. Двусторонняя полисегментарная пневмония. Выраженная дыхательная недостаточность».

Пациентке назначили противовирусную терапию (осельтамивир) и антибактериальную терапию (цефтриаксон, эрапенем, хемицин).

На фоне проводимой терапии состояние больной ухудшилось — сохранялись фебрильная лихорадка, слабость, потливость, усилилась одышка, нарастал кашель, появилось кровохарканье. На рентгенограмме ОГК от 1.12.2015 г. была выявлена отрицательная динамика: наличие жидкости в правой плевральной полости, обширные двусторонние инфильтративные изменения, начальные проявления отека лёгких (рис. 1).

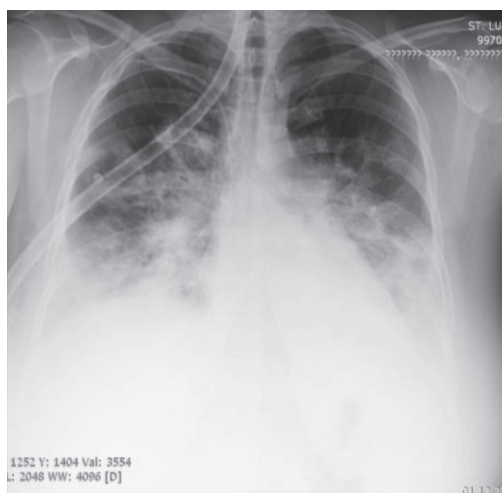


Рис. 1. Больная С., 38 лет, рентгенограмма ОГК от 1.12.2015 г.

В связи с тем, что состояние больной оставалось крайне тяжёлым, была выполнена повторная рентгенограмма ОГК. По данным рентгенологического обследования установили нарастание инфильтрации и отека, появление полей деструкции в правом легком, появление жидкости по междолевой щели, наличие абсцедирующей двусторонней пневмонии (рис. 2).

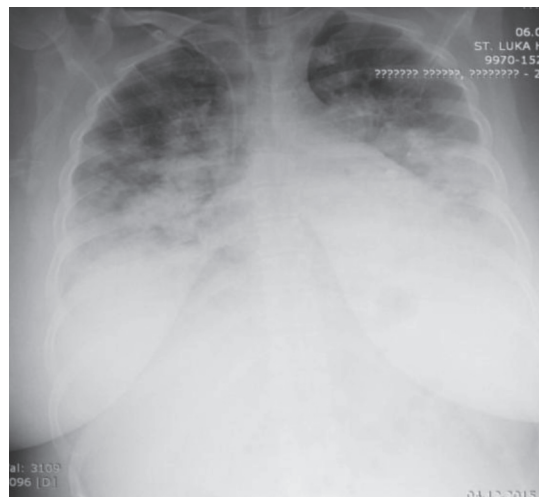


Рис. 2. Больная С., 38 лет, рентгенограмма ОГК от 04.12.2015 г.

5.12.2015 г. пациентка была проконсультирована микологом, было рекомендовано дополнительное обследование, при котором выявили признаки инвазивного аспергиллёза. Результаты теста на галактоманнан в БАЛ ($I = 0,68$) и сыворотке крови ($I = 1,18$) были положительными.

Также подтвердили этиологию А/Н1N1 нарастанием титра антител к вирусу А/Н1N1 в парных сыворотках в 4 раза. При иммунологическом исследовании выявили снижение $CD3 + CD4 +$ ($0,571 \cdot 10^9$ к/л) и ИНФ- γ (320 пг/мл).

Установлен диагноз: «Инвазивный аспергиллёз лёгких». Начато лечение вориконазолом в стандартной дозировке.

На фоне проводимой антимикотической терапии отмечали улучшение состояния больной, нормализацию температуры тела, уменьшение одышки, кашля, отсутствие кровохарканья. На КТ легких от 21.12.2015 г. по сравнению с предыдущими исследованиями выраженность изменений уменьшилась (рис. 3).

22.01.2016 г. пациентка поступила в микологическую клинику. Продолжительность терапии вориконазолом на момент поступления составила 1,5 месяца, нежелательных явлений на фоне приема препарата не отмечала.

Анамнез жизни. Из перенесенных заболеваний пациентка отмечает детские инфекции; тонзилэктомия в 1989 г.; диффузно-узловой зоб, эутиреоз. В течение 20 лет работает фельдшером.

Жилищно-бытовые условия, со слов больной, удовлетворительные, квартира сухая, без признаков плесневого поражения. Домашних животных нет. Наследственность не отягощена. Аллергологический анамнез без особенностей. Инфекци-

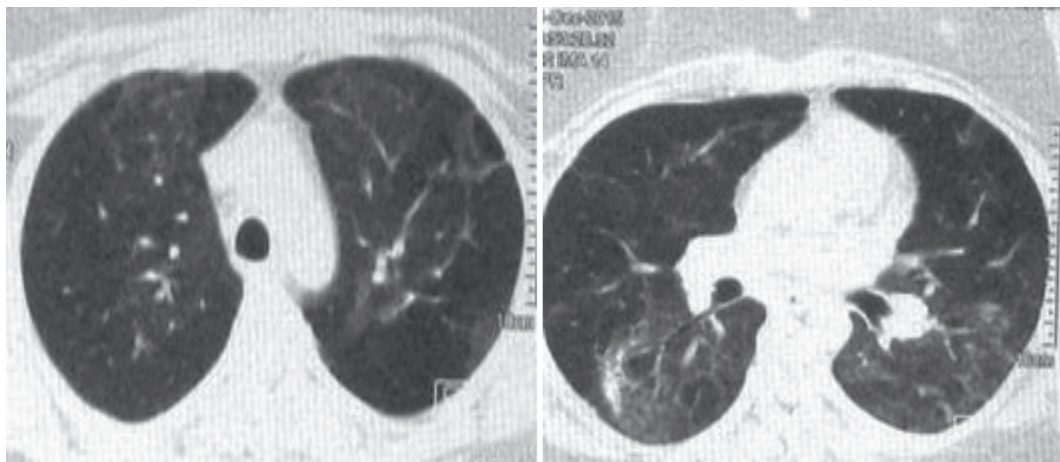


Рис. 3. Больная С., 38 лет, КТ ОГК от 21.12.2015 г.

онный гепатит, венерические заболевания, тифы, малярию и туберкулез отрицает. За последние 6 месяцев за пределы Российской Федерации не выезжала, кровь не переливали, у стоматолога не лечилась, контакта с инфекционными больными не было, не прививалась.

При объективном осмотре общее состояние удовлетворительное. Конституция нормостеническая, рост — 168 см, вес — 83 кг. Сознание ясное. Кожные покровы и видимые слизистые оболочки чистые, розовые. Периферические лимфатические узлы не увеличены. Температура тела — 36,7 °С. Над лёгочными полями дыхание жёсткое, хрипов нет. Частота дыхательных движений — 17 в минуту. Тоны сердца приглушены, ритмичные, соотношение сохранено, шумов нет. Пульс ритмичный, симметричный, 85 ударов в минуту. Артериальное давление — 140 и 70 мм рт. ст. Частота сердечных сокращений — 85 ударов в минуту. Язык чистый, влажный. Живот при пальпации мягкий, безболезненный. Печень и селезенка не увеличены. Симптом поколачивания по поясничной области — отрицательный с обеих сторон. Отёков нижних конечностей нет. Дизурических явлений и нарушений стула нет. Менингеальные симптомы — отрицательные.

При выполнении ФБС 23.01.2016 г. выявили двусторонний диффузный катаральный эндобронхит I ст.

При КТ органов грудной клетки от 26.01.2016 г. отмечали положительную динамику в виде регресса участков уплотнения лёгочной ткани (рис. 4).

Получен отрицательный результат теста на галактоманнан в сыворотке крови ($I=0,15$) и БАЛ ($I=0,26$). При повторном иммунологическом исследовании отмечали нормализацию уровня $CD3+CD4+$ ($0,823 \times 10^9$ к/л) и увеличение уровня ИНФ- γ (500 пг/мл).

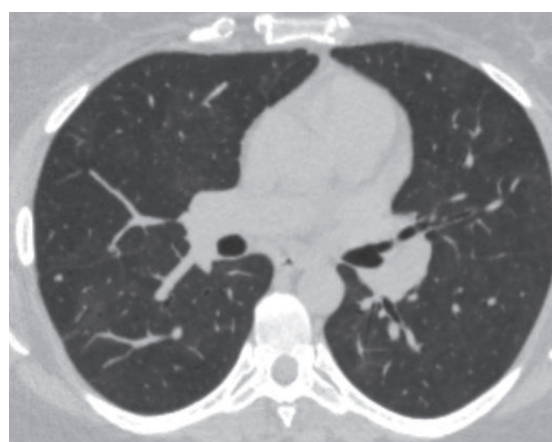


Рис. 4. Больная С., 38 лет, КТ ОГК от 26.12.2015 г.

Диагностирована ремиссия инвазивного аспергиллеза легких от февраля 2016 г. Общая продолжительность применения вориконазола составила 2 месяца.

Обсуждение

В последние годы отмечено увеличение частоты возникновения ИА у больных без типичных факторов риска. К данной категории относят пациентов с хронической обструктивной болезнью легких, распространенными ожогами, страдающих хроническими синуситами, а также больных, находящихся в отделениях реанимации и интенсивной терапии. В литературе все чаще встречается описание клинических случаев аспергиллезной инфекции, развивающейся на фоне тяжелого течения гриппа [4–6]. Известно, что снижение иммунологической реактивности (анергия) на фоне гриппа может приводить к суперинфицированию, обусловленному преимущественно бактериальной флорой (*Streptococcus pneumoniae*, *Staphylococcus aureus*, *Pseudomonas aeruginosa* и др.) [6–8]. Уязвимость к суперинфекциям указывает на наличие дефектов локальных и адаптивных механизмов

иммунной защиты у инфицированных гриппом пациентов. Основными звеньями патогенеза инфекционного процесса в этих случаях являются нарушение местного иммунитета вследствие поражения вирусом респираторного эпителия, индуцированный вирусом апоптоз лимфоцитов и клеток врожденной системы иммунитета, а также дисбаланс Th1-/Th2-иммунного ответа [7, 8].

Вирусы гриппа А делятся на подтипы по наличию различных белков на поверхности: гемагглютинин (H) и нейраминидаза (N). Нейраминидаза обладает способностью воздействовать на поверхностные гликопротеиды клеток, подавлять систему интерферона, что приводит к нарушению локальных механизмов иммунной защиты [11]. В настоящее время среди людей широко распространены подтипы H1N1, H1N2, H3N2. Тип А является наиболее опасным для человека и вызывает эпидемии каждые 2–3 года. Это обусловлено способностью к точечной мутации поверхностных гликопротеидов (антигенный дрейф) с образованием нового штамма вируса. Крупная или полная замена одного подтипа на другой (антигенный шифт) приводит к развитию пандемии гриппа. Штаммы вируса гриппа, способные вызывать пандемию, обладают повышенным уровнем патогенности. Основными последствиями их воздействия на макроорганизм являются прогрессирующая в процессе развития заболевания иммуносупрессия на грани иммунопаралича и предельно высокий уровень провоспалительных цитокинов как в периферической крови, так и в пораженных тканях [12].

Известно, что вирусы гриппа А способны индуцировать апоптоз клеток иммунной системы: макрофагов, нейтрофилов и лимфоцитов. При первичном контакте с высоковирулентными пандемическими вариантами вируса, как правило, развивается тяжелая форма гриппозной инфекции, сопровождающаяся глубоким апоптотическим дисбалансом клеточного иммунитета [8]. В эксперименте было установлено, что более 90% резидентных альвеолярных макрофагов гибнут в течение первой недели после гриппа [13]. Патологический апоптоз иммунокомпетентных клеток приводит к лейкопении и является одним из ведущих механизмов формирования иммунного дефекта [14]. В проспективном исследовании 49 пациентов с подтвержденным гриппом H1N1 в период пандемии 2009 г. у больных с тяжелым течением гриппозной инфекции наблюдали лимфоцитопению, обусловленную дефицитом CD4+ и натуральных киллерных клеток (NK) в 90% и 100% случаев соответственно, у 60% – снижение количества CD8+ лимфоцитов [10]. У значительной части пациентов выраженная лимфоцитопения сохранялась спустя 9–11 дней. Другие исследователи продемонстрировали, что при тяжелой инфекции H1N1 2009 г.

значительная доля CD4 Т-клеток экспрессирует CD95 (рецептор апоптоза) [15].

Другим известным механизмом иммуносупрессии при гриппозной инфекции является цитопатический эффект в результате чрезмерной активации провоспалительных цитокинов, так называемый «цитокиновый шторм». В ответ на инфицирование вирусами гриппа эпителиальные клетки и лейкоциты продуцируют хемокины, провоспалительные и регуляторные цитокины. Хорошо известно, что хемокины и цитокины действуют как местные гормоны, которые активируют клетки иммунной системы. Провоспалительные цитокины, такие как интерферон- α (IFN- α), фактор некроза опухоли- α (TNF- α), интерлейкин-1 (IL-1) α и β , интерлейкин-6 (ИЛ-6) и интерлейкин-8 (ИЛ-8) участвуют в противовирусной иммунной защите, определяя развитие иммунного ответа Th1-типа. Так, в клинических исследованиях у пациентов, инфицированных пандемическим вирусом (H1N1), были выявлены достоверно более высокие уровни IL-2, IL-12, IFN- γ , IL-6, TNF- α , IL-5, IL-10, IL-17 и IL-23 в сыворотке крови по сравнению с показателями контрольной группы [16, 17]. Однако нарушение адаптивного клеточного иммунитета приводит к замедлению клиренса вируса при пневмонии рH1N1, что, в свою очередь, вызывает длительную активацию провоспалительного ответа. Избыток провоспалительных цитокинов при гриппе индуцирует чрезмерное воспаление тканей и опосредует тяжелые системные проявления. У больных пневмонией рH1N1 обнаружена взаимосвязь гиперпродукции провоспалительных хемокинов/цитокинов с тяжестью симптомов, включая лихорадку, тахипноэ и снижение сатурации кислорода [16–19]. Кроме того, повышение концентрации ИЛ-8, наблюдаемое у пациентов с вирус-ассоциированной пневмонией, способствует активации и миграции к очагу инфекции моноцитов/макрофагов и нейтрофилов, что усугубляет разрушение легочной ткани [20]. Длительная активация нейтрофилов с накоплением большого количества свободных радикалов, особенно свободного кислорода (O_2), оказывает повреждающее действие как на ткани, так и на сами фагоциты. В результате нарушается липидный слой клеточных мембран, увеличивается их проницаемость и развивается дезорганизация жизнедеятельности клетки вплоть до ее инактивации [8].

Таким образом, дефекты клеточного и адаптивного иммунного ответа и нарушение локального иммунитета при гриппе могут быть ведущими факторами развития суперинфекций, в том числе и инвазивных грибковых заболеваний.

Описанный нами клинический случай представляет практический интерес в связи с относительной редкостью грибковых поражений легких

на фоне гриппа, неспецифичностью клинических и рентгенологических проявлений, что создает трудности в своевременной диагностике ИА. Мы проанализировали базы данных PubMed и приводим обзор отечественной и зарубежной литературы, посвященной этой проблеме, за период с 1963 г. Впервые случай аспергиллезной инфекции на фоне гриппа был описан в 1979 г. С 2010 г. наблюдается тенденция к увеличению числа случаев гриппа, осложненных ИА.

Мы провели анализ опубликованных материалов, включая наши клинические случаи (табл.) [4, 6, 7, 36].

Таблица

Анализ 59 клинических случаев инвазивного аспергиллеза, возникшего на фоне инфекции, обусловленной вирусом гриппа

Основные характеристики	Количество/ средний показатель	%
<i>Демографические показатели</i>		
Возраст, годы	49	
Пол: мужской/женский	39/20	66/34
Фоновые заболевания		
Онкология, гемобластозы	12	20
Сахарный диабет	9	15
Другие	38	65
<i>Факторы риска</i>		
Нейтропения	9	15
ТГСК	7	12
Лимфоцитопения <1000 кл/мкл	21	36
Применение ГКС	18	31
<i>Тип вируса гриппа</i>		
А	55	93
В	4	7
Противовирусная терапия	32	54
Количество дней от симптомов гриппа до ИА	6 (0–32)	
<i>Локализация аспергиллезной инфекции</i>		
Легкие	59	100
Трахеобронхит	9	15
Диссеминированный процесс	6	10
<i>Возбудитель ИА (n=45, 76%)</i>		
<i>Aspergillus fumigatus</i>	41	91
<i>Aspergillus niger</i>	1	2
<i>Aspergillus terreus</i>	1	2
2 и более	2	4
Отсутствие культуры при посеве биосубстратов (n=14, 24%)		
<i>Исследуемый биосубстрат</i>		
БАЛ	29	49
Мокрота	23	39

Окончание таблицы

Основные характеристики	количество/ средний показатель	%
Гистологический материал	21	36
Серологический метод (тест на галактоманнан)	30	51
«Доказанный»	21	36
«Вероятный»	16	27
«Возможный»	22	37
Летальный исход	26	44

В большинстве случаев развитие ИА было связано с вирусом типа А (H1N1) – 93%. Тем не менее, анализ данных показал, что тип В также может быть фактором риска развития ИА.

Средний возраст больных составил 49 лет (диапазон 23–86), мужчин – 66%, женщин – 34%. Наиболее частыми фоновыми заболеваниями были: онкология и гемобластозы (20%, n = 12), реципиенты алло-ТГСК составили 12%. Другие фоновые заболевания: декомпенсированный сахарный диабет (n = 9), хроническая обструктивная болезнь легких или бронхиальная астма (n = 7), гипертоническая болезнь (n = 6), алкоголизм (n = 4), заболевание печени (n = 3), употребление табака (n = 3), в единичных случаях – ревматоидный артрит, хроническая болезнь почек и др. В период, предшествующий развитию ИА, системные ГКС использовали у 31% пациентов, лимфоцитопению отмечали у 36% больных, нейтропению – у 15%.

Диагноз ИА устанавливали на основании результатов серологического, микологического и гистологического исследований. Тест на галактоманнан в БАЛ/сыворотке крови был положителен у 51% пациентов. *Aspergillus* spp. были выделены из респираторных биосубстратов у 76% больных. Основным возбудителем был *A. fumigatus* – 91%, реже *A. niger* и *A. terreus* – в 2% случаев каждый, а также ИА, обусловленный двумя видами, – *A. fumigatus* и *A. versicolor* – 2%, *A. fumigatus* и *A. nidulans* – 2%. У 36% пациентов диагноз был доказан гистологическим исследованием биосубстратов.

У 20% пациентов выявили сопутствующую бактериальную инфекцию (*S. aureus*, *S. pneumoniae*, *Haemophilus influenzae*, *Pseudomonas* sp, *Klebsiella pneumoniae* и *Acinetobacter* sp.), в редких случаях (2%) выделяли два бактериальных патогена.

Первичным очагом грибковой инфекции были легкие – 100%, аспергиллезный трахеобронхит развивался у 15%, диссеминированный процесс – у 10% пациентов.

Антимикотическую терапию проводили 94% пациентов. Основными используемыми препаратами были вориконазол – 69%, амфотерицин В или

липосомальный амфотерицин — 27%, эхинокандины — 14%. Реже использовали итраконазол — 3%. У части пациентов проводили дополнительную терапию гранулоцитарно-макрофагальным колониестимулирующим фактором и γ -интерфероном.

Летальность составила 44%. Наиболее частой причиной смерти была дыхательная недостаточность — 14%, полиорганная недостаточность — 10%, септический шок — 7%, поражение центральной нервной системы — 12%, остановка сердца — 2%. 64% пациентов в течение госпитализации нуждались в искусственной вентиляции легких.

Несмотря на то, что ИА возникает преимущественно у пациентов с факторами риска, в последние годы возрастает число иммунокомпетентных больных ИА. Это свидетельствует о том, что грипп может представлять собой новый фактор риска для развития этой инвазивной грибковой инфекции.

Заключение

На фоне сопровождающей тяжелой грипп иммуносупрессии возможно развитие инвазивного аспергиллёза лёгких. Заболевание возникает преимущественно у мужчин среднего возраста и характеризуется высокой летальностью. Необходимы ранняя диагностика и своевременное назначение адекватной антимикотической терапии.

Литература:

- De Pauw B, Walsh TJ, Donnelly JP, et al. Revised definitions of invasive fungal disease from the European Organization for Research and Treatment of Cancer. Invasive Fungal Infections Cooperative Group and the National Institute of Allergy and Infectious Diseases Mycoses Study Group (EORTC/MSG) Consensus Group. *Clin Infect Dis*. 2008; 46(12):1813-21
- Климко, Н.Н. Инвазивный аспергиллез: результаты многоцентрового исследования / Н.Н. Климко [и др.] // Научно-практический журнал «Онкогематология». — 2014. — № 2. — С. 13–19.
- Диагностика и лечение микозов в отделениях реанимации и интенсивной терапии: Российские рекомендации / Отв. ред. Н.Н. Климко. — 2-е изд. доп. и перераб. — М.: Фармтек, 2015. — 96 с.
- Nancy F Crum-Cianflone. Invasive Aspergillosis Associated With Severe Influenza Infections. *Open Forum Infectious Diseases*. 2016. Sept.; 3(3): ofw171.
- Ignacio Martin-Loeches, Marcus J Schultz, Jean-Louis Vincent, et al. Increased incidence of co-infection in critically ill patients with influenza. *Intensive Care Med* (2017) 43:48–58 doi: 10.1007/s00134-016-4578-y.
- Frank L van de Veerdonk, Eva Kolwijck, Pieter P A Lestrade, Caspar J Hodiament, et al. Influenza-associated Aspergillosis in Critically Ill Patients. *Mycoses Study Group. American Journal of Respiratory and Critical Care Medicine* Volume 196 Number 4 | August 15 2017
- Rynda-Apple A, Robinson KM, Alcorn JF. Influenza and Bacterial Superinfection: Illuminating the Immunologic Mechanisms of Disease. *Infect. Immun.* 2015; 83(10):3764–70
- Paget C, Trottein F. Mechanisms of Bacterial Superinfection Post-influenza: A Role for Unconventional T Cells. *Front. Immunol.* 2019; 10: 336
- Ghoneim HE, Thomas PG, McCullers JA. Depletion of alveolar macrophages during influenza infection facilitates bacterial superinfections. *J Immunol.* 2013; 191:1250–9.
- Fox A, Le NM, Horby P, et al. Severe pandemic H1N1 2009 infection is associated with transient NK and T deficiency and aberrant CD8 responses. *PLoS One.* 2012; 7:e31535.
- Биличенко, Т.Н. Грипп 2016 года // Медицинский совет. — 2016. — Т. 15. — С. 52–57.
- Киселев, О.И. Беременность, иммуносупрессия, грипп и плацентарная экспрессия эндогенных ретровирусов / О.И. Киселев — СПб.: ООО «Издательство „Росток“», 2014. — 320 с.
- Hazem E. Ghoneim, Paul G. Thomas, Jonathan A. McCullers. Depletion of alveolar macrophages during influenza infection facilitates bacterial super-infections. *J Immunol.* 2013; 191(3):1250–1259.
- Головачева, Е.Г. Концептуально-диагностические закономерности иммунного ответа при гриппе, иммунокоррекция в терапии и вакцинопрофилактике : дис. ...д-ра мед. наук / Е.Г. Головачева. — СПб.: НИИ гриппа, 2015. — 279 с.
- Lichtner M, Mastroianni CM, Rossi R, Russo G, Belvisi V, et al. Severe and persistent depletion of circulating plasmacytoid dendritic cells in patients with 2009 pandemic H1N1 infection. *PLoS One.* 2011; 6: e19872.
- Lee N, Wong CK, Chan PK, Chan MC, et al. Cytokine Response Patterns in Severe Pandemic 2009 H1N1 and Seasonal Influenza among Hospitalized Adults [Internet]. *PLoS One.* 2011;6(10):e26050. Available from: <http://doi/10.1371/journal.pone.0026050>.
- Jia-Rong Bian, Wei Nie, Yuan-Sheng Zang et al. Clinical aspects and cytokine response in adults with seasonal influenza infection[Internet]. *Int J Clin Exp Med.* 2014; 7(12):5593-5602 Available from: <http://www.ijcem.com> /ISSN:1940-5901/ IJCEM0002800
- Kang YM, Song BM, Lee JS, et al. Pandemic H1N1 influenza virus causes a stronger inflammatory response than seasonal H1N1 influenza virus in ferrets. *Arch Virol* 2011; 156: 759-67.
- Guan X, Yang W, Sun X, et al. Association of influenza virus infection and inflammatory cytokines with acute myocardial infarction. *In amm Res.* 2012; 61: 591-8.
- Matsumoto Y, Kawamura Y, Nakai H, Sugata K, Yoshikawa A, Ihira M, Ohashi M, Kato T, Yoshikawa T. Cytokine and chemokine responses in pediatric patients with severe pneumonia associated with pandemic A/H1N1/2009 influenza virus. *Microbiol Immunol.* 2012; 56: 651-5.
- Lee JY, Joo EJ, Yeom JS, et al. Aspergillus tracheobronchitis and influenza A co-infection in a patient with AIDS and neutropenia. *Infect Chemother.* 2014; 46:209–15.
- Lat A, Bhadelia N, Miko B, et al. Invasive aspergillosis after pandemic (H1N1) 2009. *Emerg Infect Dis.* 2010; 16:971–3.
- Wauters J, Baar I, Meersseman P, et al. Invasive pulmonary aspergillosis is a frequent complication of critically ill H1N1 patients: a retrospective study. *Intensive Care Med.* 2012; 38:1761–8.
- Alshabani K, Haq A, Miyakawa R, et al. Invasive pulmonary aspergillosis in patients with influenza infection: report of two cases and systematic review of the literature. *Expert Rev Respir Med.* 2015; 9:89–96.
- Kwon OK, Lee MG, Kim HS, et al. Invasive pulmonary aspergillosis after influenza A infection in an immunocompetent patient. *Tuberc Respir Dis (Seoul).* 2013; 75:260–3.
- Kim MJ, Kim MK, Kang CK, et al. A case of acute cerebral aspergillosis complicating influenza A/H1N1pdm 2009. *Infect Chemother.* 2013; 45: 225–9.
- Toh HS, Jiang MY, Tay HT. Invasive pulmonary aspergillosis in severe complicated influenza A. *J Formos Med Assoc.* 2013; 112:810–1.

28. Otterspoor LC, Smit FH, van Laar TJ, et al. Prolonged use of extracorporeal membrane oxygenation combined with prone positioning in patients with acute respiratory distress syndrome and invasive aspergillosis. *Perfusion*. 2012; 27:335–7.

29. Vehreschild JJ, Bröckelmann PJ, Bangard C, et al. Pandemic 2009 influenza A (H1N1) virus infection coinciding with invasive pulmonary aspergillosis in neutropenic patients. *Epidemiol Infect*. 2012; 140:1848–52.

30. Hoyo-Ulloa I, Cobos-Trigueros N, Puigde la Bellacasa J, Martinez-Martinez JA. Influenza A (H1N1) complicated by invasive aspergillosis in non-severely immunocompromised patients. *Enferm Infect Microbiol Clin*. 2012; 30:583–4.

31. Guervilly C, Roch A, Ranque S, et al. A strategy based on galactomannan antigen detection and PCR for invasive pulmonary aspergillosis following influenza A (H1N1) pneumonia. *J Infect*. 2012; 65:470–3.

32. Adalja AA, Sappington PL, Harris SP, et al. Isolation of *Aspergillus* in three 2009 H1N1 influenza patients. *Influenza Other Respir Viruses*. 2011; 5:225–9.

33. Garcia-Vidal C, Barba P, Arnan M, et al. Invasive aspergillosis complicating pandemic influenza A (H1N1) infection in severely immunocompromised patients. *Clin Infect Dis*. 2011; 53:e16–9.

34. Carfagna P, Brandimarte F, Caccese R, et al. Occurrence of influenza A(H1N1) infection and concomitant invasive pulmonary aspergillosis in a patient with chronic obstructive pulmonary disease. *Mycoses*. 2011; 54:549–51.

35. Passouant O, Mateu P, Commandini M, et al. Pulmonary aspergillosis in non-immunocompromised patient with acute respiratory distress syndrome during A (H1N1) infection. *Ann Fr Anesth Reanim*. 2011; 30:e75–6.

36. Ignacio Martin-Loeches, Marcus J Schultz, Jean-Louis Vincent, et al. Increased incidence of co-infection in critically ill patients with influenza. *Intensive Care Med* (2017) 43:48–58 doi: 10.1007/s00134-016-4578-y.

37. Frank L van de Veerdonk, Eva Kolwijck, Pieter P A Lestrade, Caspar J Hodiament, et al. Influenza-associated Aspergillosis in Critically Ill Patients. *Mycoses Study Group. American Journal of Respiratory and Critical Care Medicine* Volume 196 Number 4 | August 15 2017

References

1. De Pauw B, Walsh TJ, Donnelly JP, et al. Revised definitions of invasive fungal disease from the European Organization for Research and Treatment of Cancer. Invasive Fungal Infections Cooperative Group and the National Institute of Allergy and Infectious Diseases Mycoses Study Group (EORTC/MSG) Consensus Group. *Clin Infect Dis*. 2008; 46(12):1813–21

2. Klimko N.N., Shadrivova O.V., Khostelidi S.N. et al. Invasive aspergillosis: results of multicenter study. *Oncohematology*. 2014; 2:13–9 (in Russian).

3. Klimko N.N. Diagnosis and treatment of fungal infections in intensive care units and intensive care: recommendations of the Russian. Moscow "Pharmtec". c.2015; p. 96 (in Russian).

4. Nancy F Crum-Cianflone. Invasive Aspergillosis Associated With Severe Influenza Infections. *Open Forum Infectious Diseases*. 2016. Sept.; 3(3): ofw171.

5. Ignacio Martin-Loeches, Marcus J Schultz, Jean-Louis Vincent, et al. Increased incidence of co-infection in critically ill patients with influenza. *Intensive Care Med* (2017) 43:48–58 doi: 10.1007/s00134-016-4578-y.

6. Frank L van de Veerdonk, Eva Kolwijck, Pieter P A Lestrade, Caspar J Hodiament, et al. Influenza-associated Aspergillosis in Critically Ill Patients. *Mycoses Study Group. American Journal of Respiratory and Critical Care Medicine* Volume 196 Number 4 | August 15 2017

7. Rynda-Apple A, Robinson KM, Alcorn JF. Influenza and Bacterial Superinfection: Illuminating the Immunologic Mechanisms of Disease. *Infect. Immun*. 2015; 83(10):3764–70

8. Paget C, Trottein F. Mechanisms of Bacterial Superinfection Post-influenza: A Role for Unconventional T Cells. *Front. Immunol*. 2019; 10: 336

9. Ghoneim HE, Thomas PG, McCullers JA. Depletion of alveolar macrophages during influenza infection facilitates bacterial superinfections. *J Immunol*. 2013; 191:1250–9.

10. Fox A, Le NM, Horby P, et al. Severe pandemic H1N1 2009 infection is associated with transient NK and T deficiency and aberrant CD8 responses. *PLoS One*. 2012; 7:e31535.

11. Bilichenko T. N. Influenza 2016. Medical Council. 2016; 15:52-7 (in Russian). 10.21518/2079-701X-2016-15-52-5.

12. Kiselev O.I. Pregnancy, immunosuppression, influenza and placental expression of endogenous retroviruses. *Saint Petersburg. „Rostock“*; 2014; p. 320 (in Russian).

13. Hazem E. Ghoneim, Paul G. Thomas, Jonathan A. McCullers. Depletion of alveolar macrophages during influenza infection facilitates bacterial super-infections [Internet]. *J Immunol*. 2013 August 1;191(3):1250–1259. Available from: DOI: <https://doi.org/10.4049/jimmunol.1300014>.

14. Golovacheva E.G. Konceptualno-diaagnosticheskie zakonomernosti immunnogo otveta pri grippe, immunokorekciya v terapii i vakcinoprofilaktike [The Conceptual and diagnostic patterns of immune response in influenza, immunocorrection in the treatment and vaccinal prevention] dissertation]. Saint Petersburg (Russia): Research Institute of Influenza; 2015. 279 p (in Russian).

15. Lichtner M, Mastroianni CM, Rossi R, Russo G, Belvisi V, et al. Severe and persistent depletion of circulating plasmacytoid dendritic cells in patients with 2009 pandemic H1N1 infection. (2011) *PLoS One* 6: e19872. Roguskie JM. The role of

16. Lee N, Wong CK, Chan PK, Chan MC, et al. Cytokine Response Patterns in Severe Pandemic 2009 H1N1 and Seasonal Influenza among Hospitalized Adults [Internet]. *PLoS One*. 2011;6(10):e26050. Available from: <http://doi/doi: 10.1371/journal.pone.0026050>.

17. Jia-Rong Bian, Wei Nie, Yuan-Sheng Zang et al. Clinical aspects and cytokine response in adults with seasonal influenza infection[Internet]. *Int J Clin Exp Med*. 2014; 7(12):5593-5602 Available from: <http://www.ijcem.com /ISSN:1940-5901/IJ-CEM0002800>

18. Kang YM, Song BM, Lee JS, et al. Pandemic H1N1 influenza virus causes a stronger inflammatory response than seasonal H1N1 influenza virus in ferrets. *Arch Virol* 2011; 156: 759-67.

19. Guan X, Yang W, Sun X, et al. Association of influenza virus infection and inflammatory cytokines with acute myocardial infarction. *In amm Res*. 2012; 61: 591-8.

20. Matsumoto Y, Kawamura Y, Nakai H, Sugata K, Yoshikawa A, Ihira M, Ohashi M, Kato T, Yoshikawa T. Cytokine and chemokine responses in pediatric patients with severe pneumonia associated with pandemic A/H1N1/2009 influenza virus. *Microbiol Immunol*. 2012; 56: 651-5.

21. Lee JY, Joo EJ, Yeom JS, et al. *Aspergillus* tracheobronchitis and influenza A co-infection in a patient with AIDS and neutropenia. *Infect Chemother*. 2014; 46:209–15.

22. Lat A, Bhadelia N, Miko B, et al. Invasive aspergillosis after pandemic (H1N1) 2009. *Emerg Infect Dis*. 2010; 16:971–3.

23. Wauters J, Baar I, Meersseman P, et al. Invasive pulmonary aspergillosis is a frequent complication of critically ill H1N1 patients: a retrospective study. *Intensive Care Med*. 2012; 38:1761–8.

24. Alshabani K, Haq A, Miyakawa R, et al. Invasive pulmonary aspergillosis in patients with influenza infection: report of two cases and systematic review of the literature. *Expert Rev Respir Med*. 2015; 9:89–96.

25. Kwon OK, Lee MG, Kim HS, et al. Invasive pulmonary aspergillosis after influenza A infection in an immunocompetent patient. *Tuberc Respir Dis (Seoul)*. 2013; 75:260–3.
26. Kim MJ, Kim MK, Kang CK, et al. A case of acute cerebral aspergillosis complicating influenza A/H1N1pdm 2009. *Infect Chemother*. 2013; 45: 225–9.
27. Toh HS, Jiang MY, Tay HT. Invasive pulmonary aspergillosis in severe complicated influenza A. *J Formos Med Assoc*. 2013; 112:810–1.
28. Otterspoor LC, Smit FH, van Laar TJ, et al. Prolonged use of extracorporeal membrane oxygenation combined with prone positioning in patients with acute respiratory distress syndrome and invasive Aspergillosis. *Perfusion*. 2012; 27:335–7.
29. Vehreschild JJ, Bröckelmann PJ, Bangard C, et al. Pandemic 2009 influenza A (H1N1) virus infection coinciding with invasive pulmonary aspergillosis in neutropenic patients. *Epidemiol Infect* 2012; 140:1848–52.
30. Hoyo-Ulloa I, Cobos-Trigueros N, Puigde la Bellacasa J, Martínez-Martínez JA. Influenza A (H1N1) complicated by invasive aspergillosis in non-severely immunocompromised patients. *Enferm Infecc Microbiol Clin*. 2012; 30:583–4.
31. Guervilly C, Roch A, Ranque S, et al. A strategy based on galactomannan antigen detection and PCR for invasive pulmonary aspergillosis following influenza A (H1N1) pneumonia. *J Infect* 2012; 65:470–3.
32. Adalja AA, Sappington PL, Harris SP, et al. Isolation of *Aspergillus* in three 2009 H1N1 influenza patients. *Influenza Other Respir Viruses*. 2011; 5:225–9.
33. Garcia-Vidal C, Barba P, Arnan M, et al. Invasive aspergillosis complicating pandemic influenza A (H1N1) infection in severely immunocompromised patients. *Clin Infect Dis*. 2011; 53:e16–9.
34. Carfagna P, Brandimarte F, Caccese R, et al. Occurrence of influenza A(H1N1)v infection and concomitant invasive pulmonary aspergillosis in a patient with chronic obstructive pulmonary disease. *Mycoses*. 2011; 54:549–51.
35. Passouant O, Mateu P, Commandini M, et al. Pulmonary aspergillosis in non-immunocompromised patient with acute respiratory distress syndrome during A (H1N1) infection. *Ann Fr Anesth Reanim*. 2011; 30:e75–6.
36. Ignacio Martin-Loeches, Marcus J Schultz, Jean-Louis Vincent, et al. Increased incidence of co-infection in critically ill patients with influenza. *Intensive Care Med* (2017) 43:48–58 doi: 10.1007/s00134-016-4578-y.
37. Frank L van de Veerdonk, Eva Kolwijck, Pieter P A Lestrade, Caspar J Hodiament, et al. Influenza-associated Aspergillosis in Critically Ill Patients. *Mycoses Study Group. American Journal of Respiratory and Critical Care Medicine* Volume 196 Number 4 | August 15 2017

Авторский коллектив:

Мелёхина Юлия Эммануиловна — доцент кафедры клинической микологии, аллергологии и иммунологии Северо-Западного государственного медицинского университета им. И.И. Мечникова, к.м.н.; тел.: 8(812)303-51-46, e-mail: melehina_y@mail.ru;

Шагрянова Ольга Витальевна — доцент кафедры клинической микологии, аллергологии и иммунологии Северо-Западного государственного медицинского университета им. И.И. Мечникова, к.м.н.; тел.: 8(812)3035146, email: olshadr@mail.ru

Фролова Екатерина Васильевна — заведующая НИЛ иммунологии и аллергологии Научно-исследовательского института медицинской микологии им. П.Н. Кашкина Северо-Западного государственного медицинского университета им. И.И. Мечникова, к.м.н.; тел.: 8(812)303-50-00 (4158), email: labimmune@yandex.ru

Борзова Юлия Владимировна — заведующая микологической клиникой Северо-Западного государственного медицинского университета им. И.И. Мечникова, к.м.н.; тел./факс: (812)510-62-40, e-mail: yuliya.borzova@szgmu.ru.

Шагдильева Елена Владимировна — доцент кафедры клинической микологии, аллергологии и иммунологии Северо-Западного государственного медицинского университета им. И.И. Мечникова, к.м.н.; тел.: 8(812)303-51-46, email: shaghdileeva_ev@mail.ru

Богомолова Татьяна Сергеевна — заведующая лабораторией Научно-исследовательского института медицинской микологии им. П.Н. Кашкина Северо-Западного государственного медицинского университета им. И.И. Мечникова, к.б.н.; тел.: 8(812)303-51-41, e-mail: bogomol52@list.ru

Шурпицкая Ольга Александровна — заведующая лабораторией Научно-исследовательского института медицинской микологии им. П.Н. Кашкина Северо-Западного государственного медицинского университета им. И.И. Мечникова; тел.: 8(812)303-51-43, e-mail: olga.shurpitskaya@szgmu.ru

Климко Николай Николаевич — заведующий кафедрой клинической микологии, аллергологии и иммунологии Северо-Западного государственного медицинского университета им. И.И. Мечникова, д.м.н., профессор; тел.: 8(812)303-51-46, e-mail: n_klimko@mail.ru