

Е.В. Филоненко, А.Н. Урлова, Ю.В. Вахабова, С.В. Медведев, О.В. Маторин, Н.И. Григорьевых, А.Д. Каприн  
 Многокурсовая фотодинамическая терапия при базально-клеточном раке кожи центральной зоны лица (клиническое наблюдение)



# МНОГОКУРСОВАЯ ФОТОДИНАМИЧЕСКАЯ ТЕРАПИЯ ПРИ БАЗАЛЬНО-КЛЕТОЧНОМ РАКЕ КОЖИ ЦЕНТРАЛЬНОЙ ЗОНЫ ЛИЦА (КЛИНИЧЕСКОЕ НАБЛЮДЕНИЕ)

Е.В. Филоненко, А.Н. Урлова, Ю.В. Вахабова, С.В. Медведев, О.В. Маторин, Н.И. Григорьевых, А.Д. Каприн  
 МНИОИ им. П.А. Герцена – филиал ФГБУ «НМИЦ радиологии» Минздрава России, Москва, России

## Резюме

Приведены результаты 11-летнего клинического наблюдения и лечения пациентки с базальноклеточным раком кожи лица II стадии (T2N0M0). Анамнез течения заболевания связан с длительным (с 2001 по 2008 гг.) неадекватным лечением, вследствие отсутствия правильного диагноза. После установки диагноза, с 2008 по 2019 гг. в МНИОИ им. П.А. Герцена в Центре лазерной и фотодинамической диагностики и терапии опухолей пациентке проведено органосохраняющее лечение методом многокурсовой фотодинамической терапии (ФДТ) и лекарственной таргетной терапии. Проведено 23 курса ФДТ с фотосенсибилизаторами хлоринового ряда и 5-аминолевулиновой кислоты. С 2018 г. пациентка находится в процессе лекарственного лечения таргетной терапией висмодегибом. На фоне таргетного лекарственного лечения при контрольном осмотре в 2019 г. выявлен продолженный рост остаточной опухоли, проведен очередной курс ФДТ. Весь срок наблюдения пациентка переносила лечение хорошо, без осложнений с хорошим качеством жизни и удовлетворительным косметическим эффектом.

**Ключевые слова:** базальноклеточный рак кожи, фотодинамическая терапия, фотосенсибилизатор, таргетная терапия, висмодегиб.

**Для цитирования:** Филоненко Е.В., Урлова А.Н., Вахабова Ю.В., Медведев С.В., Маторин О.В., Григорьевых Н.И., Каприн А.Д. Многокурсовая фотодинамическая терапия при базально-клеточном раке кожи центральной зоны лица (клиническое наблюдение) // *Biomedical Photonics*. – 2019. – Т. 8, № 4. – С. 47–52. doi: 10.24931/2413–9432–2019–8–4–47–52

**Контакты:** Григорьевых Н.И., e-mail: n41493@icloud.com

КЛИНИЧЕСКИЕ НАБЛЮДЕНИЯ

## MULTI-COURSE PHOTODYNAMIC THERAPY OF BASAL CELL SKIN CANCER OF THE CENTRAL FACE AREA (CLINICAL STUDY)

Filonenko E.V., Urlova A.N., Vakhobova Yu.V., Medvedev S.V., Matorin O.V., Grigorievykh N.I., Kaprin A.D.

P.A. Herzen Moscow Oncology Research Center – branch of FSBI NMRRC of the Ministry of Health of the Russian Federation, Moscow, Russia

## Abstract

The results of an 11-year clinical observation and treatment of a patient with stage II basal cell carcinoma of the face (T2N0M0) are presented. History of the illness is associated with a long (from 2001 to 2008) inadequate treatment, due to the incorrect diagnosis. After the proper diagnosis was established, from 2008 to 2019 at the Center for Laser and Photodynamic Diagnostics and Tumor Therapy of P.A. Herzen Moscow Oncology Research Center, the patient underwent organ-preserving treatment using the multi-course photodynamic therapy (PDT) and drug targeted therapy. In total, 23 courses of PDT were conducted with photosensitizers of the chlorin series and 5-aminolevulinic acid during this period. Since 2018, the patient is in the process of targeted drug treatment with Vismodegib. In the course of targeted drug treatment, a follow-up examination in 2019 revealed continued growth of the residual tumor, and another course of PDT was carried out. Throughout the observation period, the patient tolerated the treatment well, without complications, with a good quality of life and satisfactory cosmetic effect.

**Keywords:** basal cell skin cancer, photodynamic therapy, photosensitizer, targeted therapy, vismodegib.

**For citations:** Filonenko E.V., Urlova A.N., Vakhobova Yu.V., Medvedev S.V., Matorin O.V., Grigorievykh N.I., Kaprin A.D. Multi-course photodynamic therapy of basal cell skin cancer of the central face area (clinical study), *Biomedical Photonics*, 2019, vol. 8, no. 4, pp. 47–52. (in Russian) doi: 10.24931/2413–9432–2019–8–4–47–52

**Contacts:** Grigorievykh N.I., e-mail: n41493@icloud.com

Базально-клеточный рак (БКРК) является самой распространенной злокачественной опухолью кожи, а также самой распространенной злокачественной опухолью у человека [1]. Высокие показатели заболеваемости – 2,75 миллиона случаев во всем мире – свидетельствуют об актуальности проблемы лечения БКРК для общественного здравоохранения. Ежегодно в мире диагностируется не менее 3,5 миллионов новых немеланоцитарных злокачественных новообразований кожи. Из них 75%, что составляет не менее 2 миллионов новых случаев в год, приходится на долю базальноклеточной карциномы [2, 3]. Чаще всего болезнь встречается среди представителей европеоидной расы, среди которой риск развития базально-клеточной карциномы в течение жизни составляет 30% [4]. Основным постулатом в терапии БКРК является не только излечение, но и сохранение функции органа при минимальном косметическом дефекте особенно в случае локализации опухоли на коже лица.

При высоком риске косметического дефекта от хирургического лечения и лучевой терапии обосновано проведение фотодинамической терапии (ФДТ). ФДТ – метод селективного разрушения опухоли – выгодно отличается от других вариантов противоопухолевого лечения направленностью деструктивного действия на опухолевые ткани. При этом окружающие опухоль неизменные ткани не повреждаются, что позволяет многократно применять ФДТ без ущерба для нормальных тканей и без развития резистентности опухоли к лечению. В мировой клинической практике для лечения базальноклеточного рака кожи метод ФДТ широко применяется с 1978 г., в России – с 1992 г. [5].

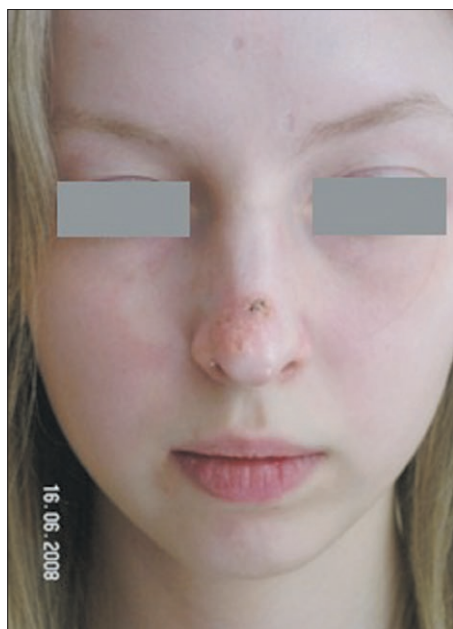Другим вариантом направленного противоопухолевого воздействия при базальноклеточном раке кожи является применение таргетной лекарственной терапии. Висмодегид – первый лекарственный препарат, предназначенный для приема внутрь, в классе ингибиторов сигнального пути Хэдждок. Висмодегид – низкомолекулярное вещество, селективно ингибирующее протеин Smoothed (SMO), тем самым блокируя передачу сигнала внутрь клетки, что препятствует неконтролируемому делению клеток [6]. Эффективность ингибирования сигнального пути Hh в лечении местнораспространенного и метастатического базальноклеточного рака кожи была подтверждена в международном многоцентровом клиническом исследовании II-ой фазы ERIVANCE. На основании результатов этого исследования висмодегид в 2012 г. был одобрен FDA (Food and Drug Administration – Управление по санитарному надзору за качеством пищевых продуктов и медикаментов США), а в 2013 г. – EMEA (European Medicines Agency – Европейское агентство лекарственных средств). В России висмодегид был зарегистрирован 26.09.2013

(ЛП-002252) и с этого момента вошел в клиническую практику российских онкологов и применяется для лечения пациентов с метастатической или местнораспространенной базальноклеточной карциномой у взрослых при рецидиве заболевания после хирургического лечения или в случае нецелесообразности проведения хирургического вмешательства или лучевой терапии.

Приводим клиническое наблюдение длительного лечения больной с обширным базальноклеточным раком центральной зоны лица.

Больная К., 1990 г.р., в 2001 г., в возрасте 11 лет впервые отметила у себя появление образования в виде ранки на спинке носа, самостоятельно не лечилась. В 2002 г. в связи с незаживающей ранкой пациентка самостоятельно обратилась к дерматологу по месту жительства: пациентке рекомендована местная терапия мазями, не давшая эффекта. В 2004 г. выполнена лазерная абляция образования, однако заживления и эффекта от проведенного лечения также не было. В связи с наличием образования кожи носа пациентка на протяжении пяти лет неоднократно обращалась к дерматологам различных государственных и частных учреждений, где пациентке назначали консервативную терапию различными мазями с незначительным эффектом, цитологического исследования при этом не выполняли, образование увеличивалось в размерах. В октябре 2007 г. в связи с дальнейшим ростом образования и появления новых очагов на коже носа и прилегающих отделов щек, пациентку направили в клинику кожных болезней медицинского университета, где был поставлен диагноз невротические экскориации, кольцевидная гранулема и проведено местное лечение мазями, гелем «Куриозин», NO – терапия, лангидаз 3000 ME, гель актовегин, метилурациловая мазь, 5%-ая ксероформная мазь, гель «Урьяж». В результате проведенного лечения отмечен регресс высыпаний на 50–55%. В декабре 2007 г. в связи с продолженным ростом образований и появления нового очага на коже правой щеки пациентка самостоятельно обратилась в коммерческий медицинский центр, где впервые заподозрили злокачественное образование, пациентка направлена в МНИОИ им. П.А. Герцена. В январе 2008 г. пациентка обратилась в МНИОИ им. П.А. Герцена, где при соскобе был поставлен диагноз базальноклеточный рак, опухолевые изменения на тот момент занимали всю поверхность наружного носа с переходом на кожу щек. По данным обследования регионарных и отдаленных метастазов не обнаружено. Клиническая ситуация обсуждена на расширенном консилиуме, пациентке рекомендовано проведение фотодинамической терапии.

При планировании ФДТ, с учетом возраста пациентки, локализации опухолевого процесса, поверхностной формы роста опухоли было принято реше-



**Рис. 1.** Клиническая картина через 2 мес после первого курса ФДТ (июнь 2008 г.)  
**Fig. 1.** Clinical picture after the first course of PDT (June 2008)

ние о проведении ФДТ с аппликационным применением 5-аминолевулиновой кислоты (5-АЛК).

В апреле и декабре 2008 г. проведено 2 курса ФДТ с экстемпоральным приготовлением мази на основе порошка 5-АЛК (рис. 1).

В феврале (2), марте (1) и ноябре (2) 2009 г. проведено 5 курсов с экстемпоральным приготовлением мази на основе порошка 5-АЛК.

С учетом наличия в декабре 2009 г. цитологически подтвержденной остаточной опухоли по краю рубца, было принято решение о выполнении ФДТ с внутривенным введением фотосенсибилизаторов. Был проведен 1 курс с фотогемом.

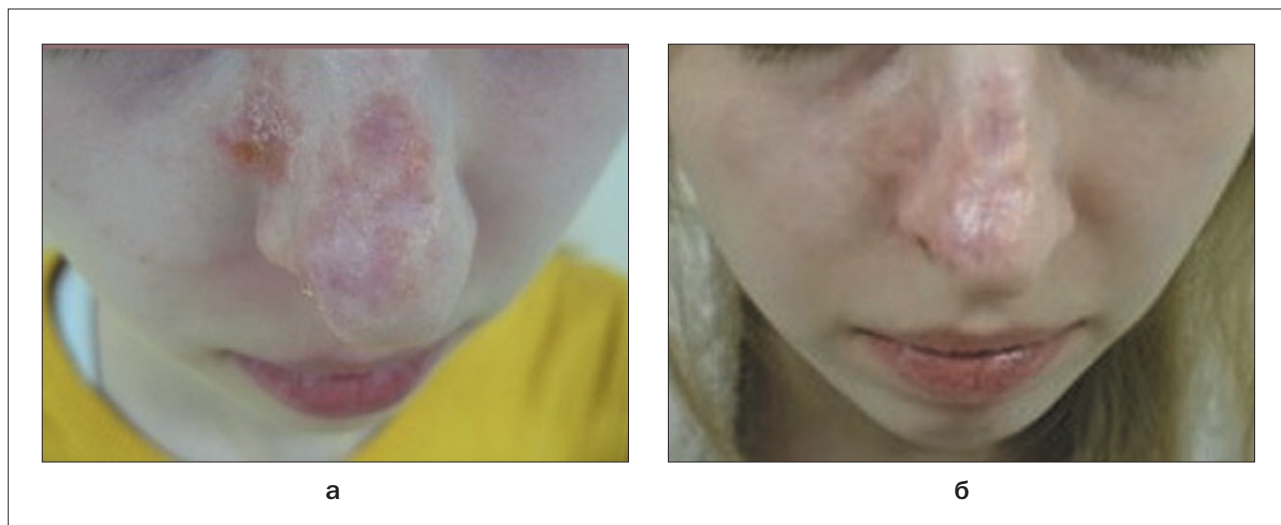В апреле и ноябре 2010 г. – 2 курса ФДТ (фотогем и фотодитазин) в связи с продолженным ростом опухоли в центре и по краю рубца (апрель) и по краю рубца кожи носа справа размерами 0,5x0,3 см (ноябрь) (рис. 2).

В декабре 2011 г. – 1 курс ФДТ (радахлорин) по поводу рецидива заболевания по краю рубца до 0,3 см. По данным МРТ с в/в контрастированием: в мягких тканях правого крыла носа на фоне деформации дополнительные образования не определяются, отмечается отек кожи и подкожной клетчатки на 1 см выше кончика носа и по ходу левого крыла носа на протяжении до 17x12 мм.

В августе 2012 г. проведен 1 курс ФДТ (радахлорин) по поводу рецидива заболевания в области кончика и спинки носа, правого и левого ската носа.

В сентябре 2013 г., в связи с отсутствием полной регрессии опухоли после многокурсовой ФДТ, больная была проконсультирована зав. кафедрой пластической и челюстно-лицевой хирургии ФГАОУ ВО Первый МГМУ им. И.М. Сеченова МЗ РФ, академиком РАН, проф. Милановым Н.О. о возможности обширного хирургического вмешательства с реконструктивно-пластическим компонентом. Учитывая отсутствие поражения костных и хрящевых структур, а также положительный эффект от проводимых курсов ФДТ, было принято решение о предпочтительности продолжения многокурсовой ФДТ перед хирургическим лечением.

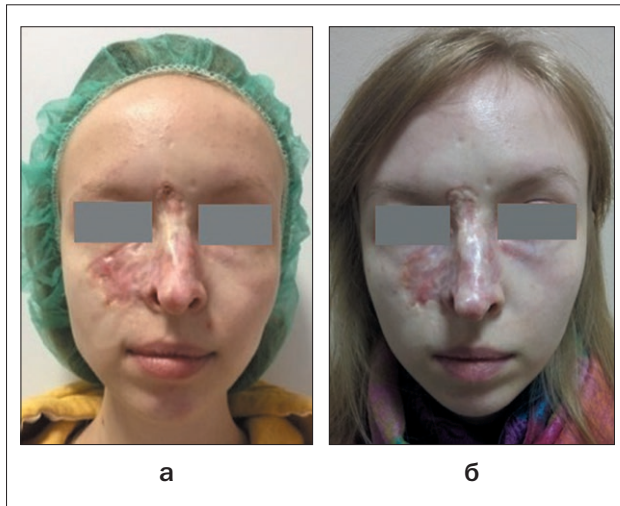
В сентябре 2013 г. проведен 1 курс ФДТ (фотолон) на 6 очагов рецидивного базальноклеточного рака кожи по краю зоны ФДТ: в области правого ската носа ближе к крылу носа (опухолевый очаг темно-розово-



**Рис. 2.** Клиническая картина:  
а – до проведения ФДТ (апрель 2010 г.);  
б – после проведения ФДТ (июль 2010 г.)

**Fig. 2.** Clinical picture  
а – before PDT (April 2010);  
б – after PDT (July 2010)





**Рис. 3.** Клиническая картина:  
 а – до проведения ФДТ (март 2017 г.);  
 б – после проведения ФДТ (июль 2017 г.)

**Fig. 3.** Clinical picture  
 а – before PDT (March 2017);  
 б – after PDT (July 2017)

го цвета, диаметром до 1 см), аналогичные очаги на кончике носа (0,8x0,3 см), на спинке носа (0,4 см), на коже переносицы (0,4x0,4 см). По данным МРТ с в/в контрастированием мягких тканей лица без существенной динамики в сравнении с МРТ от 2011 г.

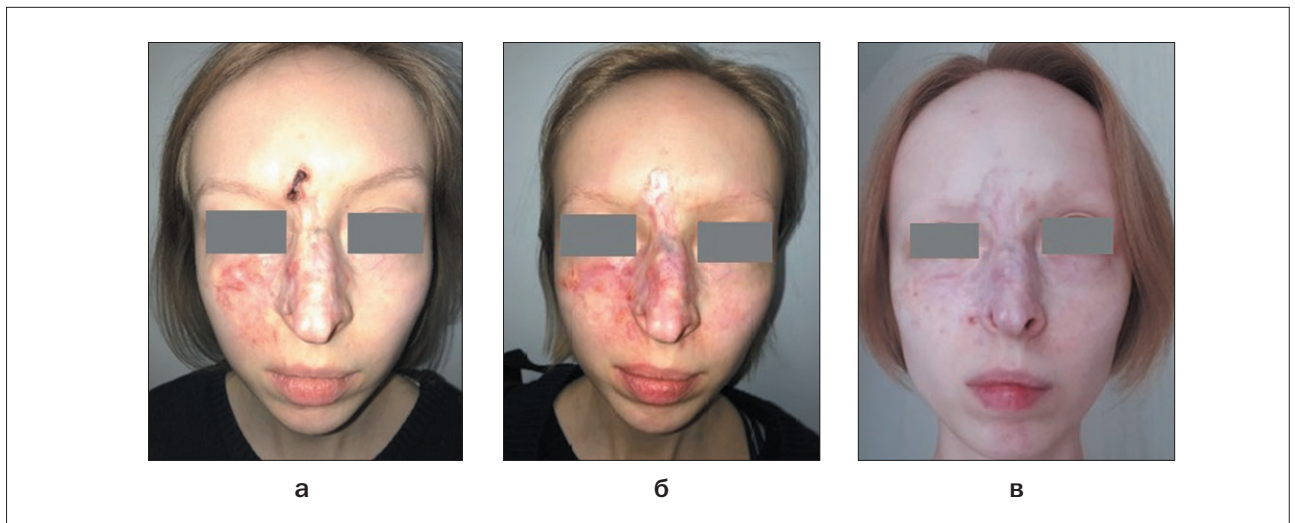
В марте и декабре 2014 г. – 2 курса ФДТ (радахлорин) по поводу продолженного роста опухоли в области ската носа размером до 1,0 см и спинки носа размером 1,0x1,5 см, соответственно.

В августе 2015 г. – 1 курс ФДТ (радахлорин) на 5 очагов базальноклеточного рака кожи в области правой щеки, кончика носа, левого крыла носа, левого ската носа, спинки носа.

По данным МРТ мягких тканей лица с в/в контрастированием, выполненного в ноябре 2015 г.: при контрольном осмотре МР-исследования лицевого отдела черепа в мягких тканях носа на фоне их деформации дополнительные образования не определяются, отмечается незначительный отек кожи и подкожной клетчатки справа. Убедительных МР-данных за опухолевую патологию не отмечается.

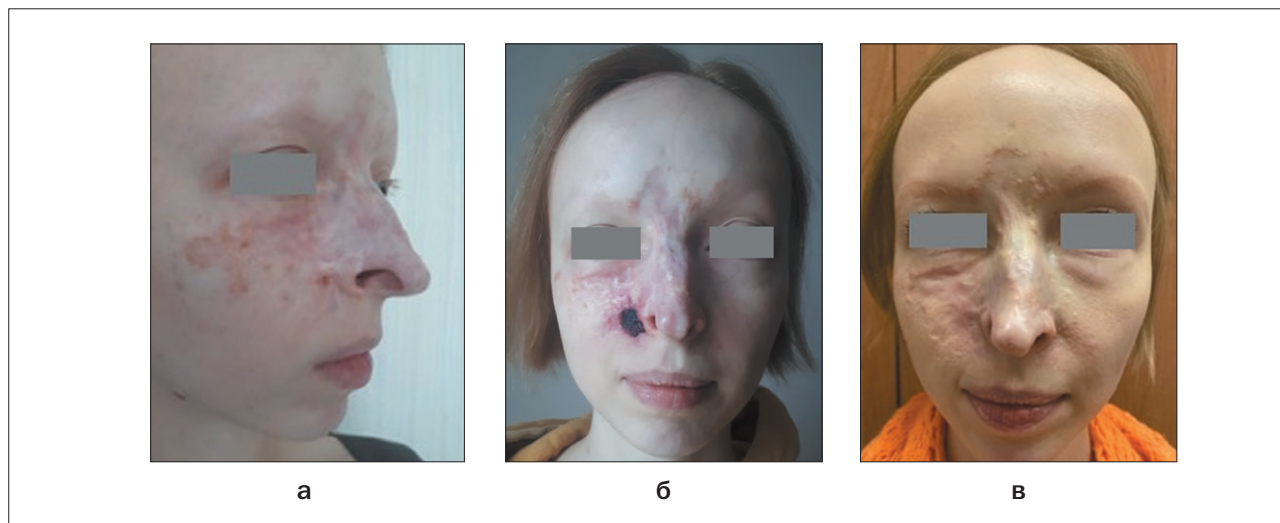В мае и декабре 2016 г. проведено 2 курса ФДТ (с препаратами радахлорин и левулон) по поводу рецидива заболевания в области левой щеки, спинки носа, левого ската носа, правой щеки.

В марте, мае и декабре 2017 г. – 3 курса (фотолон, радахлорин, левулон) по поводу рецидива заболевания в виде нового очага в области внутреннего угла правого глаза диаметром до 1 см и продолженного роста опухоли по краю рубцовых изменений в области левой щеки, левого ската и преддверия носа, правой щеки по нижнему краю и верхнему краю рубца. По данным МРТ мягких тканей лицевого скелета с в/в контрастированием, выполненной в октябре 2017 г.: при нативном сканировании и на постконтрастных срезах рубцовый участок в подкожной клетчатке на уровне скуловой дуги справа протяженностью до 28 мм, ближе к правому крылу носа в толще клетчатки бугристый мягкотканый компонент размером 9x13x8 мм с отчетливым депонированием контраста.



**Рис. 4.** Клиническая картина:  
 а – до проведения назначения висмодегиба (июль 2018 г.);  
 б – через 4 мес после начала лечения висмодегибом;  
 в – через 9 мес после начала лечения висмодегибом

**Fig. 4.** Clinical picture  
 а – before treatment with Vismodegib (June 2018);  
 б – after 4 months of treatment with Vismodegib;  
 в – after 9 months of treatment with Vismodegib



**Рис. 5.** Клиническая картина (2019 г.):  
а – продолженный рост опухоли крыла носа справа до ФДТ;  
б – некроз опухоли, 1 неделя после ФДТ;  
в – полная регрессия опухоли, 3 мес после ФДТ

**Fig. 5.** Clinical picture (2019)  
а – continued tumor growth on the right wing of the nose before PDT;  
б – tumor necrosis, 1 week after PDT;  
в – complete tumor regression, 3 months after PDT

Деструкции, отека костных и подкожных жидкостных скоплений не выявлено (рис. 3).

В марте и июле 2018 г. проведено 2 курса ФДТ (радахлорин) на очаги базальноклеточного рака кожи переносицы, правой скуловой области, подглазничной области справа, щечной области справа, левого ската носа, правого крыла носа, спинки носа, правого ската носа, переносицы, левого ската носа. По данным МРТ мягких тканей лицевого скелета, выполненной в январе 2018 г.: в мягких тканях скуловой области справа рубцовый участок протяженностью до 28x6 мм. Вблизи крыла носа в толще клетчатки овальный мягкотканый компонент 9x11x8 мм с тяжистыми очертаниями, с гомогенным, отчетливым депонированием контраста на отсроченных сериях. Кроме того, имеется локальное утолщение кожи в области ската носа справа 9x2 мм с депонированием препарата на постконтрастных сканах (без изменений с 2017 г.). Также имеются локальные участки гипervasкуляризации в области кожи лба над переносицей размером до 5x3 мм (в октябре 2017 г. – 8x3 мм). Выявлен локальный участок контрастирования в толще клетчатки правой половины крыла носа до 4x5 мм, не визуализируемый при исследовании от 23.10.2017; деструкции, отека костных структур, ограниченных подкожных жидкостных скоплений не выявлено.

В июле 2018 г. было принято решение о проведении таргетной терапии препаратом висмодегиб (в дозе 150 мг ежедневно). Лекарственная терапия проводится с сентября 2018 г. по настоящее время (рис. 4).

При контрольном обследовании, выполненном в августе 2019 г., на фоне проведения таргетной терапии висмодегибом диагностирован продолженный рост остаточной опухоли в области крыла носа справа, что подтверждено цитологически.

При контрольном МРТ исследовании, выполненной в августе 2019 г.: при сравнении с предыдущим МР исследованием от января 2018 г. отмечена положительная динамика (ранее выявляемые участки в области ската, крыла носа справа и лобной области справа без признаков патологического накопления). Сохраняется образование вблизи крыла носа справа (без динамики размеров), цитологически подтвержден продолженный рост остаточной опухоли.

Учитывая наличие остаточной опухоли, на расширенном консилиуме рекомендовано на фоне лекарственного лечения провести курс ФДТ на остаточную опухоль.

В ноябре 2019 г. проведен 1 курс ФДТ (фотодитазин) на остаточную опухоль. При контрольном осмотре через 3 мес – зарегистрирована полная регрессия опухоли (рис. 5).

### Обсуждение

Данное клиническое наблюдение демонстрирует правильный выбор тактики лечения базальноклеточного рака центральной зоны лица методом ФДТ у молодой пациентки, течение опухолевого процесса у которой было осложнено многолетним неправильным лечением данной патологии в связи с постанов-

кой ошибочного диагнозов, отсутствием онкологической настороженности у врачей, к которым она обращалась и поздним принятием решения о проведении морфологического исследования для уточнения диагноза. Проведение ФДТ явилось той оптимальной стратегией, которая позволила сохранить лицо пациентки и добиться стабилизации изначально местнораспространенного опухолевого процесса центральной зоны лица до появления на рынке лекарственных препаратов нового поколения – таргетной терапии, направленной на лечение БКРК.

Опыт длительного лечения пациентки (11 лет) методом ФДТ показывает эффективность применения данного органосохраняющего метода в многокурсовом режиме при часто рецидивирующем БКРК. Все курсы ФДТ пациентка переносила хорошо, без осложнений с хорошим косметическим и выраженным противоопухолевым эффектом.

Применение для аппликационной ФДТ мазей на основе 5-АЛК, приготовленных *ex tempore* из порошка 5-АЛК, является неэффективным, т.к. только стандартизованные рецептуры, прошедшие все не-

обходимые фазы клинических испытаний эффективны применения в аппликационной ФДТ в связи с тем, что при данном пути введения комбинация вспомогательных веществ, ответственных за доставку 5-АЛК в патологические ткани играет важную роль. Возможно, что это обстоятельство не позволило достичь значительного эффекта при проведении первых 7 (надо проверить) курсов ФДТ у данной пациентки. Хотя в литературе имеются публикации о высокой эффективности аппликационной ФДТ с лекарственными препаратами на основе 5-АЛК (Levulon, Ameluz, Metvix) при подобных формах БКРК [7, 8].

### Заключение

Приведенное клиническое наблюдение демонстрирует эффективность и целесообразность применения метода ФДТ в сочетании с таргетной терапией висмодегибом у больных с базальноклеточным раком кожи при наличии очагов продолженного роста на фоне проведения лекарственной терапии или при повторных рецидивах опухоли при проведении многокурсовой ФДТ.

### ЛИТЕРАТУРА

1. Злокачественные новообразования в России в 2018 году (заболеваемость и смертность) / под ред. Каприн А.Д., Старинского В.В., Петровой Г.В. – М.: МНИОИ им. П.А. Герцена – филиал ФГБУ «НМИЦ радиологии» Минздрава России, 2019. – 250 с.
2. Rubin A.I., Chen E.H., Ratner D. Basal-cell carcinoma // *N Engl J Med.* – 2005. – Vol. 353(21). – P. 2262–2269.
3. Diepgen T.L., Mahler V. The epidemiology of skin cancer // *Br J Dermatol.* – 2002. – Vol. 146(suppl). – P. 1–6.
4. Wong C.S.M., Strange R.C., Lear J.T. Basal cell carcinoma // *Br Med J.* – 2003. – Vol. 327. – P. 794–8.
5. Филоненко Е.В. Флюоресцентная диагностика и фотодинамическая терапия – обоснование применения и возможности в онкологии // *Фотодинамическая терапия и Фотодиагностика.* – 2014. – Т. 3, № 1. – С. 3–7.
6. Sekulic A., Migden M.R., Basset-Seguín N., Garbe C., Gesierich A., Lao C.D., Miller C., Mortier L., Murrell D.F., Hamid O. et al. Long-term safety and efficacy of vismodegib in patients with advanced basal cell carcinoma: final update of the pivotal ERIVANCE BCC study // *BMC cancer.* – 2017. – Vol. 17(1). – P. 332.
7. Filonenko E.V., Kaprin A.D., Urlova A.N., Grigorievykh N.I. Photodynamic therapy of basal cell carcinoma with Levulon local application // *Proceedings Volume 11070, 17th International Photodynamic Association World Congress.* – 2019. – 1107081. <https://doi.org/10.1117/12.2525825>
8. Morton C.A., Dominicus R., Radny P. et al. A randomized, multi-national, non-inferiority, phase III trial to evaluate the safety and efficacy of BF-200 ALA gel versus mal cream in the treatment of non-aggressive basal cell carcinoma with photodynamic therapy (PDT) // *Br. J. Dermatol.* – 2018. – Vol. 179. – P. 309–319.

### REFERENCES

1. *Malignant neoplasms in Russia in 2012 (incidence and mortality)*, by Kaprin A.D., Starinsky V.V., Petrova G.V. as eds. Moscow, MNI OI im. P.A. Gertsena – filial FGBU «NMITs radiologii» Minzdrava Rossii, 2019. 250 p.
2. Rubin A.I., Chen E.H., Ratner D. Basal-cell carcinoma, *N Engl J Med*, 2005, vol. 353(21), pp. 2262–2269.
3. Diepgen T.L., Mahler V. The epidemiology of skin cancer, *Br J Dermatol*, 2002, vol. 146(suppl), pp. 1–6.
4. Wong C.S.M., Strange R.C., Lear J.T. Basal cell carcinoma, *Br Med J*, 2003, vol. 327, pp. 794–8.
5. Filonenko E.V. Fluorescence diagnostics and photodynamic therapy – rationale for the use and possibility in oncology, *Fotodinamicheskaya terapiya I Fotodiagnostika*, 2014, vol. 3, no. 1, pp. 3–7. (in Russian)
6. Sekulic A., Migden M.R., Basset-Seguín N., Garbe C., Gesierich A., Lao C.D., Miller C., Mortier L., Murrell D.F., Hamid O. et al. Long-term safety and efficacy of vismodegib in patients with advanced basal cell carcinoma: final update of the pivotal ERIVANCE BCC study, *BMC cancer*, 2017, vol. 17(1), pp. 332.
7. Filonenko E.V., Kaprin A.D., Urlova A.N., Grigorievykh N.I. Photodynamic therapy of basal cell carcinoma with Levulon local application, *Proceedings Volume 11070, 17th International Photodynamic Association World Congress*, 2019, 1107081. <https://doi.org/10.1117/12.2525825>
8. Morton C.A., Dominicus R., Radny P. et al. A randomized, multi-national, non-inferiority, phase III trial to evaluate the safety and efficacy of BF-200 ALA gel versus mal cream in the treatment of non-aggressive basal cell carcinoma with photodynamic therapy (PDT), *Br. J. Dermatol*, 2018, vol. 179, pp. 309–319.