

Odontol. Sanmarquina 2018; 21(3): 235-240  
<http://dx.doi.org/10.15381/os.v21i3.15157>

# Manejo no quirúrgico de fisura alveolar severa en paciente adulta mediante tratamiento ortodóncico fijo. Reporte de caso

## Non-surgical management of severe alveolar fissure through orthodontic treatment in an adult patient. Case report

### Resumen

La fisura labio alveolo palatina es la malformación congénita más común entre las anomalías craneofaciales. Debido a sus múltiples alteraciones, impacta directamente en la calidad de vida del paciente. Su manejo es interdisciplinario y el tratamiento debe iniciarse desde el nacimiento. El objetivo de este caso clínico es mostrar el manejo ortodóncico integral de una paciente adulta con fisura alveolo palatina unilateral no tratada de 18 mm de ancho, que acude a la consulta porque deseaba una solución estética y funcional, pero sin someterse a una cirugía. A través de un tratamiento con ortodoncia fija multibrackets se logró contactar los rebordes alveolares del defecto óseo, obteniendo resultados positivos en relación a la estética dental y funcionalidad.

**Palabras clave:** Adultos; Fisura del paladar; Ortodoncia.

### Abstract

The labial-alveolar-palatal cleft is the most common congenital malformation among craniofacial anomalies. Due to its multiple alterations, it directly impacts the quality of life of patients. Its management is interdisciplinary and the treatment must start from birth. The aim of this case report is to show the integral orthodontic management of an adult patient with an untreated unilateral alveolar cleft of 18 mm wide, who came to the Dental office pursuing an aesthetic and functional solution without undergoing surgery. Through a fixed orthodontic multibrackets treatment it was possible to contact the alveolar ridges of the bone defect, obtaining positive results in relation to esthetics and function.

**Keywords:** Adults; Cleft palate; Orthodontics.

## ODONTOLOGÍA SANMARQUINA

ISSN: 1560-9111

### Caso Clínico

Noemí Leiva <sup>1,a,b</sup>, Carolina Stange <sup>1,a</sup>, Francisca Ayala <sup>1,a</sup>, Vanessa Fuentes <sup>1,a</sup>

<sup>1</sup> Universidad de Chile. Facultad de Odontología. Unidad de Malformación Cráneo facial. Santiago, Chile.

<sup>a</sup> Cirujana Dentista.

<sup>b</sup> Especialista en Ortodoncia y Ortopedia Maxilofacial.

Correspondencia:

Noemí Leiva

Correo electrónico: [leivanoemi@yahoo.com](mailto:leivanoemi@yahoo.com)  
General Holley 2381, Providencia. Santiago, Chile.

Coautoras:

Carolina Stange

[carostange@hotmail.com](mailto:carostange@hotmail.com)

Francisca Ayala

[francisca@ayalajimenez.com](mailto:francisca@ayalajimenez.com)

Vanessa Fuentes

[vane.fuentes.f@gmail.com](mailto:vane.fuentes.f@gmail.com)

Conflicto de intereses: Los autores declaran no tener conflictos de interés.

Fuente de financiamiento: Autofinanciado

Fecha de recepción: 30/05/18

Fecha de aceptación: 04/07/18

## Introducción

Las fisuras labio alveolo palatinas (FLAP) son una de las malformaciones craneofaciales congénitas más frecuentes. Su prevalencia a nivel mundial es de 1/700 recién nacidos vivos; en Chile es de 1,7 por mil recién nacidos, lo que significa que nacen alrededor de 400 casos cada año. En el 20% de los casos está asociado a un síndrome, pero es su mayoría se presentan como una malformación aislada<sup>1</sup>. Ocurren como consecuencia de disrupciones en los distintos mecanismos embriológicos durante el desarrollo de la región maxilofacial entre la cuarta y sexta semana de gestación. Su etiología es de tipo multifactorial, influenciada por factores genéticos, anomalías cromosómicas, y factores ambientales, dentro de los cuales se describen el consumo de tabaco, alcohol, teratógenos, entre otros. Clínicamente pueden presentar alteraciones a nivel óseo, muscular, dentoalveolar, de alimentación, fonéticas e incluso psicológicas; el abordaje terapéutico multidisciplinario es fundamental para lograr la correcta rehabilitación de los pacientes y se inicia desde recién nacido<sup>2</sup>.

La fisura alveolar es un defecto óseo que podemos encontrar en el 75% de los pacientes con FLAP. Se ubican principalmente entre los incisivos laterales y el canino<sup>3</sup>. Clínicamente son muy variables, desde un pequeño surco en la cara vestibular del proceso alveolar hasta una franca brecha en el hueso maxilar que puede o no comunicar con la cavidad nasal. Los dientes adyacentes a la fisura suelen presentar pobre soporte periodontal, malposiciones y alteraciones en su desarrollo, lo que empeora su pronóstico<sup>4</sup>.

Su manejo es principalmente quirúrgico, a través de injertos óseos. La evidencia señala que el mejor período para realizar el injerto es durante dentición mixta (entre los 9-11 años), utilizando hueso esponjoso proveniente de la cresta iliaca. Esto permite un resultado más estable a largo plazo, con menor tasa de reabsorción ósea y que no impide el crecimiento del paciente<sup>3</sup>. Las desventajas de los injertos radican en la complejidad de la cirugía, costo y pobre pronóstico en casos de fisuras mayores a 11 mm o cuando son realizados posterior a la erupción de los dientes permanentes.

Otra alternativa terapéutica es la distracción osteogénica, procedimiento en el cual se realiza una osteotomía parcial de un segmento óseo, aplicándose posteriormente una fuerza externa sobre este. Esto permite el crecimiento en longitud del hueso, promoviendo la osteogénesis entre los segmentos fracturados, favoreciendo a su vez el desarrollo del tejido blando adyacente<sup>5</sup>. En pacientes fisurados, la distracción osteogénica se utiliza para reducir el ancho de los defectos óseos previo a la cirugía de injerto, facilitando además el cierre mucoso<sup>6</sup>.

El principal objetivo del tratamiento de fisuras alveolares es recuperar la arquitectura y continuidad de los segmentos óseos del maxilar, el cierre de fistulas oronales residuales, otorgar soporte para la erupción de los dientes permanentes adyacentes a la fisura, posibilidad de rehabilitación implanto soportada sobre el injerto,

permitir movimiento ortodóncico y mejorar aspectos estéticos y fonéticos del paciente<sup>3,7</sup>. Sin embargo, existen situaciones en las cuales el paciente no tiene acceso o simplemente no desea someterse a una cirugía; en estos casos es posible plantear una alternativa terapéutica, que si bien no logrará los resultados estéticos y funcionales más óptimos, sí permite acercarse bastante. El propósito de este trabajo es exponer el caso de una paciente adulta con fisura labio alveolo palatina unilateral izquierda y un defecto óseo a nivel de reborde alveolar de 18 milímetros de ancho, comunicado con cavidad nasal, el cual fue corregido con un enfoque conservador mediante tratamiento ortodóncico fijo.

## Reporte del caso

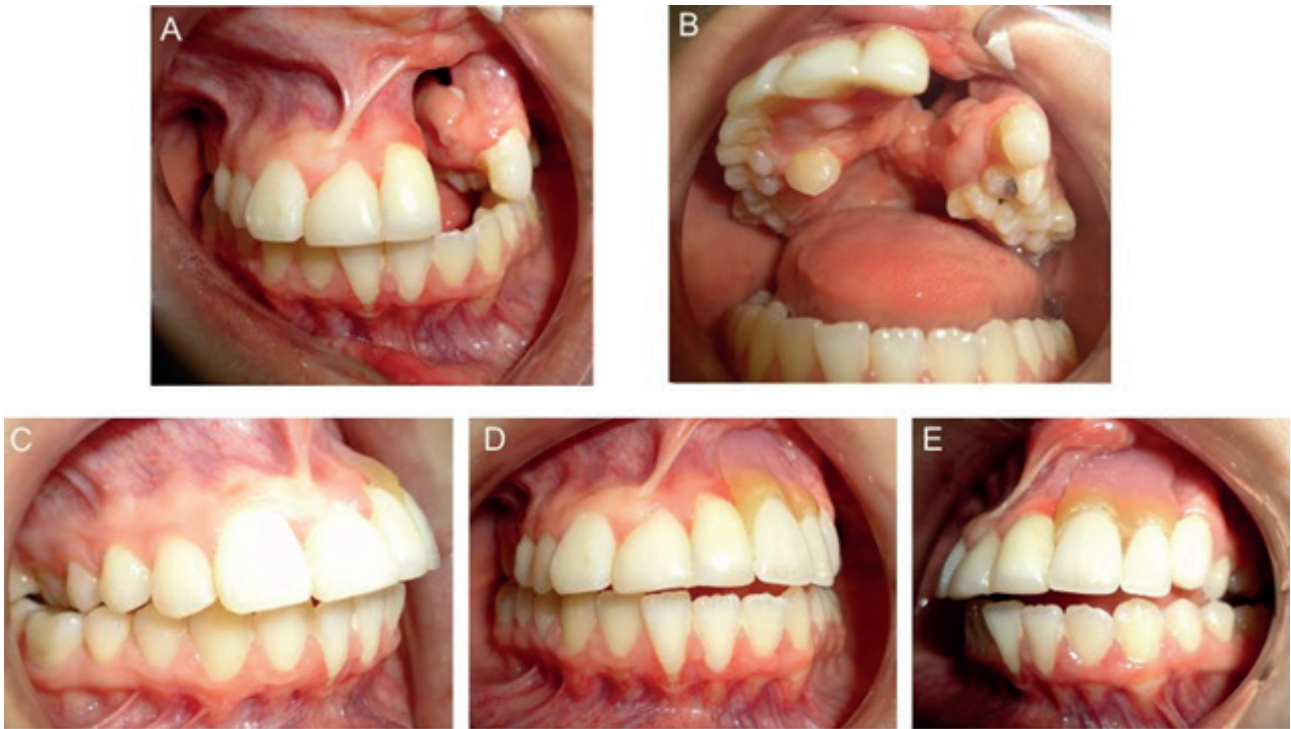
**Diagnóstico.** Paciente de 20 años, sexo femenino acude a la consulta manifestando querer cerrar la fisura y arreglar sus dientes, pero sin someterse a una cirugía. Relata además tener problemas para comer debido a la migración de alimentos y líquidos a sus fosas nasales. La paciente sólo sabe que fue sometida a cirugía correctiva primaria cuando tenía un año y posterior a eso nunca más recibió tratamiento por especialistas, pero sí muchas evaluaciones. En la anamnesis no presenta enfermedades sistémicas ni otros antecedentes quirúrgicos desde hace 18 años. Actualmente es portadora de prótesis removible superior que obtura la fisura, recuperando la estética anterior, pero no se encuentra conforme con ella (Figura 1).

Al examen intraoral se observa una fisura alveolo palatina unilateral izquierda que se extiende hasta la mitad de paladar duro y comunica con cavidad nasal. La fisura tiene una dimensión de 18 mm, midiendo desde distal del diente 2.2 a mesial de diente 2.3. Presenta además desviación de línea media superior hacia la derecha, mordida cruzada bilateral a nivel de dientes 1.6, 1.5, 2.4 y 2.6, overjet disminuido (1 mm), relación de clase II molar bilateral y dientes 1.3 y 2.5 erupcionados por palatino.

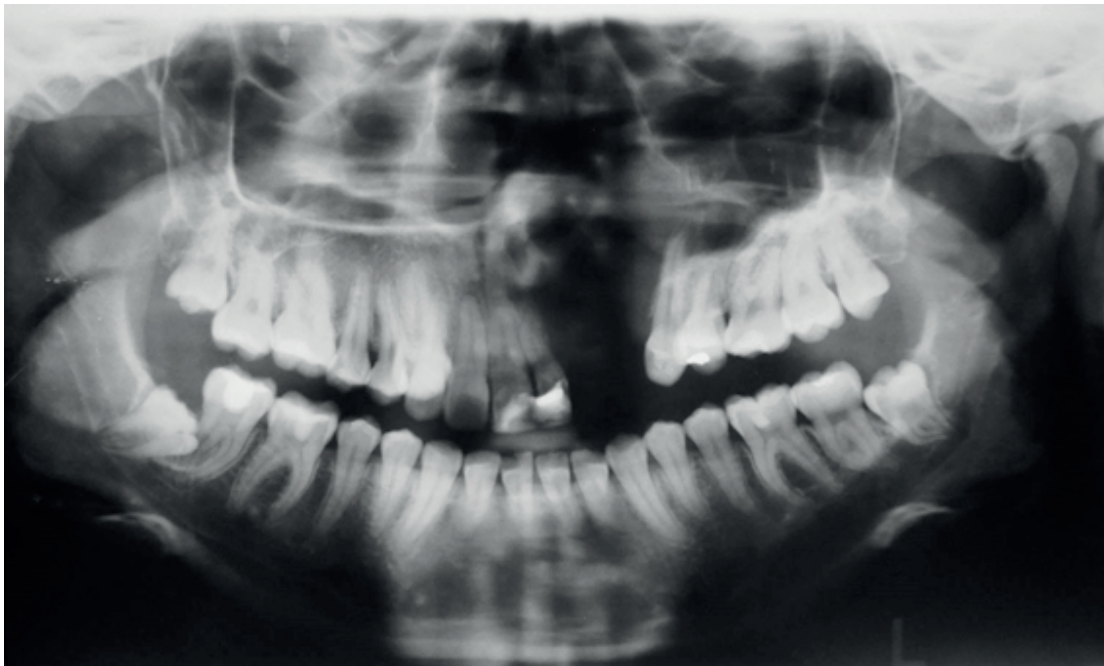
En radiografía panorámica se observa dentición permanente, con presencia de los cuatro terceros molares (Figura 2). La reconstrucción tridimensional de tomografía computarizada Cone Beam (TCCB) confirma la comunicación oronasal, compromiso de reborde óseo alveolar y piso nasal (Figura 3).

**Objetivos del tratamiento.** El principal objetivo era lograr disminuir el ancho de la fisura alveolar, cerrar la fistula oronasal, mejorar la sonrisa de la paciente y con esto su calidad de vida.

**Tratamiento.** Se planificó intentar producir un movimiento ortopédico del segmento alveolar izquierdo hacia anterior y mesial. En una primera etapa se cementaron multibrackets superiores e inferiores, para lograr la alineación y nivelación de ambas arcadas. A los tres meses de tratamiento, se mide la fisura y se observa que se ha cerrado un milímetro. Posteriormente, se decide obtener máximo anclaje dentario en el segmento derecho para utilizarlo como pilar de movimiento del segmento



**Figura 1.** Fotografías intraorales iniciales. A) Oclusión vista frontal. B) Vista oclusal superior. C) Lateral derecha con prótesis removible. D) Oclusión vista frontal con prótesis removible. E) Lateral izquierda con prótesis removible



**Figura 2.** Radiografías previas: ortopantomografía inicial

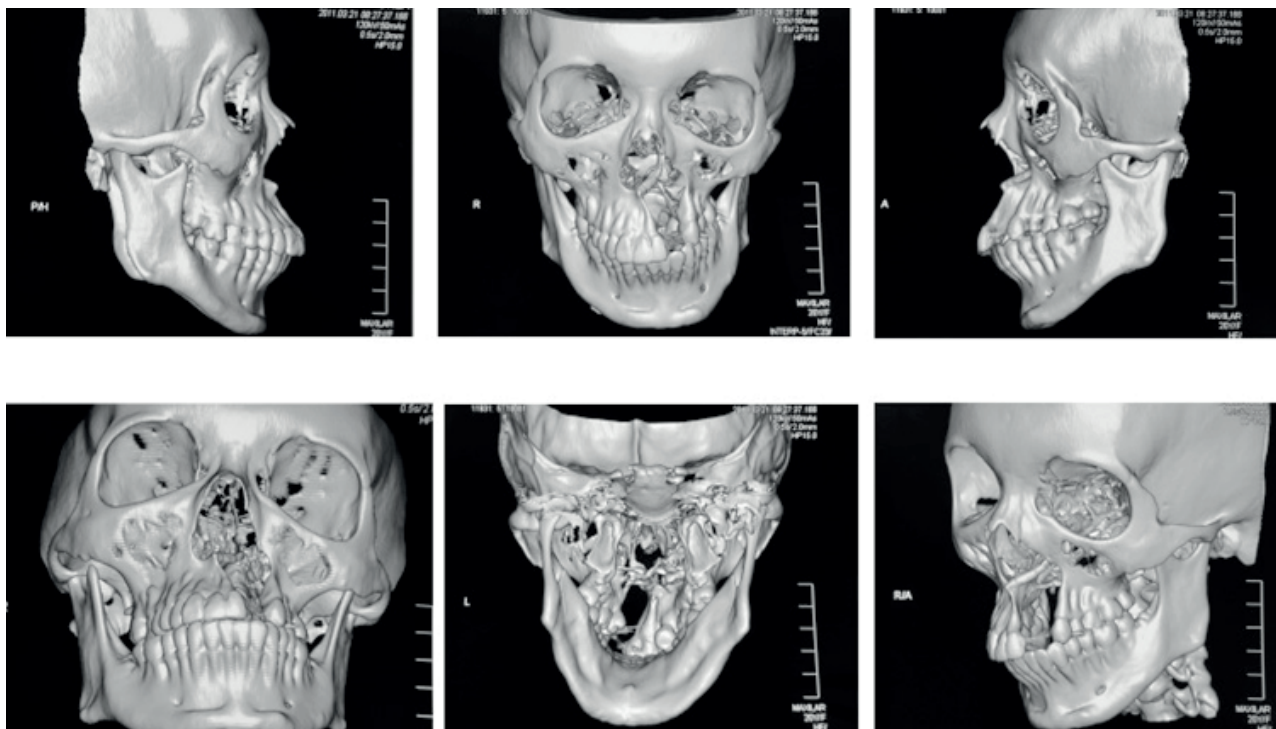


Figura 3. TCCB Reconstrucción 3D

menor. Se comienza a usar fuerza elástica en el maxilar de manera controlada, citando a la paciente a revisión una vez por semana. A medida que avanza el tratamiento, se observa que la fisura comienza paulatinamente a disminuir su ancho. Una vez transcurrido 6 meses de tratamiento ortodóncico, se indica fuerza elástica intermaxilar 3/16 " medium de clase III por 45 días, 24 horas al día, doble en el lado izquierdo. Al cabo de dos meses de uso, la fisura ha vuelto a cerrarse dos milímetros más. El tratamiento continúa con el movimiento del segmento lateral izquierdo en bloque hacia mesial, evaluando a la paciente mensualmente; logrando el contacto del segmento mayor con el menor y cierre completo de fisura al año y cuatro meses de fuerza ortodóncica. En esta etapa final, se indica fuerza elástica vertical bilateral con anclaje cuadrangular entre caninos y premolares, para lograr mejor engranaje dentario. Se indica además exodoncia de dientes 1.3, 3.8 y 4.8 (Figuras 4-6).

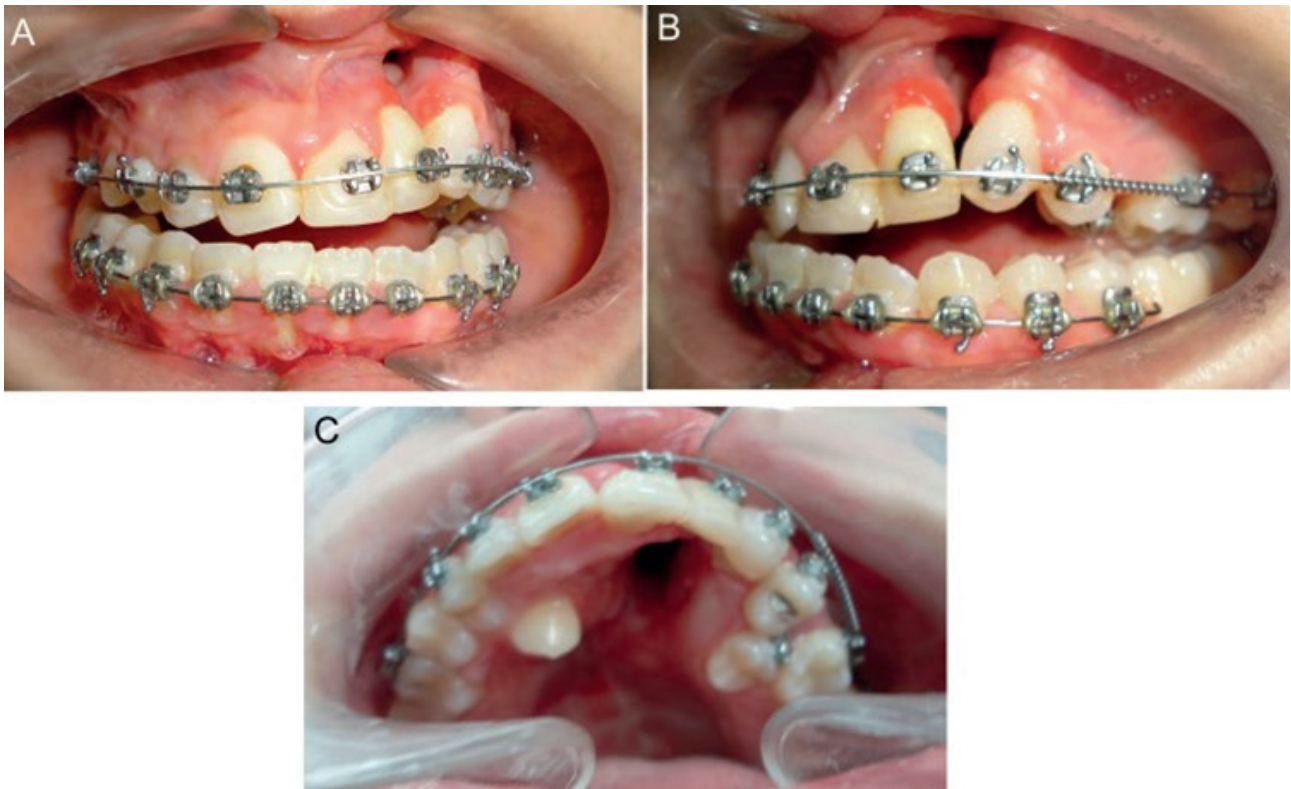
**Seguimiento y resultado.** Los primeros tres meses post alta, los controles se realizaron una vez a la semana. Posteriormente, se controló cada 6 semanas; manteniéndose la estabilidad y el cierre de la fisura. A la fecha, sigue en control cada tres meses, sin signos de recidiva (Figura 7).

## Discusión

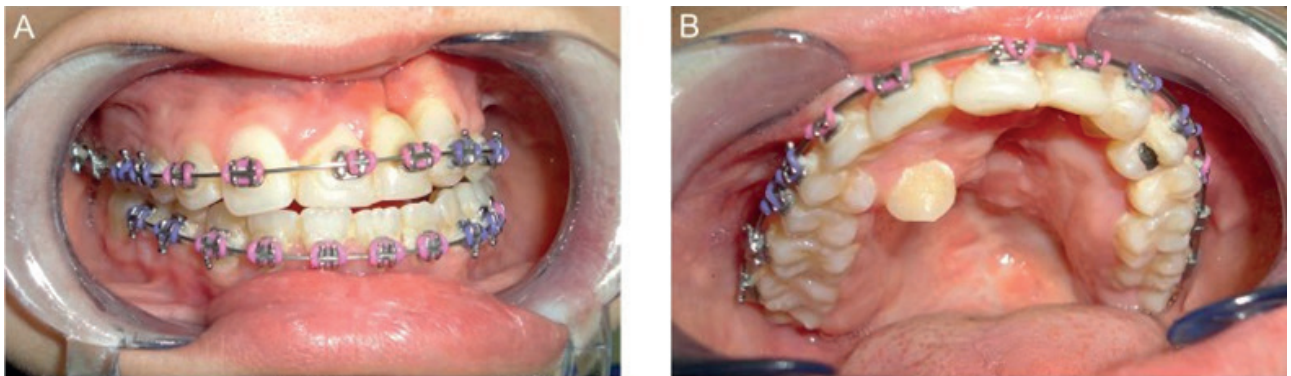
La rehabilitación oral de pacientes con FLAP es un desafío, no solo debido a las alteraciones esqueléticas y dentarias que conllevan, sino también a la necesidad de contar con un equipo multidisciplinario y una gran cooperación por parte del paciente<sup>8</sup>. Es necesario evaluar cada caso de manera individual y entender también las limitaciones terapéuticas. Los protocolos de atención de pacientes con FLAP están bien descritos y se aplican desde el nacimiento hasta la adultez<sup>2</sup>; aun así, es co-

mún ver pacientes adultos que poseen complejas secuelas. En pacientes con compromiso unilateral se describe comúnmente la presencia de defectos óseos a nivel de hueso alveolar, fistulas oronasales y compresión maxilar del segmento menor asociado a la fisura, problemas funcionales en el habla, respiración y deglución, así como alteraciones psicológicas<sup>9</sup>.

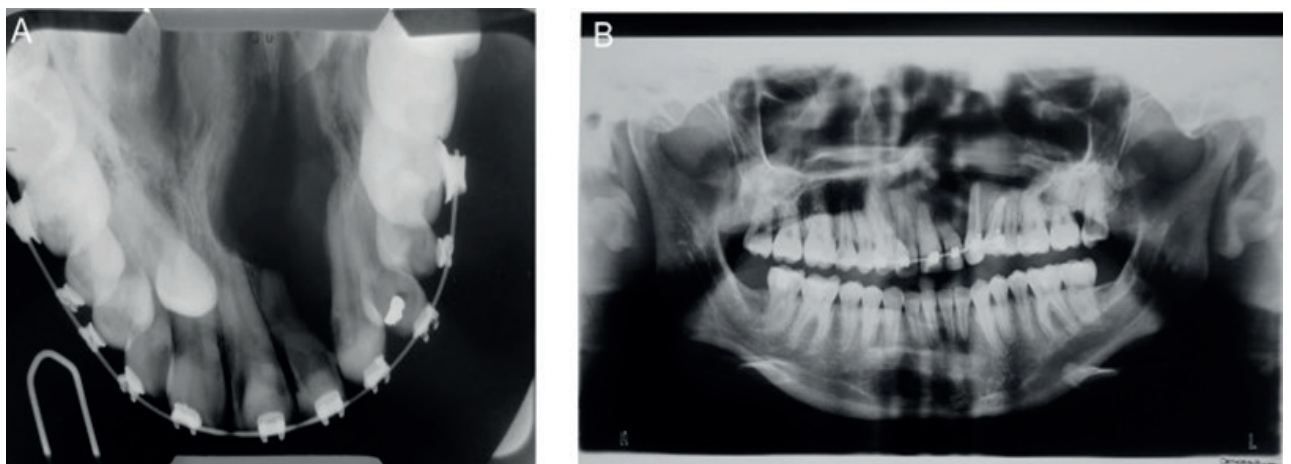
Aunque el injerto óseo es el tratamiento ideal para corregir las fisuras alveolares, este debe realizarse, según la evidencia, entre los nueve y once años, antes de la erupción de caninos permanentes<sup>4</sup>. En la adultez, este tipo de procedimiento ha demostrado tener menor tasa de éxito, independiente del tipo de tejido utilizado. Con el tiempo, es posible apreciar una pérdida gradual de hueso alveolar a nivel vestibular, lateral y palatino en los dientes adyacentes a la fisura, exponiéndose el cemento radicular, lo que dificulta que el injerto pueda adherirse<sup>4</sup>. Si bien la paciente no deseaba someterse a ningún procedimiento quirúrgico, la baja tasa de éxito de los injertos en la adultez sugiere considerar otras alternativas terapéuticas. Una de ellas es la distracción osteogénica (DO), cuyas principales ventajas de su uso en el cierre de fisuras alveolares son: cierre de defectos mayores a 11 mm, superar las deficiencias de tejido blando, proveer de mucosa masticatoria al reborde alveolar y minimizar el volumen de injerto de hueso necesario para cerrar la brecha ósea<sup>5</sup>. Es un procedimiento menos invasivo, pero que al igual que el injerto óseo, requiere de cirugía previa para realizar osteotomías. Muchos pacientes adultos con diagnóstico de FLAP son rehabilitados a través de aparatos protésicos, ya sean fijos, removibles o combinados. Su objetivo es reestablecer la estética y funcionalidad de los pacientes, siendo una solución más rápida y de menor costo.



**Figura 4.** Fotografías intraorales durante el tratamiento ortodóncico. A) Vista frontal. B) Vista lateral izquierda. C) Vista oclusal



**Figura 5.** Fotografías intraorales durante el tratamiento ortodóncico. A) Vista frontal. B) Vista oclusal. Nótese la disminución del ancho de la fisura



**Figura 6.** A) Radiografía oclusal al contacto de dientes 2.2 y 2.3. B) Ortopantomografía al final del tratamiento

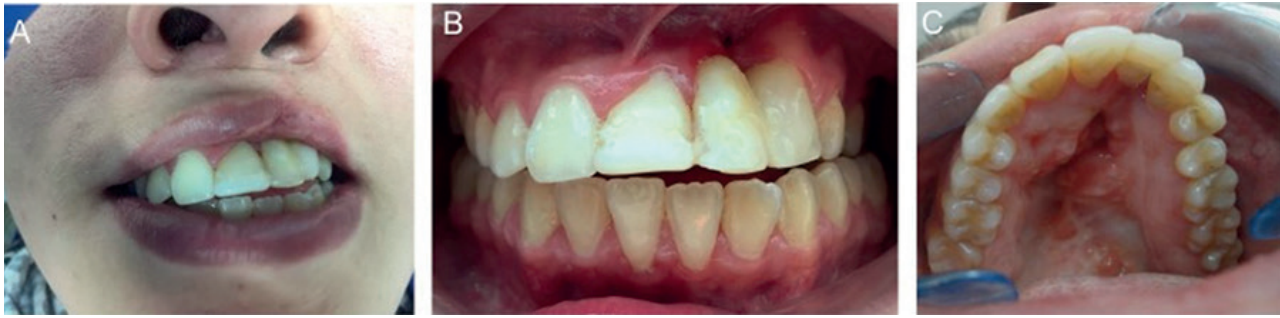

Figura 7. Fotografías post tratamiento. A) Extraoral sonrisa. B) Intraoral vista frontal. C) Intraoral oclusal

Se describe que un 60% de los pacientes fisurados requerirán algún tipo de prótesis a lo largo de su vida y que este porcentaje aumenta si está comprometido el reborde alveolar<sup>10</sup>.

Sin embargo, hay ocasiones en las cuales no es factible realizar el tratamiento ideal o es el mismo paciente el que rechaza esa opción. En el caso planteado en este reporte, la paciente ya había sido rehabilitada a través de una prótesis removible y acude solicitando una opción terapéutica para el cierre de su fisura, pero sin solución quirúrgica. Los posibles riesgos, principalmente la pérdida de los dientes adyacentes a la fisura (dientes 1.2 y 2.3) y recurrencia de la mordida cruzada posterior fueron discutidos y aceptados. Un factor fundamental para el éxito de este caso fue el compromiso de la paciente con el tratamiento y con sus controles. En la literatura no se describe el cierre de una fisura alveolar sólo a través de tratamiento ortodóncico, sino más bien se habla de él como parte del enfoque interdisciplinario con el cual se trata al paciente con fisura labio alveolo palatina. La alineación de los arcos y el movimiento del segmento menor en bloque hacia el mayor, logró el cierre de la fisura por íntimo contacto entre ambos. Aun cuando no se haya realizado injerto óseo ni *gingivoperioplastia*, el cierre mecánico logrado por tejido blando genera una mejora considerable a nivel funcional en la paciente. Rioux *et al.*<sup>9</sup> señala que el tratamiento de las fistulas oronasales dependerá de las repercusiones funcionales que estas tengan; fistulas muy pequeñas que no generen impacto en la alimentación y fonación pueden dejarse sin tratamiento.

En este reporte de caso presenta una alternativa terapéutica no quirúrgica para un caso de fisura alveolar extensa, aplicable a aquellas situaciones en las cuales el paciente no desea o no tiene la posibilidad de someterse a una cirugía, que logra cumplir con los objetivos clínicos, devolviendo la estética y funcionalidad a la paciente; ella relata que puede alimentarse mejor y a la fecha su tratamiento se ha mantenido estable en el tiempo. Es importante en estos casos conocer las limitaciones clínicas e inconvenientes que pudiesen presentarse en el transcurso del tratamiento así como el grado de aceptación y compromiso del paciente.

## Referencias bibliográficas

1. Ford MA, Tastes ME, Cáceres A. Tratamiento de la fisura labio palatina. *Rev Med Clín Condes.* 2010 Jan 1;21(1):16-25. [https://doi.org/10.1016/S0716-8640\(10\)70501-0](https://doi.org/10.1016/S0716-8640(10)70501-0).
2. Ministerio de Salud. Guía Clínica AUGE Fisura Labiopalatina. 3a ed. Santiago de Chile, Ministerio de Salud (Minsal), 2015 [Internet] [citado 2017 Mayo 13] Disponible en: <http://www.bibliotecaminsal.cl/wp/wp-content/uploads/2016/04/guia-FisuraLabioPalatina-2015-CM.pdf>.
3. Kang NH. Current Methods for the Treatment of Alveolar Cleft. *Arch Plastic Surg.* 2017 May 1; 44(3):188-93. DOI: 10.5999/aps.2017.44.3.188.
4. Sakamoto T, Ishii T, Mukai M, Ueki A, Sueishi K, Suga K, et al. Application of interdental distraction osteogenesis to unilateral cleft lip and palate patients. *Bull Tokyo Dent Coll.* 2011;52(2):103-12. DOI: 10.2209/tdcpubliation.52.103.
5. Binger T, Katsaros C, Rücker M, Spitzer WJ. Segment distraction to reduce a wide alveolar cleft before alveolar bone grafting. *Cleft Palate Craniofac J.* 2003 Nov; 40(6):561-5. DOI: 10.1597/1545-1569(2003)040<0561:SD-TRAW>2.0.CO;2.
6. Alonso-Rodríguez E, Gómez E, Otero M, Berraquero R, Wucherpfennig B, Hernández-Godoy J, et al. Orthodontically guided bone transport in the treatment of alveolar cleft: a case report. *J Clin Exp Dent.* 2016 Feb; 8(1):e109. DOI: 10.4317/jced.52753.
7. Daw JL, Patel PK. Management of alveolar clefts. *Clin Plastic Surg.* 2004 Apr 1; 31(2):303-13. DOI: 10.7181/acfs.2015.16.2.49.
8. Ma QL, Conley RS, Wu T, Li H. Interdisciplinary treatment for an adult with a unilateral cleft lip and palate. *Am J Orthod Dentofacial Orthop.* 2014 Aug 1;146(2):238-48. <https://doi.org/10.1016/j.jado.2013.10.024>.
9. Rioux E, Decker A, Deffrennes D. Therapeutic thoughts on the treatment of sequellae of labial-alveolar-palatal clefts in adult patients - part 1. *Int Orthod.* 2012;10:241-60. DOI: 10.1016/j.jortho.2012.07.001.
10. Geethu RM, Anilkumar S. Esthetic and Functional Rehabilitation of an Adult Cleft Lip and Palate Patient Using Combined Fixed and Removable Prosthesis. *J Interdiscip Dentistry.* 2018 Jan 1;8(1):35. DOI: 10.4103/jid.jid\_26\_17.