

Odontol. Sanmarquina 2016; 19(2): 35-40
DOI: <http://dx.doi.org/10.15381/os.v19i2.12916>

ODONTOLOGÍA SANMARQUINA

ISSN: 1560-9111

ARTÍCULO DE REVISIÓN

Enfermedades periodontales necrotizantes II: Aspectos clínicos

Luis V. Maita Véliz¹, María Castañeda Mosto², Luis Gálvez Calla³, Luis M. Maita Castañeda⁴, Carmen Navarro Contreras⁵, Donald Ramos Perfecto³.

Necrotizing Periodontal Diseases II: Clinical Features

Resumen

Se presenta una revisión de las enfermedades periodontales necrotizantes (EPN), sintetizando los aspectos clínicos, criterios de diagnóstico, etiología, evolución, diagnóstico diferencial, pronóstico y tratamiento.

Palabras clave: Enfermedades periodontales necrotizantes (EPN); Gingivitis necrotizante (GN); Periodontitis necrotizante (PN).

Abstract

This article presents a review of the most important aspects from necrotizing periodontal disease, specially about clinical features, diagnostics, etiology, evolution, prognose and treatment.

Key Words: Necrotizing periodontal diseases (NPD); Necrotizing Gingivitis (NG); Necrotizing periodontitis (NP).

1. Departamento Académico Médico-Quirúrgico UNMSM
2. Departamento Académico de Estomatología Pediátrica UNMSM.
3. Departamento Académico de Ciencias Básicas UNMSM.
4. Facultad de Odontología USMP
5. Odontóloga práctica privada

Correspondencia:

Dr. Luis Maita Véliz

Correo electrónico: luismv21@yahoo.com

Facultad de Odontología UNMSM, Av. Germán Amézaga 375 Lima 1, Perú.

Coautores:

María Castañeda:

mcastanedamoto@gmail.com

Luis Gálvez:

lugaca@outlook.com

Luis Maita Castañeda:

luismar1418@hotmail.com

Carmen Navarro Contreras:

carmenamelianc@hotmail.com

Donald Ramos:

dramos-37@hotmail.com

Fecha de recepción: 10/4/ 2016

Fecha de aceptación : 01/09/2016

Introducción

Las enfermedades periodontales comprenden diversos tipos de alteraciones y se les clasifica de acuerdo a la reunión sobre la nomenclatura (1999, Illinois, USA.), convocada por la Academia Americana de Periodontología y la Federación Europea de Periodontología.^{1,2}

Dicha clasificación de las enfermedades periodontales consta de ocho tipos: Tipo I Enfermedades gingivales; Tipo II Periodontitis crónica; Tipo III Periodontitis agresiva; Tipo IV Periodontitis

como manifestación de enfermedades sistémicas; Tipo V

Enfermedades periodontales necrotizantes; Tipo VI Absceso periodontal; Tipo VII Periodontitis en combinación con lesiones endodónticas y Tipo VIII Condiciones o deformidades del desarrollo o adquiridas².

Las enfermedades periodontales necrotizantes constituyen uno de los varios tipos de enfermedades periodontales que se pueden presentar en algunos pacientes. Su importancia radica en que puede ser el primer signo del Síndrome

de Inmunodeficiencia Adquirida, por lo que se debe establecer el diagnóstico correcto para un tratamiento adecuado. Comprende la gingivitis necrotizante (GN) y la periodontitis necrotizante (PN).^{2,3}

Objetivos

- Analizar los aspectos clínicos más importantes para el diagnóstico de las enfermedades periodontales necrotizantes, por ser las más severas.

- Reconocer el curso agudo que siguen estas afecciones periodontales.
- Determinar que estas lesiones agudas tienen un carácter muy destructivo sobre los tejidos periodontales.
- Reconocer que estas lesiones periodontales pueden ser la primera manifestación de enfermedades sistémicas.

Materiales y método:

El artículo representa el resultado de la revisión de muchos textos de la escuela europea (escandinava, inglesa, española, suiza), de revistas selectas de la literatura periodontal (Journal of Periodontology, Journal of Clinical Periodontology) y casos clínicos de los autores.

Gingivitis Necrotizante (GN)

Definición: Es una enfermedad destructiva inflamatoria aguda de las encías. Una característica casi patognomónica es que presenta las papilas y los márgenes gingivales ulcerados necrotizados con sangrado gingival y dolor intenso.^{1,3-5}

Periodontitis Necrotizante (PN)

Definición: Es una patología periodontal aguda, muestra las mismas características de la GN con pérdida de inserción y de hueso alveolar.⁶⁻⁸

Características de las enfermedades periodontales necrotizantes

La literatura indica que esta entidad es conocida desde épocas muy antiguas citándose su presencia en el siglo IV a. C. en soldados griegos.⁹

John Hunter en 1778 hace un estudio clínico y un diagnóstico diferencial entre el escorbuto y la enfermedad periodontal destructiva.

Suele aparecer en adolescentes o adultos jóvenes y los síntomas más característicos son la necrosis y la ulceración de la encía interdientaria. Clásicamente se ha considerado que el *Bacillus fusiformis* y la *Borrelia vincenti* son los agentes etiológicos de este cuadro clínico. Estos gérmenes son saprofitos de la cavidad bucal y pueden convertirse en patógenos facultativos cuando las condiciones son desfavorables para el huésped, bien cuando aumenta la virulencia de los gérmenes o cuando se altera el equilibrio entre la resistencia y la agresión de estos.

Riley¹⁰ en 1992, define el término de la gingivitis ulcerativa necrotizante como una afección gingival sin pérdida de inserción. Por lo general este mal llega a extenderse y producir pérdida de inserción.¹¹

Cuando la enfermedad llega a alcanzar la línea mucogingival o va más allá, esta característica clínica permite definir al proceso como estomatitis necrotizante y sirve para diferenciar de la periodontitis necrotizante. Finalmente cuando el hueso basal presenta necrosis, exfoliación ósea, rápida extensión del proceso de necrosis con destrucción de los tejidos blandos bucales llegando a perforar la cara, se le denomina noma.¹²

Prevalencia

La mayoría de los casos se manifiesta en adultos jóvenes, especialmente de edad mediana, entre los quince y treinta y cinco años, aunque puede surgir a cualquier edad. Es rara a partir de los cincuenta años.

Durante mucho tiempo se creyó que la enfermedad no se presentaba en la infancia, a excepción de situaciones de mongolismo. Hoy día se observa que puede hallarse en niños mal nutridos y con defensas bajas. Se observa con mayor prevalencia en los países en desarrollo.¹³

Pindborg (1966), en un estudio realizado en Bangolore, India, sobre 10,000 niños examinados encontró 232 casos, de ellos el 68 por ciento correspondía a pacientes por debajo de los diez años de edad.¹⁴

La prevalencia varía según los países donde aparece, es más alto en los países en desarrollo que en los industrializados.¹⁵

Los autores muestran un caso (cedido por cortesía de la Dra. Ena Bances Chavarry) en un niño de 5 años de edad donde se aprecia la destrucción del tejido gingival, llegando a exponerse el tejido óseo subyacente (fig.1).

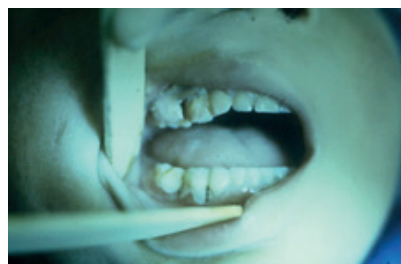

Fig. 1 Niño de cinco años con necrosis de la encía papilar, marginal y tejidos subyacentes. Cortesía de la Dra. Ena Bances.

Etiología

Las enfermedades periodontales necrotizantes tienen un componente microbiano muy importante, especialmente las espiroquetas y otros microorganismos comensales en la cavidad bucal¹⁶.

En pacientes con problemas inmunológicos, se asocia la presencia de una flora con *Porphyromonas gingivalis*, *Prevotella intermedia*, *Fusobacterium nucleatum*, *Treponema spp* y *Selenomonas spp*.

También se debe considerar una serie de factores predisponentes que pueden favorecer la aparición de enfermedades periodontales necrotizantes o agravar la EPN ya existente.

Factores predisponentes:¹⁷

- Malnutrición (especialmente en países de Asia, África⁴ y América del Sur).
- Higiene bucal deficiente.
- Antecedentes de EPN.
- Tabaquismo y alcohol
- Pacientes con inmunosupresión.
- Estrés.
- Enfermedades sistémicas (cáncer, anemia, tuberculosis, sarampión, gingivostomatitis herpética, diabetes, infección por VIH).

La importancia del reconocimiento de estas afecciones está que pueden ser el primer signo de enfermedades sistémicas.

Evolución

Las Enfermedades periodontales necrotizantes (EPN) evolucionan rápidamente, destruyen los tejidos gingivales, y se extiende por el tejido conjuntivo hasta el tejido óseo, e incluso la mucosa bucal y en algunos casos llegar a perforar y destruir las áreas faciales (Fig. 2 y Fig. 3).

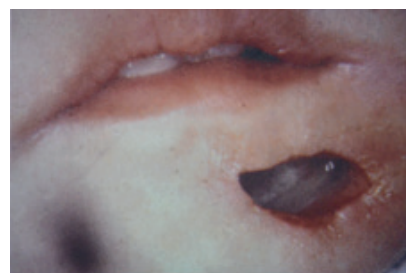

Fig. 2. Extensión de la necrosis con perforación de la piel de la cara. De Mario Jiménez tomado del libro Atlas de Enfermedades Orales en niños, adolescentes y adultos jóvenes.

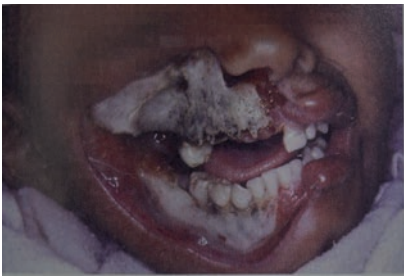

Fig. 3. Estado de Noma terminal, extensión a las estructuras faciales en un niño. De Mario Jiménez tomado del libro Atlas de Enfermedades Orales en niños, adolescentes y adultos jóvenes.

Con el criterio de tener una idea más clara para una clasificación de los estadios y como puede evolucionar desde un GN hasta un NOMA (Fig. 3) esta puede incluir los siguientes estadios, según Horning y Cohen :¹⁸

Estadio 1 Necrosis del extremo de la papila... fig.4

Estadio 2 Necrosis completa de la papila... fig 5

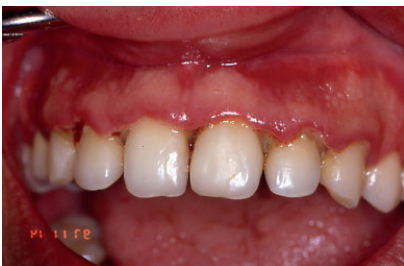Estadio 3 Necrosis que afecta la encía marginal... fig 6

Estadio 4 Necrosis que afecta la encía adherida... fig 7

Estadio 5 Necrosis que llega a la mucosa labial o yugal, palatina... fig 8

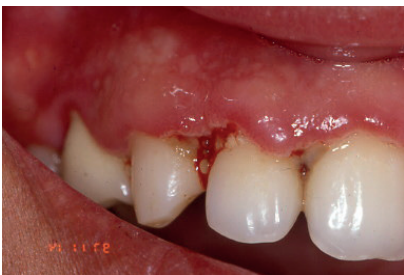Estadio 6 Exposición del hueso alveolar... fig 9

Estadio 7 Perforación de la piel de la cara... fig 13-14



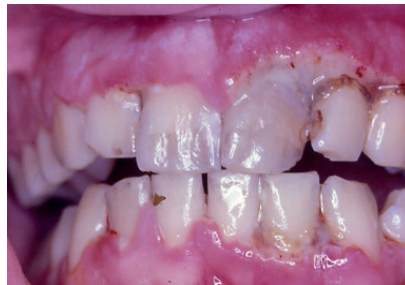Estadio 1

Fig. 4. GUNA con necrosis de la papila interproximal.



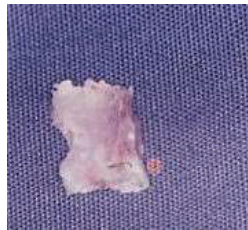Estadio 2

Fig. 5. Necrosis de la papila y parte de la encía marginal.



Estadio 3

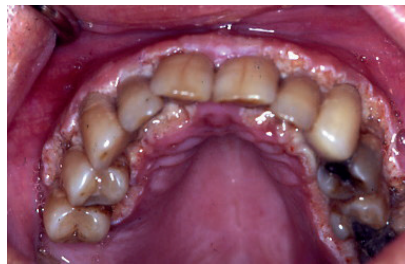Fig. 6. La necrosis se extiende a la encía adherida.



Secuestro óseo del paciente de la Fig. 6.

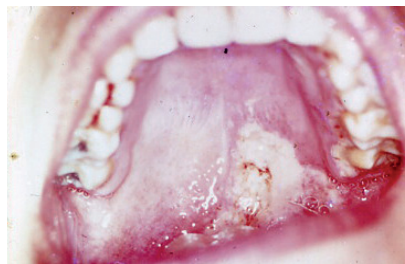

La radiografía del paciente de la Fig. 6. muestra la destrucción del tejido óseo.



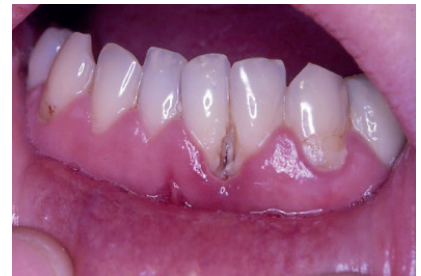Estadio 4

Fig. 7. El proceso necrótico de las papilas y de la encía marginal llega también a las zonas palatinas.



Estadio 5

Fig. 8. El mismo paciente de la Fig. 4. con extensión de la necrosis hacia el paladar blando: estomatitis necrotizante.



Estadio 6

Fig. 10. La destrucción de los tejidos periodontales crea una arquitectura favorable para la acumulación de bacterias.

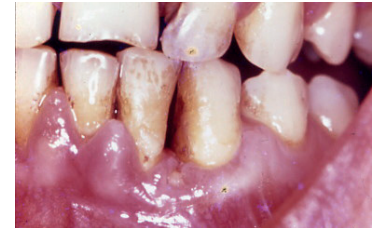

Fig. 11. Paciente con pérdida de los tejidos gingivales y con destrucción ósea: periodontitis necrotizante (PN).

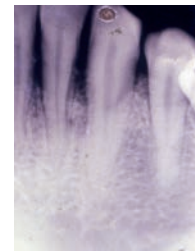
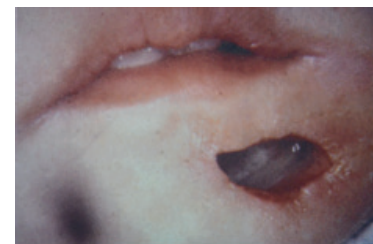
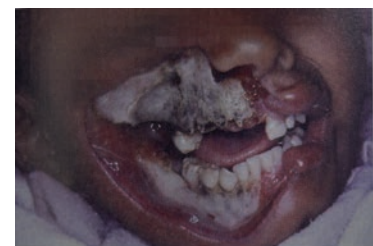
Fig. 12. Radiografía del paciente de la Fig. 10. La imagen muestra pérdida ósea.



Estadio 7

Fig. 13. Diagnóstico diferencial con acumulación abundante de tártaro y desplazamiento de la encía marginal. Los tejidos gingival están inflamados.



Estadio 7

Fig. 14. Secuela de GN, alteración de los tejidos gingivales en los incisivos superiores.

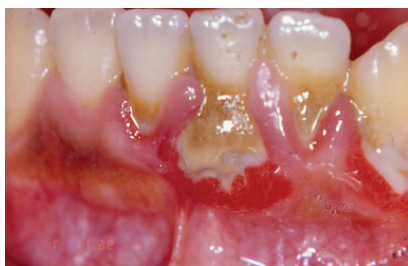

Fig 15 Diagnóstico diferencial con acumulación abundante de tártaro y desplazamiento de la encía marginal. Los tejidos gingival están inflamados

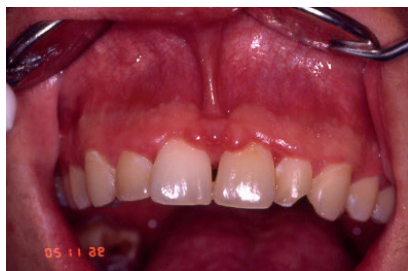

Fig. 16. Cirugía en el paciente para corregir las alteraciones gingivales mediante gingivoplastia.

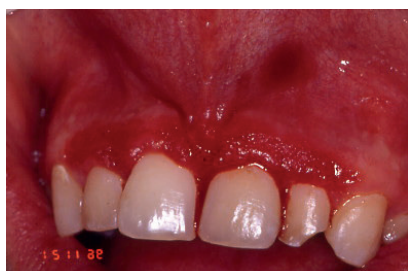

Fig. 17. Cirugía en el paciente de la Fig. 16. para corregir las alteraciones gingivales mediante gingivoplastia.

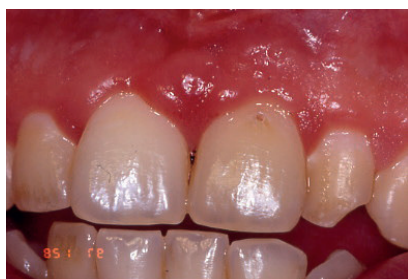

Fig. 18. Evolución después del tratamiento periodontal del paciente a los dos meses. Obsérvese la restitución de la anatomía periodontal, lo que va a facilitar una buena higiene periodontal.

Criterios para el diagnóstico.¹⁹⁻²¹

Los criterios usados para el diagnóstico de una gingivitis ulcerativa necrotizante aguda son:

- Necrosis con ulceración de la punta de la papila interdental.
- Úlcera necrótica en forma de “cráter” que involucra a la papila, al margen gingival o a ambos.
- Superficie de la úlcera cubierta por una seudomembrana blanquecina,

delimitada del resto de la mucosa por una línea rojiza.

- Historia de dolor y sangrado de la encía al menor trauma o a la simple manipulación.

Diagnóstico diferencial

Debemos mencionar algunas entidades patológicas que pueden ser de utilidad para el diagnóstico diferencial. Estas son: gingivostomatitis herpética (Fig.19).

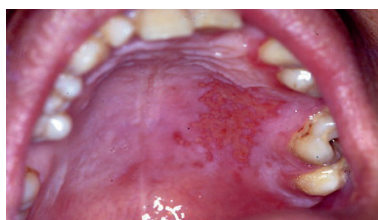

Fig.19. Diagnóstico diferencial con la gingivostomatitis herpética aguda. Las vesículas herpéticas después de romperse se unen y forman un área rojiza muy irregular

Gingivostomatitis estreptocócica, leucemia aguda, gingivitis descamativa, liquen plano erosivo, penfigoide benigno y eritema multiforme descamativo. Cada una de estas tienen diferente etiología y tratamiento. Algunas enfermedades sistémicas presentan una manifestación única primaria en los tejidos periodontales, de ahí la importancia del diagnóstico como EPN.^{6,22}

En las tablas 1 ,2 y 3 se resume las características de estas lesiones²²

Tabla 1. Características diagnósticas esenciales de la GN

1. Las lesiones son dolorosas
2. Son úlceras gingivales con aspecto de cráter en la papila interdental (papilas decapitadas que pueden afectar a la encía marginal).
3. Las úlceras sangran espontáneamente o con facilidad

Tabla 2. Características no esenciales de la GN ,cuya ausencia no descarta el diagnóstico.

1. Seudomembrana o capa de restos necróticos y bacterias que cubren el aérea ulcerada.
2. Aliento fétido.
3. Fiebre , malestar .
4. Linfadenopatías submandibulares (y cervicales).

Tabla 3. Características clínicas diagnósticas de la PN.

1.- Cráteres profundos interproximales, con denudación del hueso alveolar interdental.
2.- Secuestro de hueso alveolar interdental y posiblemente también vestibular o lingual.

Pronóstico

Las enfermedades periodontales necrotizantes son de evolución rápida en los tejidos periodontales, por lo tanto, con un diagnóstico y tratamiento preciso, los síntomas y signos irán disminuyendo hasta la recuperación completa del paciente. Un aspecto primordial es la motivación que se debe dar al paciente para que pueda cambiar sus hábitos de higiene bucal, sin los cuales el pronóstico va a ser desfavorable y probablemente se produzca una recurrencia.

Tratamiento

Se puede establecer una fase de urgencia y una fase de mantenimiento.

Fase de urgencia

En esta fase, el objetivo es aliviar el dolor intenso y para ello se debe eliminar muy cuidadosamente los factores locales como la placa bacteriana²³, el cálculo, etc. Desde la visita inicial se debe ir eliminando estos factores locales para que cedan los síntomas agudos, además se debe instruir al paciente respecto a un programa de higiene bucal periodontal, especialmente con un cepillo de cerdas suaves.

Es preferible utilizar ultrasonido para eliminar la placa bacteriana y el cálculo. También se debe prescribir enjuagatorios con clorhexidina (0.12 %) por su capacidad antimicrobiana.

Otra opción es recomendar el uso de antibióticos sistémicos, pudiendo elegirse penicilina, tetraciclina y metronidazol de acuerdo al criterio del profesional.^{24,25,26}

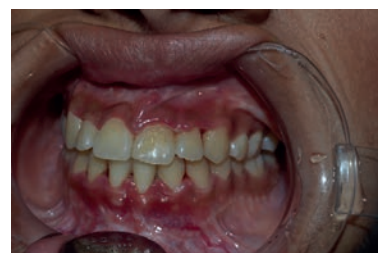

Fig. 20. Alteraciones gingivales típicas de la GUNA.

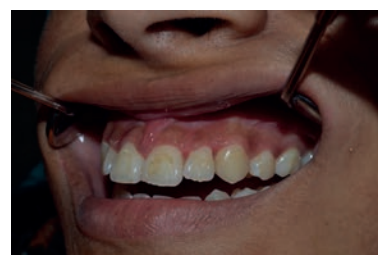

Fig. 21. Dos semanas después del tratamiento inicial, especialmente con higiene periodontal usando técnica de bass modificada.

Fase de mantenimiento

Después de la desaparición de la sintomatología aguda, se debe enfocar la corrección de los defectos de las áreas crateriformes gingivales que favorezcan la acumulación de placa bacteriana y evitar la posibilidad de una recidiva. La terapia para estos defectos gingivales es sobre la base de procedimientos quirúrgicos: alisado radicular, gingivoplastia, cirugía mucogingival.

El control de placa bacteriana marcara la pauta final para el futuro de la salud periodontal del paciente.^{7,27}

El fracaso en el tratamiento de las EPN puede causar una pérdida progresiva de inserción periodontal con mal pronóstico y posible pérdida del diente.

Un principio muy útil es que las lesiones periodontales agudas responden rápidamente al tratamiento periodontal de urgencia.

Si el tratamiento de urgencia es correcto y la respuesta no es rápida, hay que buscar otras alternativas diagnósticas.

Discusión

Las EPN tienen una etiología compleja y son procesos agudos con gran destrucción de los tejidos periodontales. Se menciona que niños de países no desarrollados son más propensos a padecer estas enfermedades, especialmente en grupos socioeconómicos bajos. Una interrogante para los investigadores es que no se trasmite de un paciente con esta enfermedad a otro sano. Tampoco se ha reproducido experimentalmente en humanos, ni en animales mediante la inoculación de material de lesiones de un portador.

Se observa una serie de factores predisponentes en su etiología. La microbiota presente en las lesiones incluye espiroquetas y fusobacterias, las cuales producen endotoxinas que ocasionan daño tisular en las células y vasos, causando una disminución de la resistencia y desequilibrio entre el parásito hospedador y los microorganismos saprofitas normalmente presentes, proliferan con predominancia las fusospiroquetas. La relación entre VIH y EPN se debe tener presente porque en pacientes con VIH positivo, las EPN pueden ser el primer signo de SIDA.

Contreras y colaboradores expresan la hipótesis de que los herpes virus en asociación con la malnutrición y crecimiento de bacterias de periodontopatógenas serían los agentes causales de la

gingivitis necrotizante en estos niños desnutridos.²⁸

Otras investigaciones sugieren que la evolución de GN a noma requiere de una infección por un conjunto de microorganismos, como el *Fusobacterium necrophorum* y la *Prevotella intermedia*.^{29,30}

Conclusiones

1. La pérdida de la cresta de la papila interdental, necrosis de la papila, de la encía marginal, presencia de sangrado y dolor intenso son los signos principales para el diagnóstico de las EPN y para diferenciarlos de otras enfermedades.
2. En razón a la evolución destructiva de los tejidos periodontales, hay que eliminar a la brevedad posible los signos y síntomas agudos del paciente portador de EPN.³¹
3. Después de que el proceso agudo haya cedido, es necesario que las deformidades gingivales se corrijan para evitar una recidiva, además el paciente debe recibir una adecuada motivación para que ejercite una excelente higiene bucal (fig. 19).
4. Existen muchas interrogantes sobre la etiología de las EPN, los factores predisponentes, la agresividad del proceso, y otras. Se espera que en el futuro la investigación pueda explicar estos fenómenos patológicos.

Referencias bibliográficas

1. Bermejo FA, Sánchez PA. Enfermedades periodontales necrosantes. *Med Oral Patol Oral Cir Bucal* 2004; 9:108-119.
2. Armitage G. Diagnóstico y clasificación de las enfermedades periodontales. *Periodontology* 2000 (Ed Esp) 2005;9:9-21.
3. Bascones MA, Escribano BM. Enfermedad Periodontal Necrosante: Una manifestación de trastornos sistémicos. *Med clin (Barc)*. 2005;125(18):706-713.
4. Mac Carthy D, Claffey N. Acute Necrotizing Ulcerative Gingivitis is associated with attachment loss. *J Clin Periodontol*. 1991;18:776-779.
5. Pérez N, Bermúdez J, Guillén G, Suárez I. Gingivitis úlcero necrotizante reporte de un caso. *Ciencia Odontológica* 2010;7(1):66-72.

6. Pérez-Salcedo L, Bascones MA. Formas agudas de periodontitis. *Av Periodon Implantol*. 2008;20(1):49-58.
7. Novak MJ. Necrotizing ulcerative periodontitis. *Ann Periodontol*. 1999;4(1):74-78.
8. Todescan S, Atout R. Managing Patients with Necrotizing Ulcerative Periodontitis. *J Can Dent Assoc*. 2013;79:44.
9. Muruyama Y, Kurihara H, Nagai A, Dompkowski D, Van Dyke T. Acute Necrotizing ulcerative Gingivitis: Risk factors involving host defense mechanisms. *Periodontol* 2000. 1994;6:116-124.
10. Riley C, London JP, Burmeister JA. Periodontal Health in 200 HIV – Positive Patients. *J. Oral Pathology and Medicine* 1992; 21: 124-127.
11. Mac Cartly D, Claffey N. Acute necrotizing ulcerative gingivitis is associated with attachment loss. *J Clinical Periodontal* 1991; 18:776-779.
12. Tempest, MN. Cancrum oris. *Br. J. Surg* 1966; 53: 949-969.
13. Horning GM, Hatch Cl, Luts-kusj. The prevalence of periodontitis in a military treatment population. *J Am Dent Assoc*, 1990; 121 (5):616 – 622.
14. Pindborg JJ, Bhat M, Devana Ch Kr, Narayana Hr, Ramachandra S. Occurrence of acute necrotizing gingivitis in South Indian Children. *J. Periodontol* 1966; 37(1):14-19
15. Sheihan A. An epidemiological survey of acute ulcerative gingivitis in Nigerians. *Archives of Oral Biology* 1966; 11(9):937-942.
16. Heylings R.T. Electron microscopy of acute ulcerative gingivitis (Vincent's type). Demonstration of the fuso – spirochaetal complex of bacteria within the pre-necrotic gingival epithelium. *Brit. Dent. J* 1967;122(2):51– 56.
17. Pitarch BG, Sánchez MJ, Pitarch AA. Enfermedad Periodontal Necrosante. *Med Cutan Iber Lat Am*. 2009; 37(2):108-110.
18. Horning G.M, Cohen M.E. Necrotizing Ulcerative Gingivitis, Periodontitis, and Stomatitis: Clinical Staging and Predisposing Factors. *J. Periodontol*, 1995; 66(11): 990-998.

19. T. Mac Phee and G. Conley; Essentials of periodontology and periodontics Second edition. Blackwell Scientific Publications Osney Mead, Oxford London. 1975.
20. American Academy of Periodontology: Parameters of care. Scientific and educational affairs department. October 1996.
21. American Academy of Periodontology. Parameter on Acute Periodontal Disease. J Periodontol 2000;71:863-866.
22. Corbet E. Diagnosis of acute periodontal lesions. Periodontol 2000. 2004; 34:204-216.
23. Goldhaber P, Giddon DB. Present concepts concerning the etiology and treatment of Acute necrotizing gingivitis. Int Dent J. 1964;14:468-496.
24. Cionca N, C. Giannopoulos, G. Ugolotti, A. Mombelli A. Amoxicillin and metronidazole as an adjunct-to-full-mouth scaling and root planning of chronic periodontitis. J. Periodontol 2009; 80(3): 364-371.
25. Harnett AC, Hiloah J. The Treatment of Acute Ulcerative Necrotizing Gingivitis. Quintess Int 1991; 22:599-602.
26. Shinn DL. Vincent's disease and its treatment. In: Finegold, SM, editor. Excerpta Medica. Amsterdam: Excerpta Medica. 1977:334-340.
27. Atout R, Todescan S. Managing patients with necrotizing ulcerative gingivitis. J Can Dent Assoc. 2013;79:46.
28. Contreras A, Falkler WA Jr, Enwonwu CO, Idighe EO, Savage KO, Afolabi MB, et al. Human herpesviridae in occult necrotizing ulcerative gingivitis in Children in Nigeria. Oral Microbiol Immunol 1997; 12: 259-265.
29. Jiménez L. M. Atlas de Enfermedades orales en niños, adolescentes y adultos jóvenes. Editorial Universal de Antioquia, Colombia. 2011.
30. Enwonwu CO, Falkler WA Jr, Idighe EO, Savage KO. Noma (Cancrum oris): questions and answers. Oral Dis 1999; 5(2): 144-149.
31. Maita V.L., Ramos D.P., Maita C.L., Gálvez C.L. Las enfermedades periodontales necrotizantes. Parte I. Odontología Sanmarquina. 2014. Vol.17. N° 1. 35-39.