

# Presencia de bacterias negro pigmentadas en la pared de la bolsa periodontal al inicio y término de la terapia periodontal

Luis Maita Véliz<sup>1</sup>, Donald Ramos Perfecto<sup>2</sup>, María M. Castañeda Mosto<sup>3</sup>, Luis H. Gálvez Calla<sup>2</sup>, Luis M. Maita Castañeda<sup>4</sup>, Carmen Navarro Contreras<sup>4</sup>.

Black pigmented bacteria in the wall of the periodontal pocket at the beginning and end of the periodontal therapy

## Resumen

**Objetivo:** Determinar la presencia de bacterias negro pigmentadas (BNP) en bolsas periodontales, antes y después de un tratamiento periodontal. **Materiales y método:** El tipo de estudio es descriptivo. Tiene una muestra de 10 áreas, de 10 pacientes, en la que se identificaron bolsas periodontales. Se tomaron muestras en conos de papel, que luego fueron cultivados en el medio de agar sangre con hemina y vitamina K, incubados. Posteriormente se identificó y contabilizó las co-lonias negro pigmentadas, antes y después del tratamiento periodontal. **Resultados:** De las muestras examinadas antes del tratamiento, se pudo recuperar BNP en un 60 % de muestras cultivadas, con un rango de presencia de 16 a 312 UFC. De las muestras obtenidas después del tratamiento periodontal, se pudo recuperar en un 50 % de ellas, con un rango de presencia de 5 a 70 UFC. El análisis estadístico demuestra la diferencia significativa de las unidades formadoras de colonias, antes y después de la terapia periodontal. **Conclusiones:** Se demuestra la presencia de BNP en bolsas periodontales y que estas reducen su número, posterior a la terapia periodontal.

**Palabras clave:** Bacterias anaerobias, Bolsa periodontal, Eficacia del tratamiento (Fuente: DeCS BIREME).

## Abstract

**Objective:** Determine the presence of black pigmented bacteria (BNP) in periodontal pockets before and after periodontal treatment. **Materials and method:** The type of study is descriptive which has a sample of 10 areas, ten patients in which periodontal pockets were identified, samples were taken with paper cones, which were then cultured in blood agar medium with hemin and vitamin K, incubated. Subsequently he identified and counted the black pigmented colonies before and after periodontal treatment. **Results:** Of the first samples examined before treatment could be recovered BNP 60 % of cultured samples with a range of presence of 16-312 CFU and samples obtained after periodontal treatment could be recovered in 50 % of them, with a range of 5 to 70 presence UFC, and this is confirmed by statistical analysis. **Conclusions:** It is concluded that BNP is present in periodontal pockets and that they reduce their presence, after periodontal therapy. **Key words:** Anaerobic bacteria, Periodontal pocket, Treatment efficacy. (Source: MeSH NLM).

1. Departamento Académico Médico-Quirúrgico.
2. Departamento de Ciencias Básicas.
3. Departamento Académico Estomatología Pediátrica de la Facultad de Odontología de la Universidad Nacional Mayor de San Marcos.
4. Facultad de Odontología, Universidad San Martín de Porres, Perú.

Correspondencia

Dr. Luis Maita Veliz.

Facultad de Odontología UNMSM, Av. Germán Amézaga 375 Lima 1. Perú.

Correo electrónico: [luismv21@yahoo.com](mailto:luismv21@yahoo.com)

Coautores:

Donald Ramos: [dramos-37@hotmail.com](mailto:dramos-37@hotmail.com)

María Castañeda: [mcastanedamosto@gmail.com](mailto:mcastanedamosto@gmail.com)

Luis Gálvez: [lugaca@outlook.com](mailto:lugaca@outlook.com)

Luis Maita Castañeda: [luismv21@yahoo.com](mailto:luismv21@yahoo.com)

Carmen Navarro: [dramos-37@hotmail.com](mailto:dramos-37@hotmail.com)

Fecha de recepción: 11 /01/ 2016

Fecha de aceptación: 06 /05/2016

## Introducción

Las enfermedades periodontales tienen un origen multifactorial, donde se relacionan tres factores básicamente: el microbiano, el ambiente y la susceptibilidad del huésped. Siendo el primero, según investigadores,<sup>1,2</sup> al que le dan una gran relevancia. El factor microbiano se asocia mucho a una variedad de bacterias, hongos,<sup>3</sup> parásitos<sup>4</sup> y formas virales<sup>5,6</sup> que están presentes en el biofilm subgingival.<sup>7</sup> Pero de todos estos, se ha podido determinar que un gru-

po de bacterias de morfología bacilar, Gram negativa y de condición óxido reducción negativa serían las predominantes.<sup>8</sup> La importancia de estas bacterias estaría dada por la presencia de una diversidad de factores de virulencia que las hacen agresivas y muy dañinas en el surco subgingival. A este grupo de gran virulencia Socransky llamó el grupo del complejo rojo, donde figuran *Porphyromonas gingivalis*<sup>9</sup> (*P. gingivalis*), *Tannerella forsythia*<sup>10</sup> y *Treponema denticola*.<sup>11</sup> De estos, *P. gingivalis* y otra no incluida en el grupo llamada *Prevotella interme-*

*dia*<sup>12</sup> forman un dúo, que tiene entre sus diferentes especies, a un número de ellas produciendo un pigmento oscuro o negro, por lo que se las ha llamado bacterias negro pigmentadas (BNP).<sup>8</sup> Estas bacterias serían colonizadores secundarios que estarían presentes en la placa madura del biofilm subgingival y que a medida que la profundidad de la bolsa periodontal sea mayor, se establecería su predominio.<sup>9</sup>

La bolsa periodontal es una lesión que produce pérdida del nivel de inserción

© Los autores. Este artículo es publicado por la Revista Odontología Sanmarquina de la Facultad de Odontología, Universidad Nacional Mayor de San Marcos. Este es un artículo de acceso abierto, distribuido bajo los términos de la licencia Creative Commons Atribución - No Comercia\_Compartir Igual 4.0 Internacional. (<http://creativecommons.org/licenses/by-nc-sa/4.0/>) que permite el uso no comercial, distribución y reproducción en cualquier medio, siempre que la obra original sea debidamente citada. Para uso comercial, por favor póngase en contacto con [revista.odontologia@gmail.com](mailto:revista.odontologia@gmail.com).

clínica, lo que generaría que el ligamento periodontal y el hueso alveolar se vean muy afectados, generando cambios en el color, volumen de la encía, sangrado al estímulo y de forma espontánea y un incremento de la movilidad fisiológica que se va aumentando a medida que la lesión se agrava, generando desplazamiento de la pieza dentaria en sentido antero-posterior y de intrusión en bolsas de gran dimensión. Así también, se ha podido determinar que en bolsas profundas mayores de 6 mm, habitan más de  $10^8$  bacterias por  $\text{mm}^3$  de volumen.<sup>13</sup>

En relación con el tratamiento de esta patología, el procedimiento de raspaje es lo primero que se debe hacer, tratando de reducir a una mínima expresión la presencia de biofilm subgingival en la zona.

Después se continúa con el alisado radicular, para evitar o reducir una mayor formación de placa en el surco. Es de importancia que el paciente desarrolle una técnica adecuada de control de placa, para un mayor cuidado de su cavidad bucal.

En diversos estudios de las BNP y su relación con la periodontitis, como los de Kawada,<sup>14</sup> se encontró que individuos con enfermedad periodontal tuvieron una relación fuerte con la presencia de *P. gingivalis* (BNP) y la profundidad de la bolsa periodontal.

Chávez<sup>15</sup> y Mombelli<sup>16</sup> determinaron que la presencia y concentración de estos microorganismos bacilos negro pigmentados se pueden dar en sitios curados, pero su presentación con mayor concentración es identificada en sitios con recidiva de la enfermedad periodontal o persistencia de bolsas periodontales profundas después del tratamiento.

Bazzano,<sup>17</sup> en su estudio de evaluación de la terapia mecánica periodontal en bolsas profundas y evaluando la respuesta clínica y bacteriológica, pudo encontrar que en bolsas periodontales  $\geq 5$  mm, *P. gingivalis* y *Prevotella intermedia* estaban presentes. Esto fue identificado por pruebas biomoleculares de reacción en cadena de la polimerasa (PCR), concluyendo que la terapia periodontal mecánica redujo significativamente la presencia de *P. gingivalis*.

Doungudomdacha,<sup>18</sup> en su estudio sobre el efecto del tratamiento periodontal no quirúrgico en los parámetros clínicos y el número de *P. gingivalis*, *Prevotella intermedia* y *Aggregatibacter actinomycetemcomitans* en sitios con periodontitis, con una muestra de cincuenta

pacientes, determina la presencia de *P. gingivalis* en bolsas profundas, asociada con la pérdida de inserción. El estudio determinó que hay una disminución significativa de todas las especies bacterianas después del tratamiento, pero no su erradicación total.

Ramos<sup>19</sup> en su estudio pudo recuperar, de 43 muestras de biofilm subgingival, un número de 20 cepas clínicas de *P. gingivalis*, indicando que estas bacterias tienen una mayor presencia en bolsas periodontales de mayor dimensión. Para la identificación de *P. gingivalis* se realizaron diferentes pruebas, entre ellas el test de Api 20 anaerobios.

Últimos estudios en relación con estas bacterias negro pigmentadas, especialmente de *P. gingivalis*, utilizando un modelo murino de nueva creación de periodontitis asociado a tumorogénesis oral, se determinó que la infección bacteriana crónica promueve el carcinoma epidermoide y que la señalización aumentada a lo largo del eje IL-6 y STAT 3 subyace a este efecto. Determinando que *P. gingivalis* estimula la tumorogénesis a través de la interacción directa con las células epiteliales orales a través de receptores tipo Toll, estimulando la proliferación de carcinoma epidermoide e induciendo la expresión molecular implicada en la tumorogénesis.<sup>20</sup>

Estudios epidemiológicos han demostrado una asociación entre la periodontitis, cáncer oral y patógenos periodontales, implicando a estos últimos en la patogénesis de trastornos sistémicos, como la artritis reumatoide, enfermedad cardiovascular, diabetes, tumores malignos gastrointestinales<sup>20</sup> partos prematuros y niños con bajo peso al nacer.<sup>21</sup>

El estudio tiene por objetivo determinar la presencia de bacterias negro pigmentadas (BNP) en bolsas periodontales, antes y después de un tratamiento periodontal.

### Material y método

El estudio es descriptivo transversal, con un número de muestras de 10 áreas, de 10 pacientes, con periodontitis crónica, a los cuales se tomaron muestras de placa subgingival, antes y después del tratamiento.

Previo al inicio del estudio el paciente firmó el documento de consentimiento informado sobre en qué consiste el estudio, la intervención terapéutica y las tomas de muestras que se le realizarán. Una vez identificadas en el paciente las bolsas periodontales de 6 mm a más se realizó la toma de muestra, que se hizo

colocando un cono de papel N° 30 o 40 en la bolsa periodontal. Se deja por 30 a 60 segundos, luego se retiró y se introdujo en un medio de transporte BHI (infusión cerebro corazón). Estas muestras fueron llevadas al laboratorio de microbiología de la Facultad de Odontología de la UNMSM, donde se realizó la dilución de la muestra en  $10^{-1}$ ,  $10^{-2}$ ,  $10^{-3}$ , para luego tomar 100  $\mu\text{l}$  de las diluciones  $10^{-3}$  y sembrarla en el medio de agar sangre con vitamina K y hemina. Se incubó en condiciones de anaerobiosis a  $37^\circ\text{C}$ , por un tiempo de 10 a 14 días. Pasado el periodo de incubación, se identificaron y cuantificaron las colonias con las siguientes características: redondas de 1-3 mm, convexas, de borde circular, superficie lisa y de un color de marrón a negro. Luego de la identificación y conteo, se realizó la coloración Gram de estas colonias para verificar su forma bacilar y Gram negativa.

Este procedimiento se realizó dos veces, la primera previa al tratamiento y la segunda posterior al tratamiento. El tratamiento periodontal realizado consistió en raspaje y alisado radicular de las áreas con enfermedad periodontal. Los pacientes fueron instruidos en higiene periodontal.

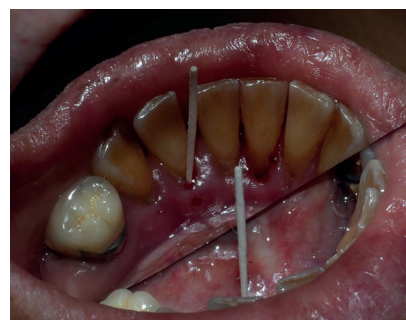


Fig. 1. Toma de muestra con punta de papel.

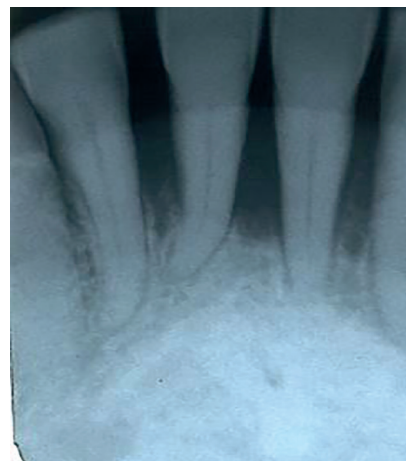


Fig. 2. Radiografía del caso.

**Características de las colonias negro pigmentadas**

Forma	Elevación	Tamaño	Bordes	Color	Microscopia
Redonda	Convexa	1 a 3 mm	Regulares	Marrón a negro	Bacilar - Gram negativo

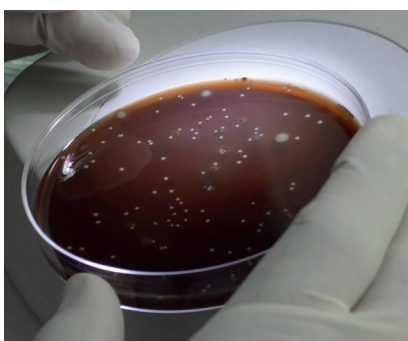


Fig. 3. Características del crecimiento de las bacterias negro pigmentadas.

**Resultados**

De las 10 muestras tomadas de las bolsas periodontales, antes del tratamiento periodontal, se recuperaron bacterias negro pigmentadas (BNP) en 6 de las muestras, representando un 60 %, en donde se pudo obtener un rango de unidades formadoras de colonias (UFC) de 16 a 312 colonias, todas con características similares: diámetro de 1 a 3 mm, convexas, lisas y de un color marrón a negro que se consolida a las dos semanas. La totalidad de las colonias identificadas con estas características fueron fijadas en lámina y coloreadas por tinción Gram, observándose a la microscopía su forma bacilar y ser Gram negativa, en todos los casos. Estas características de crecimiento en anaerobiosis, como su morfología en colonias y microscopía nos acercaría a géneros bacterianos como de *Porphyromonas* y *Prevotella*, clásicas bacterias negro pigmentadas.

Después de una semana de haber realizado la terapia periodontal, se citó a los pacientes para la segunda toma de muestra. Allí se recuperó un 50 % de BNP en el total de muestras, las cuales presentan las características típicas, como de coloración, con un rango de presencia de 10 a 62 UFC.

De las observaciones microscópicas de las colonias recuperadas de esta segunda muestra, se ha podido identificar cocos y bacilos Gram positivos, así como levaduras en las placas que no presentaban BNP, lo cual indicaría la variación de la flora microbiana a ser Gram positiva luego del tratamiento periodontal.

El análisis estadístico se observa en las Tablas 1 y 2 y Fig. 4.

Las unidades formadoras de colonias que se contabilizaron antes de realizar el tratamiento periodontal, media 63,7, Ds = 109,46, valor mínimo de 00 y máximo de 312,00 (ver tabla 1 )

Tabla 1. Unidades formadoras de colonias antes del tratamiento periodontal.

	Frecuencia	Porcentaje	
Válidos	,00	4	40,0
	16,00	1	10,0
	22,00	1	10,0
	28,00	1	10,0
	40,00	1	10,0
	219,00	1	10,0
	312,00	1	10,0
Total	10	100,0	
Media	63,7	DS 109,47	

Las unidades formadoras de colonias que se contabilizaron después de realizar el tratamiento periodontal, media 14,8, Ds = 23,80, valor mínimo de 00 y máximo de 62,00 (ver tabla 2).

Tabla 2. Unidades formadoras de colonias después del tratamiento periodontal.

	Frecuencia	Porcentaje	
Válidos	,00	5	50,0
	8,00	1	10,0
	10,00	1	10,0
	12,00	1	10,0
	56,00	1	10,0
	62,00	1	10,0
Total	10	100,0	
Media	14,8	DS 23,8	

Aplicando la prueba de Shapiro –Wilk, a los valores obtenidos, al no existir normalidad, se aplicó la prueba no paramétrica de Wilcoxon, cuyo valor Z = 2,028 con un P = 0.043, lo que nos indica una diferencia significativa entre las unidades formadoras de colonias, antes y después del tratamiento periodontal. El tratamiento periodontal fue efectivo en los 10 pacientes tratados (ver Fig. 4).




Fig. 4. Unidades formadoras de colonias antes y después del tratamiento periodontal.

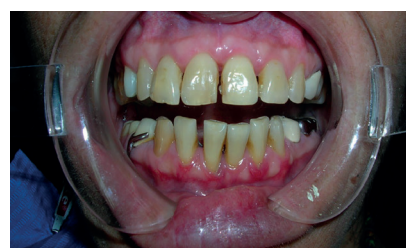

Fig. 5. Antes del tratamiento - vestibular.

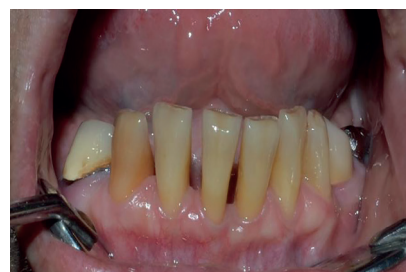

Fig. 6. Después del tratamiento-vestibular.

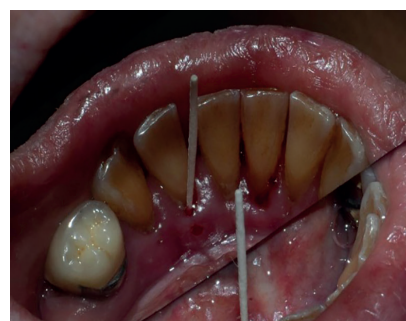

Fig. 7. Antes del tratamiento -lingual.

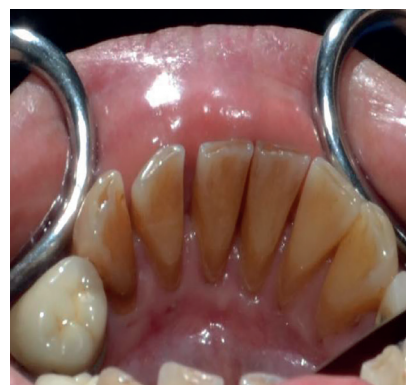

Fig. 8. Después del tratamiento-lingual.

**Discusión**

El inicio y la progresión de la enfermedad periodontal se atribuyen a la presencia de niveles elevados de bacterias patógenas en el surco gingival.<sup>21, 22</sup>

En el surco gingival habitan varios cientos de especies conocidas de microorganismos, y aún quedan muchas más por identificar; sin embargo, se ha demostrado que solo unas pocas tienen un papel significativo en la etiología de las enfermedades periodontales.<sup>23</sup>

El presente estudio pudo identificar BNP en bolsas periodontales, antes y



después del tratamiento periodontal, pero con una menor recuperación en el caso de bolsas periodontales con tratamiento. La presencia de estos microorganismos podría generar una activación del proceso a futuro. Esto concuerda con los estudios de Chávez,<sup>15</sup> quien menciona que una mayor concentración de estos microorganismos en bolsas profundas podrían generar recidivas de la enfermedad o persistencia de la bolsa periodontal.

Según nuestro estudio, la presencia de una mayor cantidad de BNP estaría en relación con una mayor profundidad de la bolsa. Tiene similitud con el estudio Kawada,<sup>14</sup> quien encontró que los individuos con enfermedad periodontal tuvieron una relación fuerte con la presencia de *P. gingivalis*, una bacteria negro pigmentada y la profundidad de la bolsa. Resultados parecidos encontró Bazzano,<sup>17</sup> que pudo hallar en bolsas periodontales  $\geq 5$  mm *P. gingivalis* y *P. intermedia*, indicando que la terapia mecánica redujo significativamente la presencia de *P. gingivalis*.

En relación con las características de las BNP, ya sea a través del recuento en los medios de cultivo o por microscopía, se determinó que su forma, elevación, tamaño, pigmentación son similares a los estudios realizados por Ramos,<sup>19</sup> el cual aisló a *P. gingivalis*, una bacteria negro pigmentada de gran relevancia en las bolsas periodontales, las cuales fueron identificadas en género y especie por medio de la prueba de Api 20 anaerobios.

La inmensa mayoría de los pacientes con periodontitis crónica, a pesar de sus diversos perfiles microbiológicos orales, responden notablemente bien a los métodos tradicionales de tratamiento periodontal: enseñanza de higiene bucodental, raspado, alisado radicular y cirugía.

Para estos pacientes, una reducción sostenida del número total de bacterias periodontopatógenas en sus bolsas, mediante control de placa profesional y personal, es generalmente suficiente para detener la progresión de la enfermedad.<sup>22</sup>

Un beneficio significativo en la evolución del paciente es desarrollar una fase de mantenimiento que puede reforzarse en la consulta.

La principal utilidad de la microscopía de la placa dental es observar los cambios en la presencia de la flora bacteriana durante o luego de la terapia periodontal. Una terapia efectiva resultará en el cambio de una flora altamente pató-

gena a una flora más saludable, con escasa población, especialmente de cocos Gram positiva.<sup>24-27</sup>

### Conclusiones

Se pudo determinar la presencia de BNP pre y posterior a la terapia periodontal, pero con una reducción de BNP posterior al tratamiento. Esta reducción se daría por efecto del tratamiento, así como cambios en la flora microbiana de las zonas tratadas, presentando una tendencia a modificación en la presencia de bacterias Gram negativas a Gram positivas, lo cual indicaría un cambio en la flora bacteriana de la bolsa periodontal, con un repoblamiento de bacterias presentes en salud periodontal.

### Agradecimientos

Especial agradecimiento a la Prof. Dra. Ruth García de la Guardia, por su apoyo en la preparación de los medios de cultivo y a todo el equipo auxiliar que participó en el estudio. Nuestro reconocimiento al Dr. Carlos Campodónico Reátegui por su ayuda en el análisis estadístico.

De igual modo al Vicerrectorado de Investigación de la Universidad Nacional Mayor de San Marcos, por el financiamiento del estudio.

### Referencias bibliográficas

- Haffajee A, Socransky S. Microbiological agents of destructive periodontal diseases. *Periodontol* 2000; 1994; 5(1):78-111.
- Bascones A, Figuero E. Las enfermedades periodontales como infecciones bacterianas. *Av periodon. Implantol*. 2005; 17(3): 147-156.
- Urzua B, Hermosilla G, Gamonal J, Morales I, Canal M, Barahonas S. Yeast diversity in the oral microbiota of subjects with periodontitis: *Candida albicans* and *Candida dublinensis* colonize the periodontal pockets. *Med Mycol*. 2008; 46(3):783-93.
- Bonner M, Amard V, Bar CH, Charpentier F, Chatard J, Desmuyck Y. Detection of the amoeba *Entamoeba gingivalis* in periodontal pockets. *Parasite* 2014; 21(30):1-9.
- Slots J. Human viruses in periodontitis. *Periodontol* 2000 2010; 53(1):89-110.
- Grinde B, Olsen I. The Role of viruses in oral disease. *J Oral Microbiol* 2010; 2:1-6.

- Haffajee A, Socransky S. Introduction to microbial aspects of periodontal biofilm communities, development and treatment. *Periodontol* 2000 2006; 42(1):7-12.
- Nakayama K. *Porphyromonas gingivalis* and related bacteria: from colonial pigmentation to the type IX secretion system and gliding motility. *J Periodont Res* 2015; 50:1-8.
- Ramos PD, Moromi NH, Martínez CE. *Porphyromonas gingivalis*: Patógeno predominante en la periodontitis crónica. *Odontol Sanmarquina* 2011; 14(1):34-38.
- Holt S, Ebersole J. *Porphyromonas gingivalis*, *Treponema denticola* and *Tannerella forsythia*: the red complex a prototype polibacterial pathogenic consortium in periodontitis. *Periodontol* 2000. 2005; 38(1):72-122.
- Ramos PD, Avila CM, Levano TV. *Treponema denticola*: patógeno en procesos periodontales y pulpares. *Odontol Sanmarquina* 2012; 15(2):38-41.
- Ardila C, Alzate J, Guzman I. Asociación de *Prevotella intermedia/nigrescens*, bacilos entéricos gram negativos y parámetros clínicos en periodontitis crónica. *Av. Periodon. Implantol* .2013; 25(3):165-170.
- Jan Lindhe. *Periodontología clínica e implantológica odontológica*. 4ta. edición Buenos Aires: Editorial Panamericana. 2005:100-111.
- Kawada M, Yoshida A, Suzuki N, Nakano Y, Saito T, Oho T. Prevalence of *Porphyromonas gingivalis* in relation to periodontal status assessed by real time PCR. *Oral Microbiol e Inmunol* 2004; 19(5):289-292.
- Chavez E, Jeffcoat M, Ryerson C, Snyder B. Persistence bacterial colonization of *Porphyromonas gingivalis*, *Prevotella intermedia* and *Actinobacillus actinomycetemcomitans* in periodontitis and its association with alveolar bone loss after 6 months of therapy. *J Clin. Periodontol* 2000; 27(12):897-903.
- Mombelli A, Schmid B, Rutar A, Lang N. Persistence patterns of *Porphyromonas gingivalis*, *Prevotella intermedia/nigrescens* and *Actinobacillus actinomycetemcomitans* after mechanical therapy

- of periodontal disease. J periodontol 2000; 71(1):14-21.
17. Bazzano G, Parodi R, Tabares S, Sembaj A. Evaluación de la terapia mecánica periodontal en bolsas profundas: Respuesta clínica y bacteriológica. Rev. clin. periodoncia implantol rehabil. Oral 2012; 5(3):123-128.
  18. Doungudomdacha S, Rawlenson A, Walsh TF, Douglas CWI. Effect of non-surgical periodontal treatment on clinical parameter and the numbers of *Porphyromonas gingivalis*, *Prevotella intermedia* and *Actinobacillus actinomycetemcomitans* at adult periodontitis sites. J Clin Periodontal 2001; 28(5):437-445.
  19. Ramos PD, Castro LA. Actividad antibacteriana de *Copaifera reticulata* "copaiba" sobre *Porphyromonas gingivalis* aislada de pacientes con periodontitis. Odontol .Sanmarquina 2014; 17(1):7-11.
  20. Bender A, Fischman S, Revach B, Bulvik R, Maliutina A, Rubinstein A. Periodontal pathogens *Porphyromonas gingivalis* and *Fusobacterium nucleatum* promote tumor progression in an oral – specific chemical carcinogenesis model. Oncotarget 2015; 6(26):22613-22623.
  21. SocranskySS,Haffajee AD. Microbial mechanisms in the pathogenesis of destructive periodontal disease: a critical assessment. J Periodont Res. 1991;26(3):195-209.
  22. SocranskySS,Haffajee AD .The bacterial etiology of destructive periodontal disease : current concepts . J Periodontol.1992; 63(4):322-331.
  23. Loomer PM. Microbiological diagnostic testing in the treatment of periodontal diseases Periodontol. 2000. 2004; 34(1):49-56.
  24. Armitage GC, DickinsonWR, Jenderseck RS, Levine SM, Chambers DW. Relationship between the percentage of subgingival spirochetes and the severity of periodontal disease. J. Periodontol 1982;53(9): 550-556.
  25. Listgarten MA, Schifter C. Differential dark field microscopy of subgingival bacteria as an selecting recall intervals:results after 18 months. J Clin Periodontol 1982; 9(4):305-316.
  26. Listgarten MA, Levin S, Schifter CC, Sullivan P, EvianCI, Rosenberg ES. Comparative Differential dark- field microscopy of subgingival bacteria from tooth surfaces with recent evidence of recurring periodontitis and from non-affected surfaces, J. Periodontol 1984;55(7):398-401.
  27. Maita V. Luis, Maita C. Mariano. La enfermedad periodontal como factor de riesgo para nacimiento pretérmino. Odontología Sanmarquina. 2003; 6 (12): 37-40.