

BIOPSIA DE ENCIA EN EL DIAGNOSTICO DE LA MICROANGIOPATIA DIABETICA*

L. Vega**, Fausto Garmendia**, J. Sotelo**, Dr. Moises Glodszmidt**, Dr. Roberto Romero***.

Resumen

Se hizo un estudio de biopsia gingivales realizadas en 42 pacientes, 24 de los pacientes diabéticos y 18 no lo fueron sino utilizados como controles. Se encontraron lesiones capilares en todos los pacientes diabéticos.

Estas lesiones variaron desde un espesor mínimo de la membrana basal profunda. Este espesor fue PAS positivo. En el 90% de los pacientes diabéticos se encontró una espesura de tipo nodular (acumulación de glicoproteínas) en las paredes de los capilares, así como también se encontraron una serie de cuadros de transición entre los difusos; se notó más o menos una espesura irregular y una apariencia de éstas imágenes irregulares nodulares. Estas lesiones mostraron eosinofilia irregular.

Los tintes que se utilizaron mostraban que estas formaciones nodulares de los glomérulas diabéticos.

Los autores consideran que estas lesiones gingivales como otra manifestación del daño vascular generalizado que probablemente ocurre en diabéticos y que se presume que sea el mismo mecanismo patogénico y también otra manifestación de la microangiopatía diabética.

Palabra clave: Microangiopatía. Encía. Diabético

Summary

A study was made of gingival biopsies performed in 42 patients, 24 of the patients. Were diabetics and 18 were non diabeties used as controls. Capillary lesions were found in all diabetic patients.

These lesions varied from a minimal thickening of the basement membrane. This thickening was P.A.S. positive. In 90% of the diabetic patients a thickening of the nodular type in the walls of the thickened capillaries and too were fonud a series of pictures of transition between the diffuse, more or less irregular thickening and the appearance of these modular images was noticed; these lesions showed an irregular eosinophilia.

The stains used showed that these nodular formations react in the same way as the nodular lesions of the diabetic glomerulies.

The authours consider these gingival lesions another manifestation of the generalized vascular damage which is thought to be to the same pathogenic mechanism and to be another manifestation of diabetic microangyopathy.

Key Words: Diabetic. Gum. Microangyopathy

INTRODUCCION

La diabetes mellitus es una enfermedad que se caracteriza por trastornos crónicos en el metabolismo intermedio, siendo la alteración metabólica de los carbohidratos el más conocido, que determina hiperglicemia y glucosuria, producida por una insuficiencia absoluta o relativa de insulina.

El objeto de este trabajo es estudiar las alteraciones vasculares en la encía de pacientes diabéticos, ya que en estos se conocen lesiones en las arteriolas retinianas y que junto con los hallazgos en capilares de piel (1), tejido subcutáneo (2) y músculo (3) se asocia a la diabetes mellitus a una enfermedad capilar difusa llamada microangiopatía y que por primera vez se estudia a nivel gingival.

GENERALIDADES

La primera lesión vascular en la diabetes mellitus fue en la retinopatía diabética (4).

La membrana basal del capilar es el lugar donde evidencia la microangiopatía diabética. Las membranas no se observan bien con la hematoxilina y eosina pero toman un color violáceo (magenta) brillante con el método PAS (ácido periódico de Schiff). Las membranas basales están formadas de una sustancia intercelular amorfa hialina y sostenida por redes de fibras reticulares. El material amorfo hialino está estrechamente unido a las formaciones reticulares, cabe decir que son similares a las que asocia a las fibras reticulares de otras partes del cuerpo y responsables que aparezcan PAS + .

* Trabajo presentado al VI Congreso Panamericano de Endocrinología en México D.F. Octubre. 15-10-1965.

** Profesores de la Cátedra de Clínica Médica II de la Facultad de Medicina de la U.N.M.S.M. Lima - Perú.

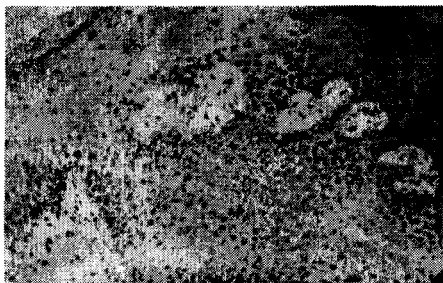
*** Profesor Estomatólogo de la Cátedra Clínica Estomatológica y Clínica Médica II de la Facultad de Odontología y Facultad de Medicina de la U.N.M.S.M. Lima - Perú.

Rifkin y Colab (5) han estudiado la mecánica concluye diciendo que la sustancia hialina que se acumula en las paredes de los capilares y alrededor de ellas en la diabetes tiene afinidad especial por los colorantes del colágeno, contiene a veces grasas sudanófila y es rica en hidrato de carbono. Mc Manus dice que el origen del material hialiano podría ser los polisacáridos.

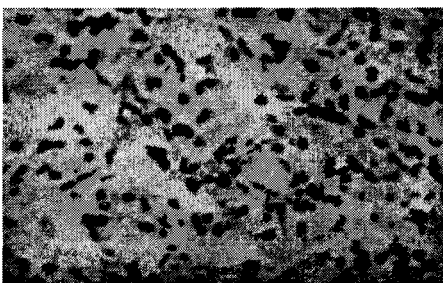
MATERIAL Y METODO

Se han estudiado 42 pacientes, tomándose el primer material de encía en enero de 1964, del total, 24 correspondieron a pacientes diabético. Del primer grupo 9 tienen historia familiar de diabetes y el resto las desconocía. Quince tienen retinopatia diabética, cinco tienen nefropatía diabética manifiesta clinicamente y 2 con confirmación histopatológica. Cinco casos presentan retino y nefropatía diabética simultáneamente.


Todos los casos son del sexo masculino realizado



Microfoto 1.- Paciente no diabético que corresponde a un corte de encía que muestra un epitelio poliestratificado plano, y por el cordón interpapilar con algunos capilares de luz amplia y pared delgada sin alteraciones.



Microfoto 2.- A menor aumento, varias masas hialinas en el cordón interpapilar, que estrechan la luz capilar.



Microfoto 3.- A mayor aumento, lesión capilar, con masas hialinas en el cordón interpapilar, algunas de aspecto nodular, parecen constreñidos dentro de la masa hialina.

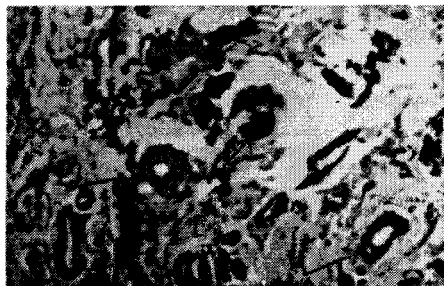en la Sala Julián Arce del Hospital Dos de Mayo de Lima, Gracias a la colaboración docente del Prof. Dr. Carlos Lanfranco, Catedrático Principal Titular de Clínica Médica (Medicina II), de la Fac. Medicina de " San Fernando".

Los casos diabéticos corresponde al tipo maduro de diabetes clínica cuya edad promedio es de 53 años, fluctúa entre algunos meses y 28 años, a tres de ellos se les realizó el diagnóstico en el momento de realizar este trabajo, además 10 pacientes, del grupo son arterioescleróticos.

En el grupo control de pacientes no diabéticos ninguno tiene historia familiar de diabéticos, siendo el promedio de edad de 40 años y extremos entre 19 y 57 años.

METODOS

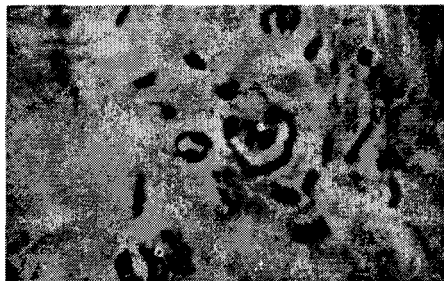Para cada paciente se realizó una historia clínica completa, además se confeccionó una hoja clínica especial donde se anotaba datos específicos sobre



Microfoto 4.- Coloración PAS. A mayor aumento: Se ven teñidos intensamente capilares y arteriolas con engrosamiento PAS positivo de sus paredes.

estado de diabetes o no diabetes, historia familiar de diabetes, examen estomatológico, signos y síntomas diabéticos presentes, etc. Los exámenes se realizaron en el de laboratorio de Investigación de la Cátedra de Clínica Médica II - Hospital Dos de Mayo - La glicemia fue determinada por el método de Somogy y Nelson.

Las biopsias de encía se realizaron en los casos diabéticos y no diabéticos, tomando de preferencia la papila gingival, fue practicada con anestesia de



Microfoto 5.- Coloración PAS, mayor aumento. Se observa las mismas características que en el caso anterior.

CASO	PACIENTE	EDAD	SEXO	HISTORIA FAMILIAR DIABETICA	TIEMPO ENFERMEDAD	RETINO-PATIA DIABETICA	GLOMERULOESCLEROSIS		HISTOPATOLOGIA DIABETICA			
							DIABETICA		LESION CAPILAR		Porcentaje de Capilares Tomados	Neoformación Capilar
							Clinica	Anat. Pat.	Engros. Parie.	Masa Hialina		
1	A.C.	38	M	+	1 año	+	+		+++	+	30%	+
2	A.S.	38	M	+		+	-		+++	+	80%	+
3	S.C.	40	M	+	2 años	+	-		++	-	20%	-
4	C.V.	42	M				-		+++	-	60%	+
5	V.J.	43	M	+	3 años	-	-		+	-	30%	-
6	F.D.	45	M		8 años	+	-		++	+	30%	+
7	F.G.	46	M		1 año	-	-		+ y ++	-	30%	+
8	M.G.	48	M			-	-		+++	+	80%	+
9	F.Q.	49	M		8 años	-	-		++ y +++	-	40%	+
10	H.T.	50	M	+	3 años	+	-		+++	-	90%	+
11	M.G.	51	M		13 años	+	+		+++	+	70%	+
12	J.G.	53	M		1 mes	-	-		+++	++	70%	+
13	A.H.	54	M	+	1 año	-	-		++ y +++	-	60%	+
14	J.A.	54	M		26 años	+	-		+++	+	50%	+
15	J.O.	56	M			+	+		+++	++	90%	+
16	J.M.	58	M	+	28 años				+++	++	80%	+
17	F.V.	60	M		10 años	+	+	+	+++	+	70%	+
18	R.A.	62	M	+	1 mes	+	-		+++	+	20%	+
19	I.N.	63	M		10 años	+	+	+	++ y +++	-	40%	+
20	M.S.	64	M		14 años	+	-		+++	++	60%	+
21	M.S.A.	64	M		1 mes	-	-		++	-	20%	+
22	M.B.	64	M	+	8 años	+	-		+++	+	50%	+
23	A.L.	65	M		15 años	+	-		++	-	20%	+
24	J.G.	67	M		15 años	+	-		+++	+	40%	+

Tabla.- CASOS DIABETICOS

infiltración local para anestesiar mucosa y mucoperiostio, en la zona de la papila gingival se inserta una aguja de una pulgada de calibre N° 25 y se infiltra 0.6 cc. de anestesia ; en otros cass se realizó con previa exodoncia con anestesia intraósea. Para extraer el fragmento papilar se empleo el decolador y tijeras, el tamaño fue de 0.5 cm de largo por 0.4 de ancho y 0.3 cm. de espesor, de forma triangular, fijado en formol al 10% fue remitido para su estudio al Instituto de Patología de la Facultad de Medicina de San Fernando sede en el Hospital de Medicina de San fernando sede en el Hospital Loayza.

La biopsia renal se practicó haciendo punción por vía lumbar, con anestesia local utilizando la aguja de Menghini; se hicieron previamente el tiempo de protrombina para la biopsia de encía y para la biópsia renal además se hizo un recuento de plaquetas, retracción del coágulo, grupo sanguíneo y Rh. y pielografía excretoria. Se hicieron 4 biópsia renales y 2 fueron insuficientes.

Los fragmentos de biópsia fueron procesados en el Autotechnicon e incluídos en parafina: los cortes fueron de 6 micras de espesor promedio y se realizaron las coloraciones con hematoxilina-eosina, PAS (ácido periódico de Schiff), PAS digerido Fucselina Van Gieson (fibras elásticas), rojo de congo, siguiendo el método de Mc Manus en su Tratado de Histoquímica.

En el estudio histopatológico de las láminas de biopsia de encía en diabéticos y no diabéticos se tomaron en cuenta el tipo de vaso afectado: arteriola o vénula, el número de vasos porcentualmente, capa de la pared vascular compremetida, la presencia o

no de masas hialinas, el engrosamiento de la membrana basal teniendo en cuenta si ésta es leve=+, moderado=++ y marcado =+++ . El grado de estrechamiento vascular tomando en cuenta si es leve, moderado y marcado. por último se tomó en cuenta la neoformación capilar y estudio del corión.

RESULTADOS:

En la pared de las arteriolas, precapilares se ha encontrado un engrosamiento es a expensas de la acumulación de un material hialino, homogéneo que en el microscopio de luz esta localizado en la membrana basal capilar, sin comprometer el endotelio en las lesiones leves y moderadas; el grado de engrosamiento es leve, en unos moderado (microfoto N° 2 y 3) y en otros marcado (microfoto N° 4 y 5); es menester comparar éstas lesiones con los capilares normales de encia (microfoto N° 1) donde se observa pared muy delgada y luz amplia de un paciente no diabético.

Se ha observado en la mayoría de los casos (microfoto N° 2) donde hay varios capilares próximos presencia de una masas hialinas homogéneas dispuestas alrededor y entre los vasos, estrechando la luz de ellos.

El material encontrado en los engrosamientos de los vasos capilares con la hematoxilina-eosina es ligeramente mas eosinófilo que la sustancia conjuntiva adyacente, con la colaboración PAS tomo el color violáceo (magenta), siendo PAS +. Las masas hialina con la hematoxilina-eosina toma color rosado más intenso que el estroma circundante, en especial en las nodulaciones.

Las alteraciones vasculares mencionadas no han sido uniformemente difusas en un mismo preparado. El engrosamiento de la pared capilar ha sido leve = + en 1 caso, moderado = en 5 casos, y marcado = en 18 casos y con presencia de masas hialinas en 14 casos (ver cuadro).

Los exámenes oftalmológicos de 22 pacientes, 15 tuvieron retinopatía diabética conjuntamente con lesiones capilares de encía de los grados moderado y marcado; en los 7 restantes que no se detectó retinopatía presentaban lesión capilar, en 5 de ellos en grado marcado.

En los casos N° 1-11-15-17-19 presentaron angiopatía a nivel retinal, renal y gingival, siendo marcada en este último.

De los 9 pacientes con historia familiar de diabétes, 7 de ellos presentaron angiopatía marcada, 1 moderada y el otro leve.

Sólo en los casos N° 3 y 5 de microangiopatía no hubo neoformación de capilares, en el resto de los casos hubo neoformación capilar y una microangiopatía marcada.

En los preparados de biópsia de encía de los no diabéticos no mostraron ninguna de las alteraciones descritas.

COMENTARIO:

En los preparados de biópsia de encía se ha observado engrosamiento de la pared de los capilares a expensas de la acumulación en grado diverso de un material eosinófilo PAS positivo, que nos permite asegurar que estamos frente a una microangiopatía diabética a nivel gingival; cuyas características morfológicas y tintoriales son las mismas de las observadas en otros tejidos como en la retina, riñon, piel, músculo, etc. Esta afirmación está sustentada por el hallazgo del engrosamiento de la membrana basal por acumulación de glicoproteínas, elemento que tiene alguna relación con la bases de la enfermedad vascular.

Las masas hialinas no han sido anteriormente descritas en la encía, la imagen de gloméruloesclerosis diabética en su forma difusa y nodular tiene su contraparte en algún preparado gingival. La presencia de estas masas hialinas ha demostrado ser bastante específica para los casos diabéticos.

El estrechamiento de la luz capilar procede del acúmulo del material que aparentemente tiene origen en la membrana basal.

Dentro de los casos presentado, la gingivoangiopatía diabética, que así la podemos llamarla ha tenido un índice de positividad mayor que las dos microangiopatías retiniana y renal; cuya toma de biopsia en la primera es impracticable y en la segunda es muy traumática, siendo la biopsia de encía la más sencilla para realizar la evaluación de la microangiopatía diabética.

CONCLUSIONES

1. Los capilares gingivales de diabéticos presentan un engrosamiento de la membrana basal con estrechamiento variable de su luz o expensa de la acumulación de un material hialino, eosinófilo, PAS.
2. Estas lesiones vasculares deben ser tomadas como una manifestación de la microangiopatía diabética a nivel gingival, bien llamada gíngivoangiopatía diabética.
3. Las lesiones vasculares de encía, son más constantes que la retinianas y tan específicas que las renales.
4. Las alteraciones descritas no sehan presentado en el grupo control no diabético.
5. En todos los casos diabéticos han tenido lesiones parodontales que quizas unas de las causas de éstas, sean la neoformación capilar.
6. En la práctica clínica se estima que la biopsia de encía sea la recomendada para la evaluación de la microangiopatía diabética, tanto en el diagnóstico como en el control evolutivo del paciente.

BIBLIOGRAFIA

- * **AAGNES, O. y MOE H.:** Light and electron microscopic study of skin capillaries of diabetics. 1961.
- * **BLOODWORTH J. M. B.:** Jr. Diabetic Microangiopathy, Diabetes 1963.
- * **ZACKS, S. I. PEGUES J. J. ELLIOT F. A.:** Interstitial muscle capillaries in patiens with diabletes millitus.

- 1962.
- * **JAEGER E.:** Beitrage zur Pathologie des auges. Viena, K. Hof und Staatsruckerei. 1855, citado por Bloodkorth.
- * **RIFKIN H. LEITER L. and BERKMAN J.:** Currents concepts of Diabetic Microangiopatjhy. Advances in Internal Medicine 1962.