

Rev Inv Vet Perú 2012; 23 (2): 235-239

COMUNICACIÓN

REPORTE ULTRASONOGRÁFICO POSTMORTEM DE ÓRGANOS ABDOMINALES DEL OSO DE ANTEOJOS (*Tremarctos ornatus*)

POSTMORTEM ULTRASONOGRAPHIC REPORT OF ABDOMINAL ORGANS IN AN ANDEAN BEAR (*TREMARCTOS ORNATUS*)

Jacqueline Cahua U.^{1,3}, Alberto Sato S.²

RESUMEN

Se realizó el estudio ultrasonográfico postmortem de los órganos abdominales de un oso de anteojos, *Tremarctos ornatus*, de 28 años de edad y 38 kg p.v., criado en cautiverio. El hígado presentó parénquima homogéneo, hipocogénico, con seis lóbulos, donde el lóbulo caudado se extendió hasta el último intercostal derecho y el lóbulo medial izquierdo cubrió totalmente el cuerpo del estómago. La vesícula biliar era de forma piriforme, con 76.9 mm de longitud, 27 mm de espesor y 2.8 mm de pared, hiperecogénica y de contenido anecoico. El bazo se ubicó en el hipocondrio izquierdo, craneal al riñón; de parénquima homogéneo, grano grueso, y con ecogenicidad levemente aumentada respecto al hígado. El estómago se localizó caudal a la cara visceral del hígado, y presentó una división de cuatro segmentos según el grosor de la pared. El duodeno se localizó en el flanco derecho (8.2 mm de espesor y 18.5 mm de diámetro). El yeyuno e íleon presentaron paredes de 3.7 a 3.9 mm de espesor, y con ecogenicidad disminuida respecto al hígado. El colon descendente se ubicó al lado izquierdo de la cavidad abdominal, y con ecogenicidad semejante al intestino delgado. Los riñones se localizaron debajo del borde costal, de morfología multilobulada, y corteza de ecogenicidad semejante al parénquima hepático que rodea la médula anecoica.

Palabras clave: ultrasonido, oso de anteojos, *Tremarctos ornatus*

ABSTRACT

A postmortem ultrasonography study was performed in the abdominal organs of an Andean bear (*Tremarctos ornatus*), 28 years old and 38 kg body weight, raised in captivity. The liver showed a hypochoic homogeneous parenchyma, with six lobes, where the caudate lobe was extended to the last right intercostal and the left medial lobe completely

¹ Clínica de Animales Menores, ² Laboratorio de Anatomía Animal y Fauna Silvestre, Facultad de Medicina Veterinaria, Universidad Nacional Mayor de San Marcos, Lima

³ E-mail: jackiecahua@gmail.com

covered the stomach body. The gallbladder, in a pear-shape, was 76.9 mm long, 27 mm thick, and had a 2.8 mm hyperechoic wall and anechoic content. The spleen was located in the left hypochondria, cranial to the kidney; showing homogeneous parenchyma, coarse-grained, and echogenicity slightly increased compared to the liver. The stomach was located caudal to the visceral surface of liver, and showed a division of four segments in relation to the thickness of the wall. The duodenum was located on the right flank (8.2 mm thickness, 18.5 mm diameter). The walls of jejunum and ileum were 3.7 to 3.9 mm thick, with decreased echogenicity compared to the liver. The descending colon was located on the left side of the abdominal cavity with a similar echogenicity as the small intestine. The kidneys were located below the costal border, presented multilobulated morphology with the cortex of similar echogenicity to the liver parenchyma surrounding the medulla that was anechoic.

Key word: ultrasound, Andean bear, *Tremarctos ornatus*

El oso de anteojos (*Tremarctos ornatus*), mamífero del orden Carnívora, es conocido también como oso frontino, oso andino, oso sudamericano, ucumari y jukumari. Es la única especie de la familia de los úrsidos que habita actualmente en América del Sur, encontrándose en una gran variedad de hábitats andinos desde Venezuela hasta Bolivia (Walker, 1964; Peyton, 1980; Pacheco *et al.*, 2007; Rivadeneira-Canedo, 2008).

El Perú es el país con mayor densidad poblacional de osos de anteojos (dos mil a seis mil individuos), encontrándose en bosques húmedos entre los 2000 y 2350 msnm, principalmente en ceja de selva y en zonas costeras. Su dieta incluye insectos, roedores, ganado, maíz, troncos, bromelias, cactáceas y frutos (Peyton, 1999). La población de osos de anteojos ha sufrido una drástica disminución en las últimas décadas debido a la cacería indiscriminada, sea por deporte, por considerarlo una especie dañina para la actividad ganadera y agrícola, por creencias místico-religiosas del poblador andino y por la destrucción paulatina de su hábitat (Figueroa, 2003).

La ultrasonografía viene siendo utilizada en animales de zoológico por ser un método seguro, no invasivo, de diagnóstico, que provee información de anatomía interna, me-

didias y posición de órganos; sin embargo, todavía se dispone de pocos trabajos publicados sobre la apariencia ultrasonográfica de órganos en un gran número de especies de animales silvestres. Las referencias existentes se basan mayormente en ecografías de animales domésticos y en la experiencia del operador (Quaggio, 2001). Debido, que no existen estudios anatómicos descriptivos sobre situación y medidas de órganos internos en el oso de anteojos, se realizó el presente estudio a fin de hacer el reconocimiento ecográfico de los órganos abdominales.

Animal en Estudio

El animal, un oso de anteojos hembra, de 28 años, con peso aproximado de 38 kg, fue criado en cautiverio, y sacrificado por el personal del parque zoológico por presentar un cuadro de inanición y emaciación crónica. El cadáver del animal fue donado al Laboratorio de Anatomía y Fauna Silvestre de la Facultad de Medicina Veterinaria, Universidad Nacional Mayor de San Marcos, Lima.

Descripción Ultrasonográfica

El estudio ultrasonográfico se realizó a los 45 minutos de la muerte del animal. Se utilizó un ecógrafo Sonoace Pico con transductor microconvexo de 4 a 9 MHz y gel ecográfico. En la necropsia no se encontra-

ron alteraciones macroscópicas en los órganos de la cavidad abdominal.

Hígado

Se localizó en los espacios derecho e izquierdo del abdomen, limitado por el arco costal. Parénquima homogéneo, de grano fino, moderadamente hipoecogénico (levemente aumentado con respecto a un parénquima hepático normal de caninos), de bordes cortantes (Fig 1). Se observó seis lóbulos: lateral derecho, medial derecho, cuadrado, medial izquierdo, lateral izquierdo y caudado. Este último llegó hasta el último espacio intercostal derecho. El lóbulo medial izquierdo cubrió totalmente el cuerpo del estómago, lo cual concuerda con el estudio *in situ* de la anatomía del hígado.

La vena porta intrahepática presentó 11.3 mm de espesor total y una pared hiperecogénica de 1.2 mm de espesor.

Vesícula biliar

Se ubicó al lado derecho del hígado, entre los lóbulos medial derecho y cuadrado, de forma piriforme, con una longitud de 76.9 mm, espesor de 27 mm, y una pared hiperecogénica de 2.8 mm, de superficie interna uniforme y contenido anecoico.

Bazo

Se localizó en la región del hipocondrio izquierdo, craneal al riñón. Presentó la forma de «coma», con el tercio proximal hacia dorsal y el tercio medio y distal hacia ventral, llegando hasta la línea mamaria izquierda. El parénquima fue homogéneo, de grano grueso y de ecogenicidad levemente aumentada con respecto al hígado, y de bordes moderadamente redondeados con un espesor de 22.4 mm a nivel del hilio.

Estómago

Este órgano, en la necropsia, presentó forma de gaita, con un extremo izquierdo y uno derecho con curvatura mayor y menor.

En el extremo descendente derecho presentaba una ampolla (antro pilórico). Desde el punto de vista ecográfico, el estómago presentaba una posición caudal a la cara visceral del hígado. Se extendía medialmente a lo largo del riñón derecho, siendo su luz más ancha en su porción izquierda (Fig. 1). Se observó una división de cuatro segmentos según el grosor de la pared: a) izquierda con una pared de 2.1 mm (extremidad cardial), b) medial con una pared de 4.3 mm (porción media entre curvatura mayor y menor), c) derecha con una pared de 6.4 mm y con la capa muscular más desarrollada (extremo dertecho), y d) porción descendente, medial al riñón derecho, con una pared de 23.6 mm y una longitud de 85.0 mm (antro-pilórica). Esta última porción, presentó gran desarrollo de la capa muscular (18.5 mm), homogéneo, hipoecogénico, de grano grueso y una capa mucosa de 4.6 mm de espesor, con la luz contraída a este nivel. Se observó pliegues gástricos en las cuatro regiones gástricas.

Intestinos

El duodeno se localizó en el flanco derecho. Presentó un espesor de la pared de 8.2 mm y un diámetro de 18.5 mm. A nivel del flanco izquierdo, el yeyuno y el íleon presentaron paredes de 3.7 mm a 3.9 mm de espesor. La ecogenicidad de la pared intestinal era menor con respecto al hígado.

El colon descendente ocupó el lado izquierdo de la cavidad abdominal. La pared fue de 2 mm de espesor, con escaso contenido gaseoso. Ecogenicidad semejante al intestino delgado.

Riñones

Se localizaron debajo del borde costal, con morfología multilobulada semejante al riñón del bovino (Fig. 1). Longitud total de 85.2 mm, espesor de 32.4 mm y espesor de corteza de 6.7 mm. La corteza presentaba una ecogenicidad semejante al parénquima hepático, que rodeaba la médula anecoica y un tejido hiperecogénico en la zona central de cada lobulación, que corresponde a la pelvis.

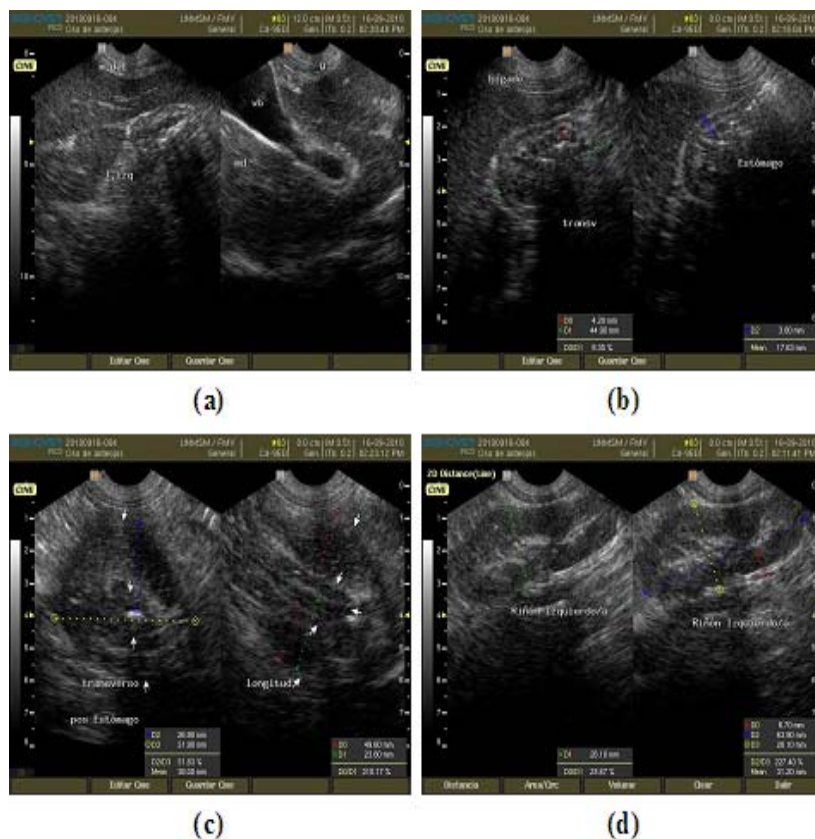


Figura 1. Imágenes ecográficas de órganos abdominales del oso de anteojos (*Tremarctos ornatus*). (a) Hígado y vesícula biliar; (b) Estómago, porción media; (c) Estómago, porción descendente; (d) Riñón izquierdo.

Comentarios

La posición anatómica, dimensiones y ecogenicidades del hígado, bazo, vejiga fueron semejantes a las observadas en caninos domésticos.

El estómago presentó una porción horizontal que corresponde al cuerpo gástrico del canino y una extremidad descendente que corresponde a la extremidad derecha de los caninos, de musculatura muy desarrollada, que debe ir de acuerdo a la dieta que posee. Christiansen (2007) sugirió que el oso andino estaría menos adaptado como animal herbívoro que el oso panda gigante, y se encontraría más emparentado a otros úrsidos, dada la morfología de la mandíbula y la mecánica craneodental. Por otro lado, Wildt *et al.* (2006)

encionan que el oso panda posee un estómago simple.

Los riñones poseen una posición subcostal, con una morfología multilobulada al igual que otros osos (Wildt *et al.*, 2006), semejante al bovino.

LITERATURA CITADA

1. **Christiansen P. 2007.** Evolutionary implications of bite mechanics and feeding ecology in bears. *J Zoology* 272: 423-443.
2. **Figuroa J. 2003.** Cacería del oso andino en el Perú: Etnozoología y comercio. Cooperación Técnica Alemana-GTZ/FANPE. Proyecto Oso Andino Perú. Lima-Perú. 66 p.

3. **Pacheco V, Salas E, Cairampoma L, Noblecilla M, Quintana H, Ortiz F, et al. 2007.** Contribución al conocimiento de la diversidad y conservación de los mamíferos en la cuenca del río Apurímac, Perú. *Rev Peru Biol* 14: 169-180.
4. **Peyton B. 1980.** Ecology, distribution and food habits of spectacled bears, *Tremarctos ornatus*, in Peru. *J Mammalogy* 61: 638-652.
5. **Peyton B. 1999.** Spectacled bear conservation action plan. In: Servheen C, Herrero S, Peyton B (eds). Bears. Status survey and conservation action plan. Switzerland: IUCN/SCC Bear Specialist Group. p 157-198.
6. **Quaggio A. 2001.** Ultrasonography in South American wild animal. In: Fowler M, Cubas Z (eds). Biology, medicine, and surgery of South American wild animals. USA: Iowa State University Press. p 464-474.
7. **Rivadeneira-Canedo C. 2008.** Estudio del oso andino (*Tremarctos ornatus*) como dispersor legítimo de semillas y elementos de su dieta en la región de Apolobamba-Bolivia. *Ecología en Bolivia* 43(1): 29-39.
8. **Walker E. 1964.** Mammals of the world. Vol 2. Baltimore, USA: Johns Hopkins Press. p 647-1500.
9. **Wildt D, Zhang A, Zhang H, Janssen D, Ellis S. 2006.** Giant pandas: Biology, veterinary medicine and management. UK: Cambridge University Press. 586 p.