

Rev Inv Vet Perú 2011; 22 (2):155-160

COMUNICACIÓN

OSTEOPATÍA HIPERTRÓFICA CANINA: RELATO DE CASO

CANINE HYPERTROPHIC OSTEOPATHY: CASE REPORT

Sofía Borin¹, Leandro Zuccolotto Crivelenti^{1,2}, Edna M. Gómez Ortiz¹,
Fernando A. Ferreira³

RESUMEN

Se presenta el caso de un canino Bóxer de 11 años de edad con osteopatía hipertrófica, proceso patológico óseo de escasa presentación. Se caracteriza por osteofitosis periostales bilaterales a lo largo de las diáfisis de los huesos largos y de las falanges.

Palabras clave: caninos, hueso, osteofitosis periostales, neoplasia pulmonar

ABSTRACT

A case of a 11 year old Boxer dog with hypertrophic osteopathy is presented. This is an uncommon pathological process characterized by bilaterally symmetric and generalized periosteal proliferative in long bones and falanges.

Key words: canine, bone, periosteal proliferative, lungs neoplasia

RESUMO

Apresenta-se o caso de um canino da raça Boxer com 11 anos de idade com osteopatia hipertrófica, processo patológico ósseo considerado incomum, caracterizado por osteofitoses periosteais bilaterais ao longo das diáfises dos ossos longos e das falanges.

Palavras chave: caninos, ossos, osteofitoses periosteais, neoplasia pulmonar

¹ Clínica Médica de Pequenos Animais, FCAV/UNESP, Campus de Jaboticabal, São Paulo, Brasil

² E-mail: crivelenti_lz@yahoo.com.br

³ Clínica Médica dos Animais Domésticos, Universidade Federal de Uberlândia (UFU), Minas Gerais, Brasil

INTRODUCCIÓN

La osteopatía hipertrófica es un proceso patológico óseo poco común (Haan y Beale, 1999), de naturaleza secundaria, que ocurre con mayor frecuencia en humanos y caninos (Carr, 1971). También es referida como osteopatía pulmonar hipertrófica, osteoartropatía pulmonar hipertrófica, osteoartropatía hipertrófica y osteopatía pulmonar (Kealy y McAllister, 2005).

La osteopatía hipertrófica canina (OHC) se caracteriza por presentar osteofitosis periostales bilaterales y difusas, generalmente como efecto secundario de inflamaciones crónicas o lesiones neoplásicas intratorácicas (Kealy y McAllister, 2005); sin embargo, se han descrito procesos patológicos extratorácicos (Kay, 1998; Kealy y McAllister, 2005; Lenehan y Fetter, 2005).

Los mecanismos patogénicos todavía son desconocidos. Hay evidencias sobre aumento de la irrigación vascular periférica secundaria a la estimulación neurovascular del nervio vago o de los intercostales (Roush, 1998; Liptak *et al.*, 2004). A pesar de un aumento en el volumen sanguíneo, la sangre se encuentra pobremente oxigenada debido a la formación local de *shunts* arteriovenosos, predisponiendo a la hipoxia del tejido, lo cual estimula la deposición de tejidos conectivos (Rutherford *et al.*, 1969; Liptak *et al.*, 2004).

Los signos clínicos incluyen anorexia, hipertermia (Liptak *et al.*, 2004), edemas firmes y calientes (Roush, 1998) alrededor de los miembros afectados, dolor a la palpación y claudicación (Kealy y McAllister, 2005); signos que pueden aparecer de forma aguda o gradual en los cuatro miembros, afectando el desplazamiento del animal (Roush, 1998). Por lo general, tiene un impacto más negativo en la calidad de vida del paciente que los propios signos de la enfermedad primaria (Liptak *et al.*, 2004).

En la placa radiográfica se observan neoformaciones óseas periostales distribuidas simétricamente a lo largo de las diáfisis de los huesos largos y de las falanges. Las primeras alteraciones generalmente aparecen en los huesos metacarpianos y metatarsianos, alcanzando primero el lado medial del segundo dígito y el lateral del quinto dígito (Kealy y McAllister, 2005). El tratamiento consiste en la resección de las neoplasias y el tratamiento de las enfermedades crónicas que estén predisponiendo el proceso.

El presente reporte tiene como objetivo relatar la presencia de un caso de OHC, así como también discutir su etiopatogenia, diagnóstico, tratamiento y pronóstico.

PRESENTACIÓN DEL CASO

Evaluación del Paciente

Un canino Bóxer dorado de 11 años de edad, 26.0 kg de peso vivo, de la ciudad de Uberlândia, MG, Brasil, fue remitido al Hospital Veterinario de la Universidad Federal de Uberlândia (UFU), con historia que data desde hace un mes, de aumento de volumen y consistencia firme y dolorosa de las extremidades distales de los cuatro miembros. Además, el propietario señaló la ocurrencia de hiporexia, tos y disnea, con evolución de una semana.

En el examen clínico se encontró murmullo vesicular irregular y estertores pulmonares bilaterales, así como sonido macizo en la región correspondiente al lóbulo craneal pulmonar izquierdo a la percusión dígito digital.

Al examen radiográfico, en la posición antero posterior de los miembros torácicos y pélvicos, se observó la presencia de neoformaciones óseas periostales simétricas a lo largo de las diáfisis de los huesos largos y de las falanges, en una disposición «en pa-

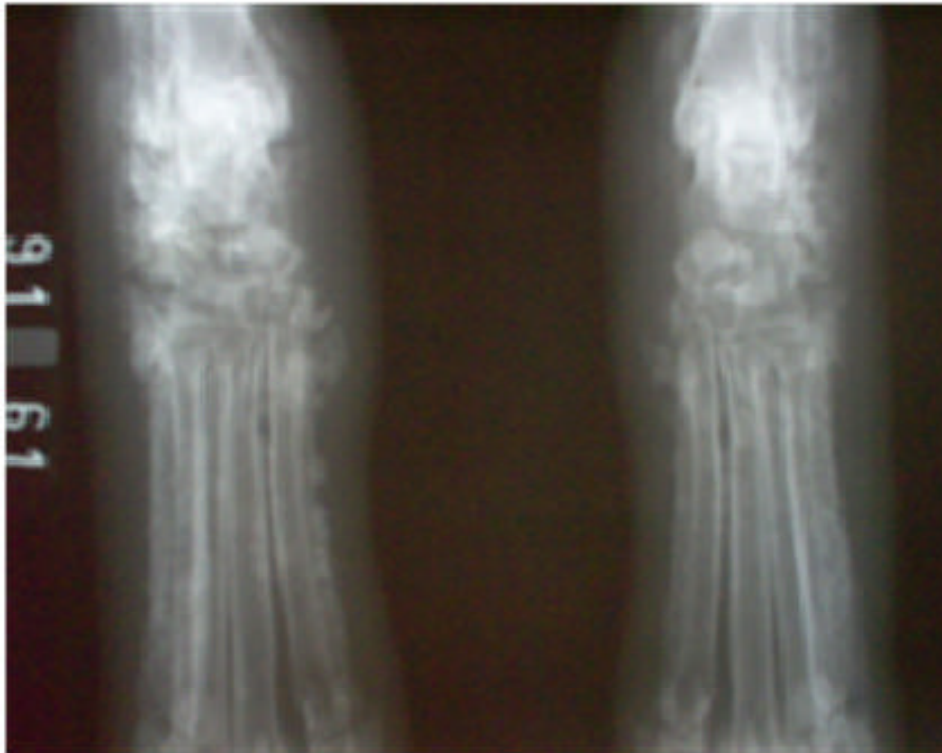


Figura 1. Neoformaciones óseas periostales simétricas a lo largo de las diáfisis de los huesos largos y de las falanges, en una disposición «en palizada»

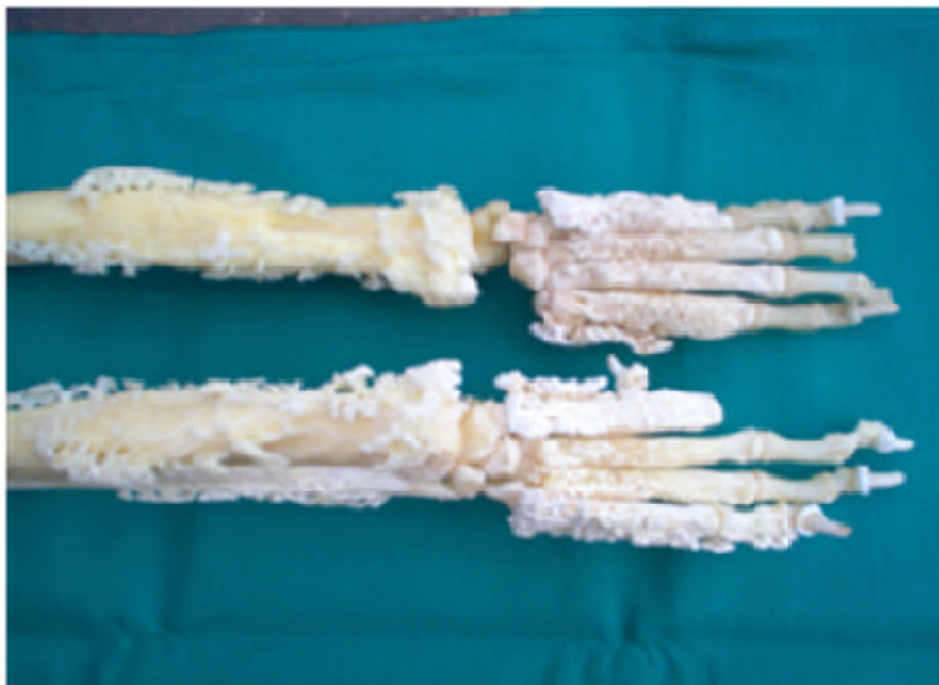

Figura 2. Extremidades de un Bóxer evidenciando neoformaciones óseas periostales sin compromiso articular

lizada» (Fig. 1). Asimismo, en la evaluación torácica lateral derecha y ventro-dorsal se observaron estructuras nodulares compatibles con neoplasia pulmonar.

Tratamiento

En base a la historia del paciente, la posible neoplasia pulmonar y la visualización

de las neoformaciones óseas periostales que evidenciaban un cuadro de OHC, se sugirió una toracotomía exploratoria para biopsia. Sin embargo, debido al estado general del animal y opción del propietario, se prosiguió con tratamiento paliativo. Se administró analgésicos opioides (Clorhidrato de Tramadol⁴, 2 mg/kg, tres veces al día, por vía SC, hasta nuevas recomendaciones), antiinflamatorio no esterooidal (Ketoprofeno⁵, 2 mg/kg, una vez al día, vía SC, por tres días consecutivos), y terapia de fluidos intravenosa para la mantención, con solución fisiológica. El paciente murió cinco días después del diagnóstico de OHC, debido a la exacerbación del cuadro pulmonar.

En la necropsia se verificó exostosis en todos los huesos de los cuatro miembros, incluyendo las falanges (Fig. 2). Se observó un nódulo de 8 cm de diámetro en el lóbulo pulmonar craneal izquierdo y la presencia de pequeños nódulos (<3 cm) en ambos pulmones. Histopatológicamente, se clasificó la masa pulmonar como carcinoma anaplásico primario, sin evidencias de metástasis en otros órganos.

DISCUSIÓN

La osteopatía hipertrófica puede ser primaria y secundaria. La forma primaria solo es descrita en humanos y está probablemente ligada a herencia autosómica dominante

de penetrancia variable. La forma secundaria es comúnmente vista en perros como consecuencia de enfermedades sistémicas (Lenehan y Fetter, 2005).

Es importante realizar un buen examen clínico y radiográfico de los animales con alteraciones óseas y articulares (Headley *et al.*, 2005) para un diagnóstico precoz de la OHC. La mayoría de casos de OHC se relacionan a lesiones intratorácicas o abscesos pulmonares, entre ellos tuberculosis, tumores pulmonares primarios, y metástasis pulmonares de otras neoplasias (Lenehan y Fetter, 2005); sin embargo, puede estar asociada a dirofilariosis (Figueiras *et al.*, 2002), endocarditis bacteriana, miopatías protopáticas (Kay, 1998), neoplasias renales (Grillo *et al.*, 2007) de vejiga, hígado, ovario (Kealy y McAllister, 2005) e infecciones por parásitos como la *Spirocerca lupi* (Dunn *et al.*, 2007) y *Hepatozoon americanum* (Headley *et al.*, 2005).

Las alteraciones radiográficas observadas en perros infectados por *H. americanum* se asemejan a las lesiones de OHC, ya que ambas causan proliferaciones periostales en los huesos del esqueleto apendicular de los perros (Panciera *et al.*, 1999). Sin embargo, esta especie no se encuentra afectando perros en el país, siendo el *Hepatozoon canis* el agente causante de hepatozoonosis en el Brasil (Macintire *et al.*, 2006).

El diagnóstico diferencial se debe hacer con osteomielitis bacteriana o fúngica, infarto óseo, extensión directa de tumores óseos o provenientes de tejidos blandos, hipervitaminosis A, reacciones periostales traumáticas, quistes óseos aneurismáticos, panosteitis, y osteodistrofia hipertrófica. La OHC no ocasiona aumento de las opacidades medulares de la panosteitis, ni la línea metafisiaria radioluciente de la osteodistrofia

⁴ Tramal (Pfizer®) – 50 mg/mL

⁵ Ketofen 10% (Merial®) – 100 mg/mL

hipertrófica (Roush, 1998). Por otro lado, la OHC causa lesiones en los cuatro miembros sin afectar las articulaciones (Liptak *et al.*, 2004).

En la mayoría de los casos, el diagnóstico se realiza por la historia clínica y hallazgos clínicos y radiográficos coincidentes con el cuadro de OHC (Lindenbaum y Alexander, 1984). Asimismo, los perros de raza Bóxer presentan mayor predisposición a OHC, debido, tal vez, a que presentan mayor predisposición a tumores primarios pulmonares y óseos (Lenehan y Fetter, 2005).

El tratamiento adecuado consiste en la retirada quirúrgica del tumor (Figueiras *et al.*, 2002), y dependiendo de los factores predisponentes, el animal mejora clínicamente en seis meses (Grillo *et al.*, 2007). Cuando la resección de la masa no es posible, la vagotomía unilateral del mismo lado de la lesión o bilateral cervical puede, por reducción del volumen sanguíneo periférico, proporcionar regresión de los signos clínicos (Rutherford *et al.*, 1969; Roush, 1998). La opción de una metastectomía (resección de la metástasis pulmonar) no ha sido debidamente evaluada (Liptak *et al.*, 2004).

Como tratamiento coadyuvante y para mejora de los signos clínicos se puede usar 70 mg/m² de cisplatino 10 días después a la cirugía, y en forma continua hasta que aparezca el primer signo de nueva metástasis en una placa de rayos X pulmonar. Adicionalmente, el uso del pamidronato, clase de bifosfonatos con potente acción antiosteoclásticas, así como el piroxicam puede ayudar al paciente (Liptak *et al.*, 2004).

La medicina humana dispone de una amplia literatura sobre el tratamiento empleado para la mejora de los signos clínicos de OH y presentan buenos índices de éxito; sin embargo, reportes sobre opciones de tratamientos exitosos en medicina veterinaria son escasos, tal vez debido a la dificultad en establecer alternativas terapéuticas frente al mal pronóstico, generalmente asociado a enfermedades pulmonares crónicas.

LITERATURA CITADA

1. Carr S. 1971. Secondary hypertrophic pulmonary osteoarthropathy in a cat. *Feline Pract* 25: 25-26.
2. Dunn ME, Blond L, Letardy D, Difruscia R. 2007. Hypertrophic osteopathy associated with infective endocarditis in an adult boxer dog. *J Small Anim Pract* 48: 99-103.
3. Figueiras RR, Silva JCP, Vilória MIV, Odenthal ME, Duarte TS, Lavor MSL. 2002. Osteopatía hipertrófica em cão - relato de caso. *Rev Clin Vet, São Paulo* 36; 28-32.
4. Grillo TP, Brandão CVS, Mamprim MJ, Jesus CMN, Santos TC, Minto BW. 2007. Hypertrophic osteopathy associated with renal pelvis transitional cell carcinoma in a dog. *Canadian Vet J* 48: 745-747.
5. Haan, JJ, Beale BS. 1999. Sistema esquelético. En: Goldston RT, Hoskins JD (eds). *Geriatría e gerontologia do cão e do gato*. São Paulo: Roca. p 393-419.
6. Headley AS, Ribeiro EA, Santos GJVG, Bettini CM, Júnior EM. 2005. Canine hypertrophic osteopathy associated with extra-thoracic lesions. *Ciência Rural* 35: 941-944.
7. Kay ND. 1998. Prostatopatías. En: Birchard SJ, Sherding RG (eds). *Manual Saunders-Clínica de pequenos animais*. São Paulo: Roca. p 973-980.
8. Kealy JK, McAllister H. 2005. Radiología e ultra-sonografía do cão e do gato. Barueri: Manole. 296 p.
9. Lenehan TM, Fetter AW. 2005. Hypertrophic osteopathy. In: Newton CD, Nunamaker DM (eds). *Textbook of small animal orthopedics*. Baltimore: Lippincott. p 597-601.
10. Lindenbaum S, Alexander H. 1984. Infections stimulating bone tumors. A review of subacute osteomyelitis. *Clin Orthop Relat R* 184: 193-203.
11. Liptak JM, Monnet E, Dernell WS, Withrow SJ. 2004. Pulmonary metastatectomy in the management of

- four dogs with hypertrophic osteopathy. *Vet Comp Oncol* 2: 1-12.
- 12. Macintire DK, Vincent-Johnson NA, Craig TM. 2006.** *Hepatozoon americanum* infection. In: Greene CE (ed). *Infections diseases*. 3rd ed. Canada: Saunders Elsevier. p 705-711.
- 13. Panciera RJ, Ewing SA, Mathew JS, Lehenbauer TW, Cummings CA, Woods JP. 1999.** Canine hepatozoonosis: comparison of lesions and parasites in skeletal muscle of dogs experimentally or naturally infected with *Hepatozoon americanum*. *Vet Parasitol.* 82: 261-272.
- 14. Roush JK. 1998.** Doenças que afetam o osso em desenvolvimento. En: Birchard SJ, Sherding RG. 1998. *Manual Saunders-Clínica de pequenos animais*. São Paulo: Roca. p 1197-1205.
- 15. Rutherford RB, Rhodes BA, Wagner Jr HN. 1969.** The distribution of extremity blood flow before and after vagectomy in a patient with hypertrophic pulmonary osteoarthropathy. *Am College Chest Physicians* 53: 19-23.