

УДК 616.98:578.828.6-085.37-06:616-002
<http://dx.doi.org/10.22328/2079-5343-2020-11-1-38-45>

© Бакулина Е.Г., Трофимова Т.Н., Шеломов А.С., Катаева Г.В., Беляков Н.А., 2020 г.

НЕЙРОРАДИОЛОГИЧЕСКИЕ ПРИЗНАКИ СИНДРОМА ВОССТАНОВЛЕНИЯ ИММУНИТЕТА ПРИ ВИЧ-ИНФЕКЦИИ

¹Е. Г. Бакулина*, ^{1,3}Т. Н. Трофимова, ²А. С. Шеломов, ¹Г. В. Катаева, ³Н. А. Беляков

¹Институт мозга человека им. Н. П. Бехтерева Российской академии наук, Санкт-Петербург, Россия

²Центр по профилактике и борьбе со СПИД и инфекционными заболеваниями, Санкт-Петербург, Россия

³Первый Санкт-Петербургский государственный медицинский университет им. акад. И. П. Павлова, Санкт-Петербург, Россия

Внедрение антиретровирусной терапии изменило характер пандемии вируса иммунодефицита человека. У некоторых пациентов с ВИЧ-инфекцией после начала или возобновления АРВТ развивается парадоксальное ухудшение клинического статуса, названное синдромом восстановления иммунитета. Однако если клинико-лабораторные критерии диагноза данного синдрома сформулированы, то радиологических критериев не существует. В настоящем исследовании сформулирован диагностический алгоритм выявления синдрома восстановления иммунитета с вовлечением ЦНС, определены его нейрорадиологические особенности.

Ключевые слова: СВИ, ВИЧ, МРТ, головной мозг

Конфликт интересов: авторы заявили об отсутствии конфликта интересов.

Для цитирования: Бакулина Е.Г., Трофимова Т.Н., Шеломов А.С., Катаева Г.В., Беляков Н.А. Нейрорадиологические признаки синдрома восстановления иммунитета при ВИЧ-инфекции // *Лучевая диагностика и терапия*. 2020. Т. 11, № 1. С. 38–45, <http://dx.doi.org/10.22328/2079-5343-2020-11-1-38-45>.

Контакт: Бакулина Екатерина Геннадьевна, bakulina26region@gmail.com

© Bakulina E.G., Trofimova T.N., Shelomov A.S., Kataeva G.V., Belyakov N.A., 2020

IMMUNE RECONSTITUTION INFLAMMATORY SYNDROME NEURORADIOLOGIC FEATURES IN HIV INFECTION

¹Ekaterina G. Bakulina*, ^{1,3}Tatiana N. Trofimova, ²Alexei S. Shelomov, ¹Galina V. Kataeva, ³Nikolai A. Belyakov

¹N. P. Bechtereva Institute of the Human Brain of the Russian Academy of Sciences, St. Petersburg, Russia

²St. Petersburg Center for Control of AIDS and Infectious Diseases, St. Petersburg, Russia

³Pavlov First Saint Petersburg State Medical University, St. Petersburg, Russia

The introduction of antiretroviral therapy has changed the human immunodeficiency virus pandemic. Some patients with HIV infection after starting or resuming ART develop a paradoxical worsening of clinical status, called Immune Reconstitution Inflammatory Syndrome (IRIS). However, if clinical and laboratory criteria for the diagnosis of this syndrome have been formulated, IRIS neuroradiological criteria do not exist yet. The present study presents neuroradiological features and diagnostic algorithm for identification of IRIS involving central nervous system.

Key words: IRIS, HIV, MRI, brain

Conflict of interest: the authors stated that there is no potential conflict of interest.

For citation: Bakulina E.G., Trofimova T.N., Shelomov A.S., Kataeva G.V., Belyakov N.A. IRIS neuroradiologic features in HIV infection // *Diagnostic radiology and radiotherapy*. 2020. Vol. 11, No. 1. P. 38–45, <http://dx.doi.org/10.22328/2079-5343-2020-11-1-38-45>.

Contact: Bakulina Ekaterina Gennadievna, bakulina26region@gmail.com

Введение. Внедрение антиретровирусной терапии (АРВТ) изменило характер пандемии вируса иммунодефицита человека (ВИЧ). Продолжительность жизни пациентов увеличивается, на первый план все чаще выходит соматическая патология, оппортунистические инфекции (ОИ) характерны для более поздних стадий заболевания, нейрокогнитивные расстройства характеризуются более мягкими формами. Однако в то же время установлено, что у некоторых пациентов с ВИЧ-инфекцией после начала или возобновления АРВТ развивается парадоксальное ухуд-

шение клинического статуса, названное синдромом восстановления иммунитета (СВИ) [1]. Предполагается, что триггерным фактором развития СВИ является дисрегуляция иммунного ответа на воздействие антигенных стимулов, что еще более усугубляет системное воспаление в организме ВИЧ-инфицированного пациента. На фоне начала АРВТ происходит резкое снижение РНК ВИЧ, увеличение числа иммунокомпетентных клеток, функциональное перераспределение лимфоцитов, массивный выброс цитокинов [2]. Отличительной чертой ЦНС-СВИ

является инфильтрация активированными Т-клетками, что приводит к чрезмерному воспалению и отеку вещества мозга. Возникновение этих изменений в жизненно важных структурах, таких как ствол мозга, может иметь фатальные последствия [3]. Встречаемость СВИ с вовлечением центральной нервной системы (ЦНС) колеблется от 9 до 47% по данным разных авторов [4, 5]. ЦНС-СВИ представляет наиболее опасную форму синдрома восстановления иммунитета, так как характеризуется высокой смертностью, составляющей приблизительно 20–30% [3]. В большинстве случаев гибель наступает в течение первого года или нескольких месяцев от начала АРВТ [6]. Отсутствие специфических проявлений (гистологических или биомаркеров) вызывает существенные трудности в диагностике этого осложнения, и можно смело сказать, что СВИ встречается гораздо чаще, чем диагностируется [1]. Верификация диагноза базируется на клинических проявлениях, исключающих другие причины, и гистопатологических доказательствах воспалительной реакции. Однако если клинико-лабораторные критерии диагноза СВИ сформулированы [6–8], то радиологических критериев данного состояния не существует. Именно поэтому закономерен интерес к технологиям, позволяющим получить дополнительную информацию о состоянии пациента и расширить диагностические критерии. Возможности магнитно-резонансной томографии (МРТ) в неинвазивной оценке структурных и функциональных (метаболических) изменений в веществе головного мозга позволяют не только оценить локализацию и объем поражения, прогнозировать динамику состояния пациента, но и выделить лучевые особенности ЦНС-СВИ [9–12].

Цель исследования: изучить лучевую семиотику синдрома восстановления иммунитета, разработать алгоритм дифференциального анализа ЦНС-СВИ с применением МРТ с контрастным усилением.

Материалы и методы. Работа основана на данных обследования 410 взрослых ВИЧ-инфицированных взрослых пациентов, которым была выполнена МРТ головного мозга. Больные находились на лечении в СПб ГБУЗ «Центра по профилактике и борьбе со СПИД и инфекционными заболеваниями, а также в СПб ГБУЗ «Клиническая инфекционная больница имени С. П. Боткина». Из всей когорты были отобраны 14 (3,4%) пациентов с ЦНС-СВИ, которые имели не менее трех положительных критериев включения [1, 6]:

- 1) выраженная иммуносупрессия в анамнезе;
- 2) необъяснимое ухудшение неврологического статуса и/или отрицательная динамика на МРТ в первые недели с момента начала АРВТ;
- 3) увеличение количества или стабильный уровень CD4-лимфоцитов в крови после начала или возобновления АРВТ, несмотря на клиническое ухудшение состояния больного;

4) снижение вирусной нагрузки после начала или возобновления АРВТ с признаками системного воспаления;

5) развитие оппортунистических и вторичных инфекций с началом АРТ.

Результаты и их обсуждение. Большую часть подгруппы ЦНС-СВИ составили мужчины (10 человек, 71,4%). Средний возраст был $40,5 \pm 8,9$ года. Средняя длительность ВИЧ инфекции равнялась $6,4 \pm 6,0$ лет. Среднее значение уровня CD4 в крови составило $70,8 \pm 51$ кл/мкл, среднее значение РНК ВИЧ крови — 1 745 971 копий/мл. Средняя длительность АРВТ без учета перерывов $0,7 \pm 1,3$ года (таблица). Два пациента возобновили АРВТ после длительного перерыва, остальные начали прием

Таблица

Клинико-лабораторная характеристика группы СВИ,
n=14

Table

Clinical and laboratory characteristics of IRIS group, n=14

Показатель	Значение
Средний возраст, лет	$40,5 \pm 9$
Средняя длительность ВИЧ, лет	$6,4 \pm 6$
Средняя длительность АРТ, лет	$0,7 \pm 1,3$
Среднее значение CD4 крови, кл/мкл	$70,8 \pm 51$
Среднее значение РНК ВИЧ крови, копий/мл	1 745 971

антиретровирусной терапии менее 6 месяцев назад. По данным литературы к факторам риска развития СВИ относятся мужской пол, выраженная иммуносупрессия, высокий уровень РНК ВИЧ до начала терапии, возобновление АРВТ после перерыва, присутствие нелеченных оппортунистических инфекций на момент начала АРВТ, чему соответствует клинический портрет и лабораторный профиль пациентов в настоящем исследовании [13].

Множество факторов влияют на течение иммунного ответа при ЦНС-СВИ, однако большинство случаев синдрома иммунной реконституции связаны с оппортунистическим инфицированием (ОИ). ОИ в ЦНС являются мощными триггерами для возникновения парадоксальной неконтролируемой воспалительной реакции на фоне восстановления пула иммунокомпетентных клеток. По данным литературы несколько патогенов наиболее часто связаны с развитием ЦНС-СВИ, а именно *Mycobacterium tuberculosis*, *Cryptococcus neoformans* и вирус JC [14, 15]. Это подтверждают полученные данные: ассоциированными с ЦНС-СВИ состояниями были ПМЛ (9 пациентов, 64,3%), криптококкоз (2 пациента, 14,3%), туберкулез (2 пациента, 14,3%), ВИЧ-энцефалит (1 пациент, 7,1%) (рис. 1).

ПМЛ СВИ при ВИЧ-инфекции встречается исключительно у тех, кто недавно начал антиретровирусную терапию, а чаще всего в течение первых 8 недель после начала терапии. Появление контра-

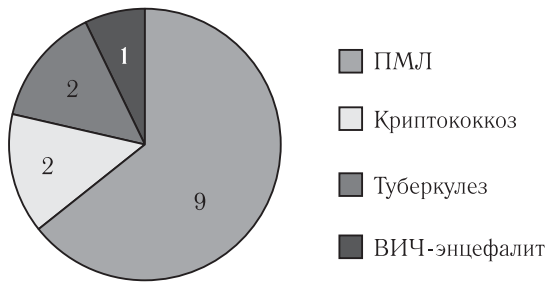


Рис. 1. Ассоциированные с ЦНС СВИ состояния
Fig. 1. IRIS associated conditions

стирования характерно для ПМЛ-СВИ [16]. При этом наблюдается усиление по краю зоны поражения

или периваскулярное усиление внутри самого поражения (рис. 2). Первый паттерн, вероятно, обусловлен проникновением и распространением макрофагов по краю поражения, а второй — периваскулярно.

Наибольшая смертность наблюдается от СВИ с развитием криптококкового менингита, который может характеризоваться менингеальными или паренхиматозными поражениями [17], в том числе развитием лептоменингита (рис. 3).

Что касается ЦНС-СВИ, ассоциированного с туберкулезом, заболеваемость считается низкой по сравнению с другими ОИ. В нашем исследовании в одном случае наблюдался туберкулезный менингоэнцефалит, а в другом — туберкулезные абсцессы,

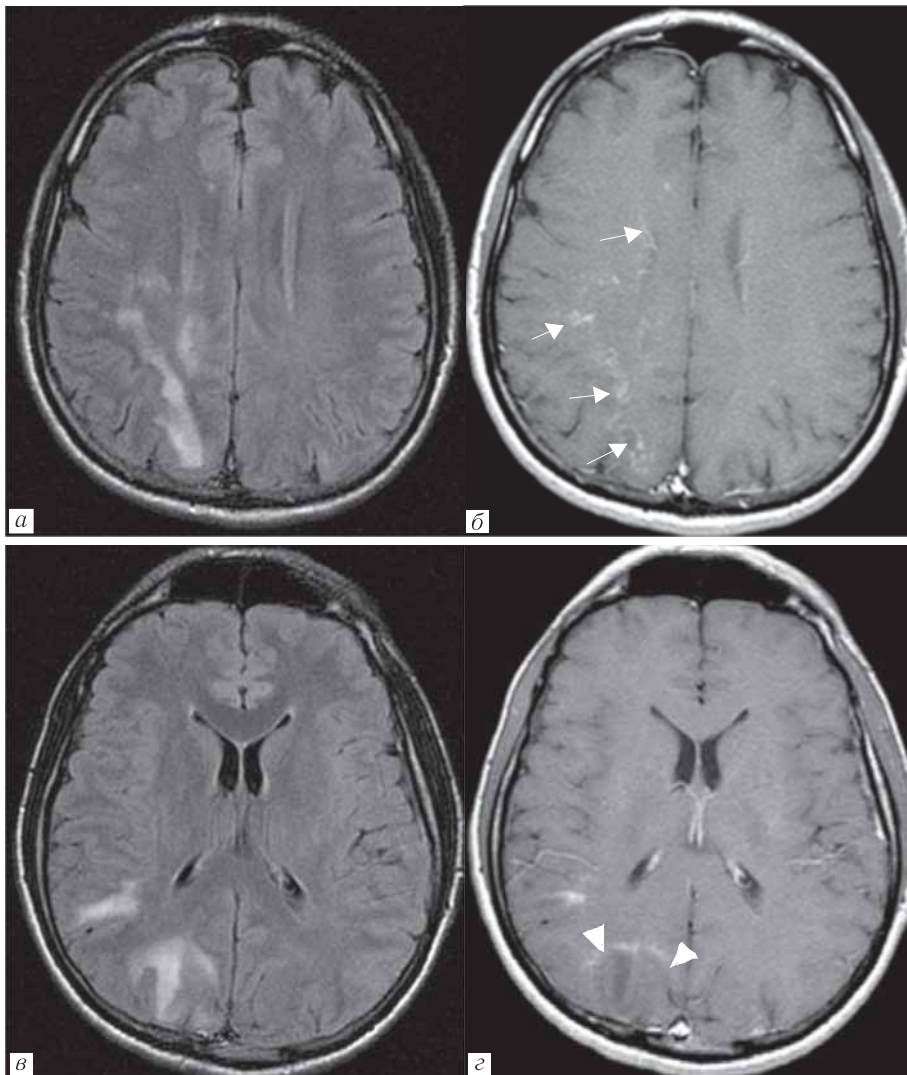


Рис. 2. Пациент Л, мужчина, 36 лет. ПМЛ, СВИ. Начало АРВТ в октябре 2012 г. CD4=87 кл/мкл (6%), ВН=91 423 копий/мл. Продолжающееся клиническое и неврологическое ухудшение, несмотря на проводимую АРВТ. МРТ от 03.12.2012 г.: а, в — FLAIR, б, з — T1-ВИ с контрастированием выявляют атипичные паттерны контрастирования участков острой демиелинизации: периваскулярное контрастирование в правой лобно-теменной области (стрелки), краевое контрастирование в правой затылочной области (головки стрелок).

CD4=98 кл/мкл (5%), ВН=64 копий/мл

Fig. 2. Patient L, male, 36 years old. PML, IRIS. Start of ART in October 2012 CD4=87 cells/ μ l (6%), ВН=91 423 cop/ml. Continued clinical and neurological deterioration despite ongoing ART. MRI (03/12/2012): а, в — FLAIR, б, з — T1 with gadolinium reveals atypical patterns of contrast enhancement (CE) in areas of acute demyelination: perivascular in the right frontoparietal region (arrows), marginal in the right occipital region (arrow heads). CD4=98 cells/ μ l (5%), ВН=64 cop/ml

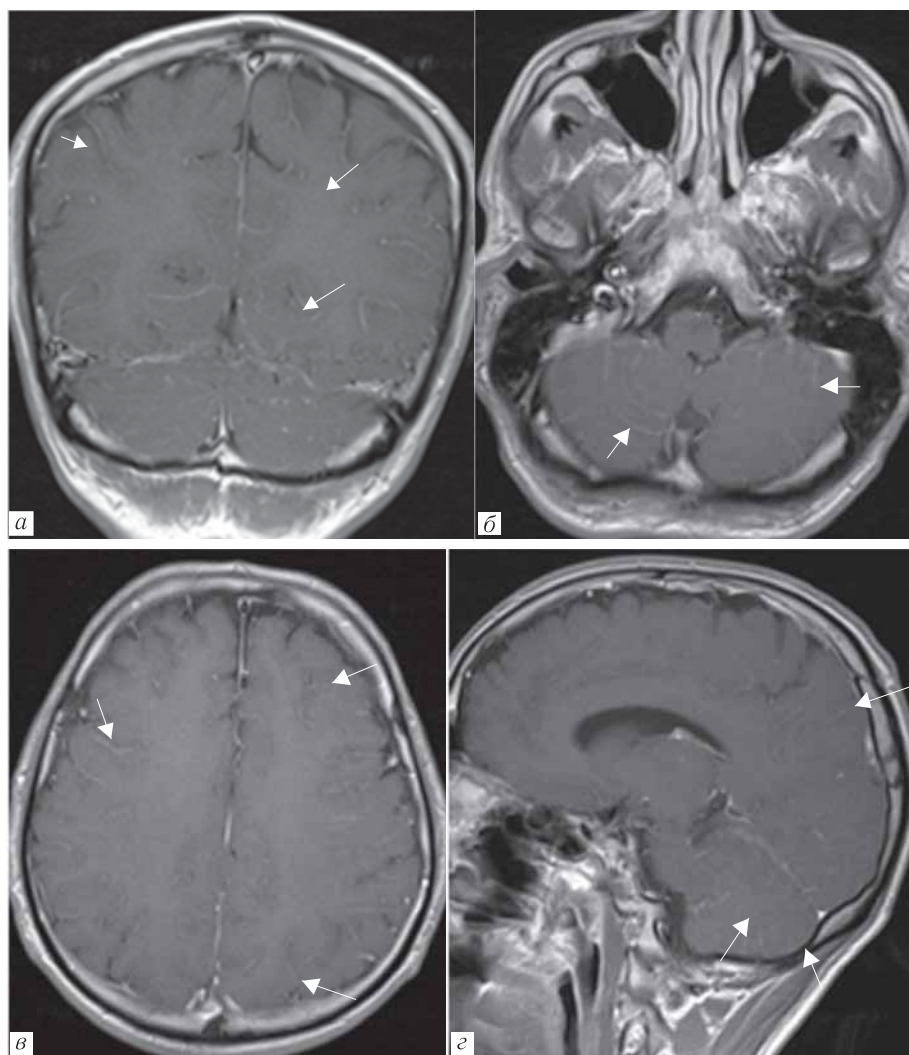


Рис. 3. Пациент А., мужчина 41 год. Криптококкоз головного мозга, СВИ. В анамнезе криптококковый менингоэнцефалит. Старт АРВТ 18.10.2017 г. с уровнем CD4 71 кл/мкл (6%), вирусемией 83 111 копий/мл. В декабре ухудшился неврологический статус, появились менингеальные знаки, развилась заторможенность на фоне роста уровня CD4 — 105 кл/мкл (9%), снижения РНК ВИЧ крови до неопределяемой. В ЦСЖ выявлены антитела к криптококку. МРТ от 12.12.2017 г.: а, б, в, г — T1-ВИ+С. Отмечается лептоменингеальное контрастирование (стрелки)

Fig. 3. Patient A., male, 41 years old. Brain cryptococcosis, IRIS. A history of cryptococcal meningoencephalitis. Start of ART on 10/18/2017, with the level of CD4 71 cl/ μ l (6%), viremia 83 111 cop/ml. In December there was a deterioration in neurological status, appearance of meningeal signs, lethargy against the background of rising levels of CD4 — 105 cl/ μ l (9%), and undetectable HIV RNA in plasma. Antibodies to cryptococcus were detected in the CSF. MRI (12/12/2017): а, б, в, г — T1 CE. Leptomeningeal pattern (arrows) is noted

что подтверждает зарубежные данные [18]. Большинство авторов подчеркивают частичное совпадение лучевой семиотики между туберкулезом ЦНС и СВИ-ЦНС, ассоциированным с туберкулезом.

ЦНС-СВИ может возникать и в отсутствие ОИ (рис. 5), при этом клинические проявления очень разнообразны и включают энцефалит, демиелинизирующие поражения, а также головные боли, тошноту, нарушения слуха, слабость, нарушения речи, дезориентацией, атаксией или острой ишемией [15]. Патогенез до конца известен, но особая роль отводится постоянному высвобождению протеина Tat из ВИЧ-инфицированных клеток, а также инфильтрацию CD8⁺-лимфоцитами паренхимы мозга и периваскулярных пространств. Кроме того, возни-

кают реактивный астроцитоз, активация микроглии, повреждение аксонов и потеря миелина [19].

В дополнение к тому, что СВИ может имитировать ВИЧ-энцефалит, существует концепция острого и хронического СВИ. Хроническая форма предполагает менее динамичные изменения CD4⁺-клеток, более высокие их значения да начала терапии, ухудшение клинической и неврологической картины спустя два года и более от начала АРВТ с положительным эффектом от глюкокортикостероидов. У пациентов с подозрением на хронический СВИ биопсия мозга также выявляет множественные лимфоцитарные инфильтраты CD8⁺, с неопределяемым ВИЧ-антигеном p24, но высоким уровнем Tat-протеина [15].

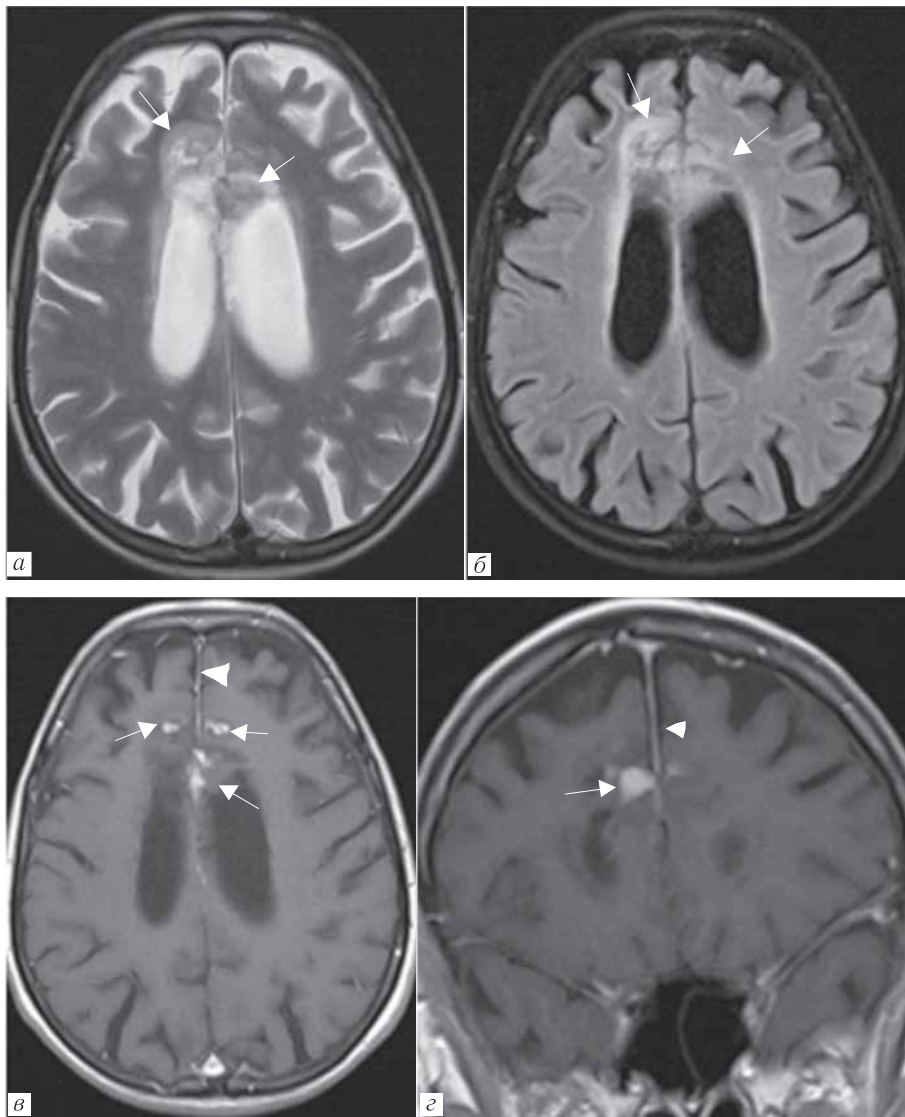


Рис. 4. Пациент К., женщина, 32 года. Генерализованный туберкулез. Туберкулезный менингоэнцефалит, СВИ.

Начало АРТ 09.10.2017 г., на фоне которого отмечался рост CD4 с 46 до 49 кл/мкл и падение вирусной нагрузки с 1 664 540 до 2001 копий/мл. С ноября наблюдалось ухудшение общего состояния и неврологической симптоматики (психозы, нарушение поведения). На МРТ от 06.01.2018 г.: *а* — T2-ВИ, *б* — FLAIR, *в*, *г* — T1-ВИ с контрастированием демонстрируют мультифокальное поражение в кортикальных отделах обеих лобных долей (стрелки) с накоплением контрастного вещества и реактивными изменениями прилежащей твердой мозговой оболочки (головки стрелок)

Fig. 4. Patient K., female, 32 years old. Generalized tuberculosis. Tuberculous meningoencephalitis, IRIS. The beginning of ART on 10/09/2017, against which there was an increase in CD4 from 46 to 49 cells/ml and a decrease in viral load from 1664540 to 2001 cop/ml. Since November, there has been a deterioration in the general condition and neurological symptoms (psychosis, impaired behavior). MRI (01/06/2018): *a* — T2, *b* — FLAIR, *c*, *d* — T1 CE demonstrate a multifocal lesion in the cortical regions of both frontal lobes (arrows) with the enhancement and reactive changes in adjacent dura mater (arrowhead)

У пациентов с ЦНС-СВИ мы наблюдали появление новых очагов, накапливающих контрастное вещество, увеличение размеров старых очагов, появление или изменение модели постконтрастного усиления — периваскулярное, периферическое, узловое, лептоменингеальное, краевая рестрикция диффузии, увеличение размеров зоны ограничения диффузии. Наиболее часто (64,3%) развитие данного синдрома имело характеристики ПМЛ, а лучевая картина соответствовала острой демиелинизации.

Множество исследователей находятся в поисках патогномоничных признаков синдрома иммунной

реконституции ЦНС на основе традиционной методики МРТ. Паттерны ЦНС-СВИ специфичны для каждого заболевания — оппортунистическая инфекция на фоне СВИ будет принимать свой уникальный облик при нейровизуализации, но есть и общие черты. МРТ головного мозга является методом выбора у пациентов с подозрением на ЦНС-СВИ. По данным Narvid и соавт. прогнозирующими в отношении СВИ были такие МРТ-характеристики, как краевое ограничение диффузии, краевое или периваскулярное усиление, а также повышение МР-сигнала на нативных T1

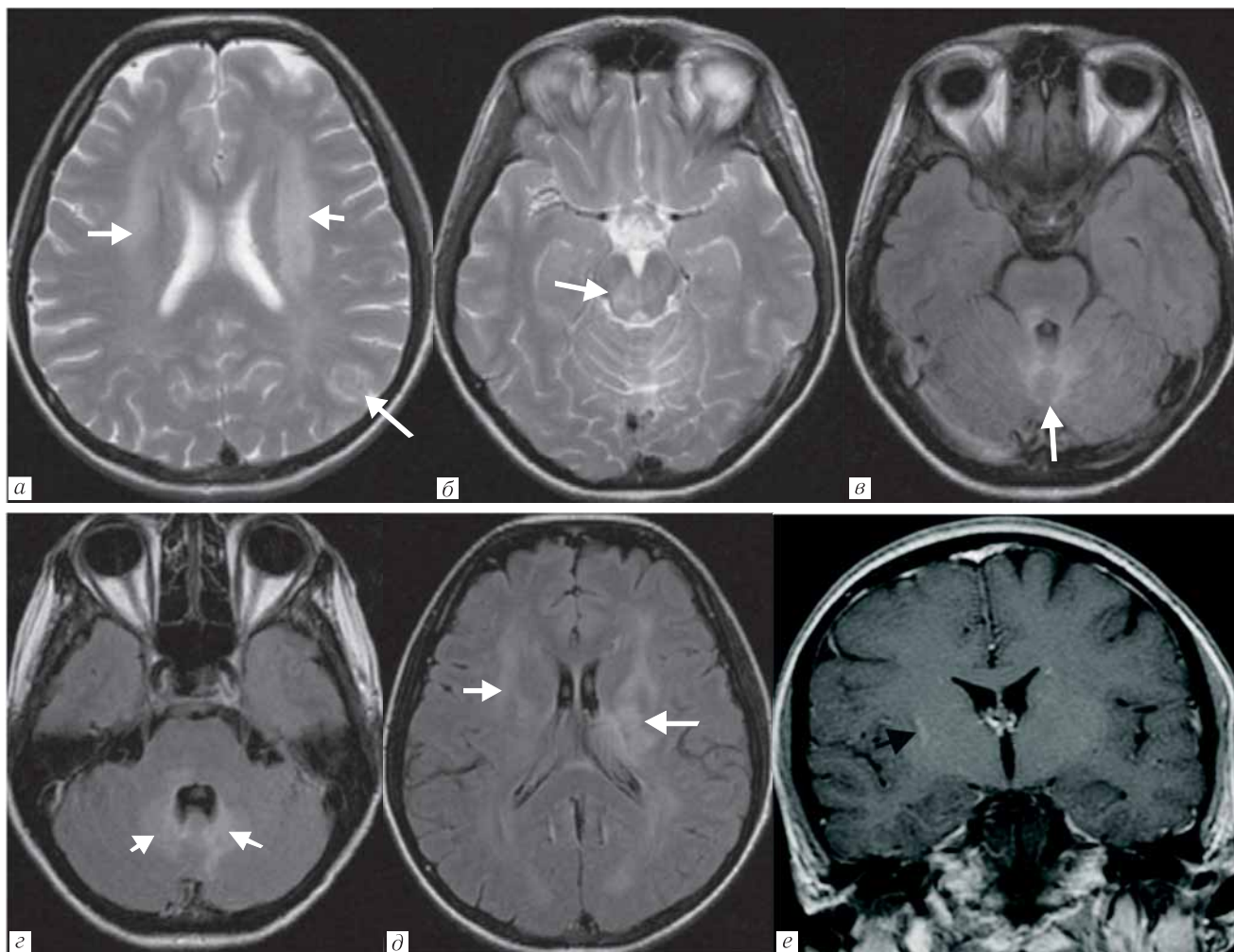


Рис. 5. Пациент М., мужчина, 30 лет. ВИЧ-энцефалит, СВИ. Начало АРТ в марте 2013 г. CD4=10 кл/мкл (5%), ВН=46 804 копий/мл. С апреля прогрессирование неврологической симптоматики (головные боли, заторможенность, потеря памяти) на фоне снижения вирусной нагрузки, и стабилизации уровня CD4-лимфоцитов. В спинномозговой жидкости антигены и антитела не выявлены. На МРТ от 10.06.2013 г.: *а, б* — T2-ВИ, *в, г, д* — FLAIR, *е* — T1-ВИ с контрастированием. Выявлено многоочаговое поражение головного мозга (белые стрелки) с нисходящим распространением преимущественно вдоль трактов от перивентрикулярных отделов белого вещества с обеих сторон (U-образные волокна интактны), с вовлечением стволовых структур (больше справа), до мозжечка — поражены дентальные ядра, червь. Выявленные изменения не накапливают контрастное вещество (исключение составляет область колена правой внутренней капсулы, где визуализируется участок избирательного изменения интенсивности сигнала после внутривенного контрастирования — черная стрелка)

Fig. 5. Patient M., male, 30 years old. HIV encephalitis, IRIS. Start of ART in March 2013 CD4=10 cells/ μ l (5%), ВН=46 804 cop/ml. Since April there was the progression of neurological symptoms (headaches, lethargy, memory loss) despite a decrease in viral load, and stabilization of CD4 level. Antigens and antibodies were not detected in the cerebrospinal fluid. MRI (06/10/2013): *a, б* — T2, *в, г, д* — FLAIR, *е* — T1 CE. Multi-focal lesions of the brain (white arrows) with a downward distribution mainly along the tracts from the periventricular sections of white matter on both sides (U-fibers are intact), involving stem structures (more on the right cerebellum the dental nucleus, the wermis). The revealed changes do not enhance (the exception is the knee of the right inner capsule — black arrow)

от серого вещества головного мозга [12]. Очевидно, что данные нейровизуализации без клинической информации не могут быть использованы для постановки диагноза ЦНС СВИ. В связи с вышеперечисленным сформулирован алгоритм диагностического поиска (рис. 6).

Заключение. Синдром восстановления иммунитета с вовлечением ЦНС диагностирован у 14 пациентов (3,4%), наиболее часто ЦНС-СВИ ассоциирован с ПМЛ (64,3%). Нейрорадиологически син-

дром характеризовался появлением новых очагов в головном мозге, увеличением размеров старых очагов, увеличением зоны ограничения диффузии, рестрикцией диффузии по краю, изменением модели постконтрастного усиления — периваскулярное, периферическое, узловое, лептоменингеальное. Типичный лучевой паттерн СВИ — острая воспалительная демиелинизация. СВИ, по-видимому, диагностируется реже, чем имеет место. Эта точка зрения подтверждается ростом летальных исходов

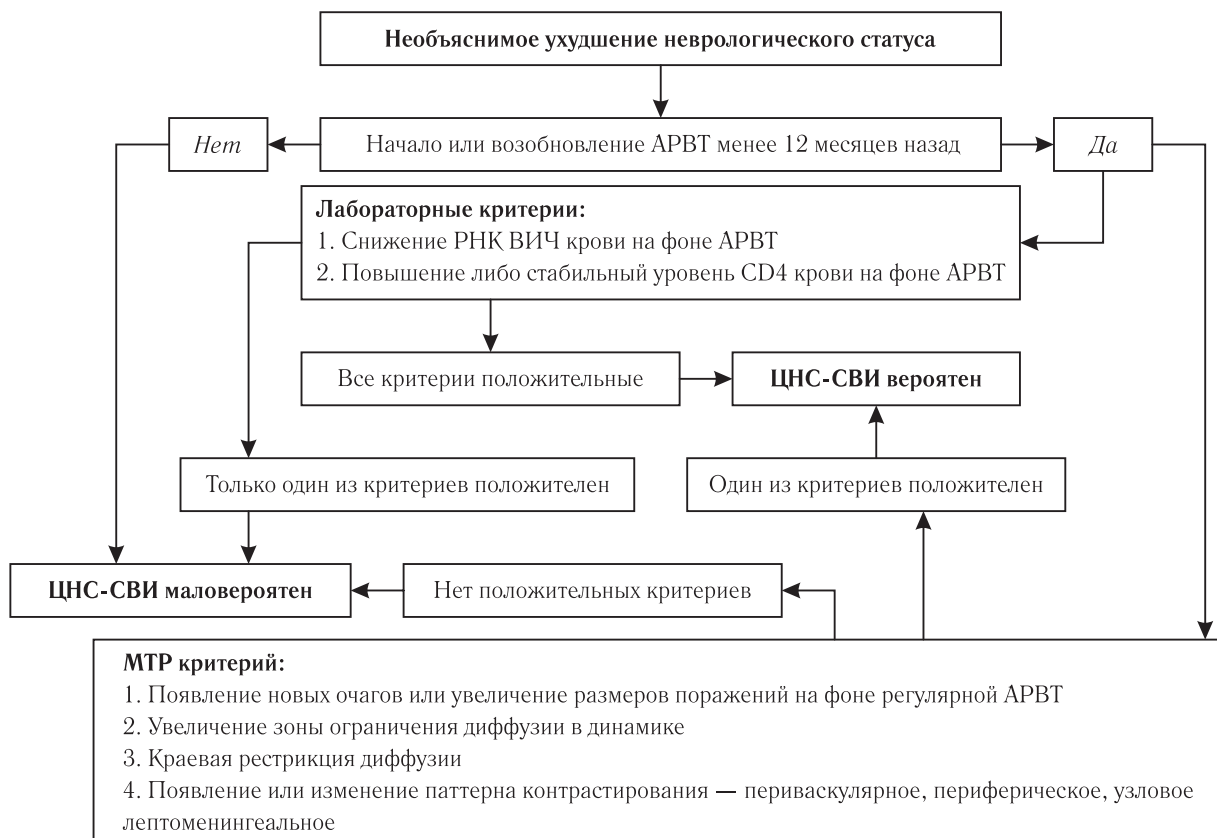


Рис. 6. Алгоритм диагностического поиска синдрома восстановления иммунитета

Fig. 6. IRIS diagnostic algorithm

на фоне АРВТ на продвинутых стадиях ВИЧ-инфекции, что регистрируется в последние годы в нашей стране по мере эволюции эпидемии [1, 6]. Необходимо расширение показаний и условий для

проведения радиологических исследований головного мозга при подозрении на синдром восстановления иммунитета или появлении неврологических нарушений.

ЛИТЕРАТУРА/REFERENCES

1. Беляков Н.А., Трофимова Т.Н., Боева Е.В., Семенова М.Д. современное звучание проблемы синдрома восстановления иммунитета на фоне АРВТ // *ВИЧ-инфекция и иммуносупрессия*. 2018. Т. 10, № 2. С. 14–27. [Belyakov N.A., Trofimova T.N., Boeva E.V., Semenova M.D. The present day perception of the problem of immune restoration of upon ART // *HIV Infection and Immunosuppressive Disorders*. 2018. Vol. 10, No. 2, pp. 14–27 (In Russ.).]
2. George V., Harrison L., Roach M. Associations of Plasma Cytokine and Microbial Translocation Biomarkers With Immune Reconstitution Inflammatory Syndrome // *J. Infect. Dis.* 2017. Nov. Vol. 216, No. 9. P. 1159–1163.
3. Bahr N., Boulware D.R., Marais S., Scriven J., Wilkinson R.J., Meintjes G. Central nervous system immune reconstitution inflammatory syndrome // *Curr. Infect. Dis. Rep.* 2013. Vol. 15, No. 6. P. 583–593. doi: 10.1007/s11908-013-0378-5.
4. Riveiro-Barciela M., Falcó V., Burgos J. et al. Neurological opportunistic infections and neurological immune reconstitution syndrome: impact of one decade of highly active antiretroviral treatment in a tertiary hospital // *HIV Med.* 2013. Jan. Vol. 14, No. 1. P. 21–30.
5. Asselman V., Thienemann F., Pepper DJ, et al. Central nervous system disorders after starting antiretroviral therapy in South Africa // *AIDS*. 2010 Nov. Vol. 24, No. 18. P. 2871–2876.
6. Боева Е.В., Беляков Н.А. Синдром восстановления иммунитета при ВИЧ-инфекции // *Инфекция и иммунитет*. 2018. Т. 8, № 2. С. 139–149. [Boeva E.V., Belyakov N.A. Immune reconstitution inflammatory syndrome in HIV infection. *Russian Journal of Infection and Immunity*, 2018, Vol. 8, No. 2, pp. 139–149 (In Russ.).]
7. French M.A., Price P., Stone S.F. Immune restoration disease after antiretroviral therapy // *AIDS*. 2004. No. 18. P. 1615–1627.
8. Robertson J., Meier M., Wall J., Ying J., Fichtenbaum C.J. Immune reconstitution syndrome in HIV: validating a case definition and identifying clinical predictors in persons initiating antiretroviral therapy // *Clin. Infect Dis.* 2006. No. 42. P. 1639–1646.
9. Трофимова Т.Н., Беляков Н.А., Рассохин В.В. *Радиология и ВИЧ-инфекция*. СПб.: Балтийский медицинский образовательный центр. 2017. 352 с., ил. [Trofimova T.N., Belyakov N.A., Rassokhin V.V. *Radiology and HIV infection*. Saint Petersburg: Baltic Medical Education Center, 2017. 352 p., Ill. (In Russ.).]
10. Post M.J., Thurnher M.M., Clifford D.B. et al. CNS-immune reconstitution inflammatory syndrome in the setting of HIV infection, part 1: overview and discussion of progressive multifocal leukoencephalopathy-immune reconstitution inflammatory syndrome and cryptococcal-immune reconstitution inflammatory syndrome // *Am. J. Neuroradiol.* 2013. Vol. 34. P. 1297–1307.
11. Post M.J., Thurnher M.M., Clifford D.B. et al. CNS-immune reconstitution inflammatory syndrome in the setting of HIV infection, part 2: discussion of neuro-immune reconstitution inflammatory syndrome with and without other pathogens // *Am. J. Neuroradiol.* 2013. Vol. 34. P. 1308–1318.
12. Narvid J., Rehani B., Talbot J.F. Diagnostic Performance of Brain MRI in Immune Reconstitution Inflammatory Syndrome // *J. Neuroimaging*. 2016. Vol. 26. P. 303–308. DOI: 10.1111/jon.12291.
13. Bonham S., Meya D.B., Bohjanen P.R. et al. Biomarkers of HIV immune reconstitution inflammatory syndrome // *Biomark. Med.* 2008. No. 2. P. 349–361.
14. Kolson D. Neurologic Complications in Persons With HIV Infection in the Era of Antiretroviral Therapy // *Top Antivir. Med.* 2017. Vol. 25, No. 3. P. 97–101.
15. Johnson T.P., Nath A. New insights into immune reconstitution inflammatory syndrome of the central nervous system // *Curr. Opin. HIV/AIDS*. 2014. Vol. 9, No. 6. P. 572–578. doi: 10.1097/COH.000000000000107.

16. Sainz-de-la-Maza S., Casado J.L., Perez-Elias M.J. et al. Incidence and prognosis of immune reconstitution inflammatory syndrome in HIV-associated progressive multifocal leucoencephalopathy // *Eur. J. Neurol.* 2016. No. 23. P. 919–925
17. Katchanov J., Branding G., Jefferys L. et al. Neuroimaging of HIV-associated cryptococcal meningitis: comparison of magnetic resonance imaging findings in patients with and without immune reconstitution // *Int. J. STD AIDS.* 2016. No. 27. P. 110–117.
18. Lanzafame M., Vento S. Tuberculosis-immune reconstitution inflammatory syndrome // *J. Clin. Tuberc. Other Mycobact. Dis.* 2016. No. 3. P. 6–9. doi: 10.1016/j.jctube.2016.03.002.
19. Gray F., Lescurie F.X., Adle-Biasette H., Polivka M., Gallien S., Pialoux G. et al. Encephalitis with infiltration by CD8+ lymphocytes in HIV patients receiving combination antiretroviral treatment // *Brain Pathol.* 2013. Sep. Vol. 23. No. 5. P. 525–533.

Поступила в редакцию/Received by the Editor: 14.03.2020 г.

Сведения об авторах:

Бакулина Екатерина Геннадьевна — аспирант федерального государственного бюджетного учреждения науки «Институт мозга человека имени Н. П. Бехтерева» Российской академии наук; 197376, Санкт-Петербург, ул. Академика Павлова, д. 9; e-mail: bakulina26region@gmail.com;

Трофимова Татьяна Николаевна — доктор медицинских наук, профессор кафедры рентгенологии и радиологии федерального государственного бюджетного образовательного учреждения высшего образования «Первый Санкт-Петербургский государственный медицинский университет имени академика И. П. Павлова» Министерства здравоохранения Российской Федерации; 197022, Санкт-Петербург, ул. Льва Толстого, д. 6–8; заместитель генерального директора/главный врач медицинской компании «АВА Петер», директор научно-клинического и образовательного центра «Лучевая диагностика и ядерная медицина» федерального государственного бюджетного образовательного учреждения высшего образования «Санкт-Петербургский государственный университет»; 199034, Санкт-Петербург, Университетская набережная, д. 7–9; e-mail: trofimova-TN@avaclinic.ru;

Шеломов Алексей Сергеевич — ассистент кафедры социально-значимых инфекций федерального государственного бюджетного образовательного учреждения высшего образования «Первый Санкт-Петербургский государственный медицинский университет имени академика И. П. Павлова» Министерства здравоохранения Российской Федерации; 197022, Санкт-Петербург, ул. Льва Толстого, д. 6–8; e-mail: shelomov_rambrov@mail.ru;

Катаева Галина Вадимовна — кандидат биологических наук, заместитель директора по научной работе федерального государственного бюджетного учреждения науки «Институт мозга человека им. Н. П. Бехтерева» Российской академии наук; 197376, Санкт-Петербург, ул. Академика Павлова, д. 9;

Беляков Николай Алексеевич — доктор медицинских наук, профессор, академик РАН, заведующий кафедрой социально значимых инфекций федерального государственного бюджетного образовательного учреждения высшего образования «Первый Санкт-Петербургский государственный медицинский университет имени академика И. П. Павлова» Министерства здравоохранения Российской Федерации; 197022, Санкт-Петербург, ул. Льва Толстого, д. 6–8; главный научный сотрудник федерального государственного бюджетного учреждения науки «Институт экспериментальной медицины», Санкт-Петербург; руководитель Северо-Западного окружного центра по профилактике и борьбе со СПИД федерального государственного бюджетного учреждения науки «Научно-исследовательский институт эпидемиологии и микробиологии имени Пастера» Министерства здравоохранения Российской Федерации; 197101, Санкт-Петербург, ул. Мира, д. 14.

Делегатам XII Всероссийского научно-образовательного форума с международным участием «Медицинская диагностика-2020»

Уважаемые коллеги!

В соответствии с Указом Мэра Москвы № 21-УМ от 16.03.2020 и Постановлением Губернатора Московской области № 115-ПГ от 13.03.2020 Оргкомитет XII Всероссийского научно-образовательного форума с международным участием «Медицинская диагностика-2020» (далее Форум) и конгресс-оператор ООО «МЕДИ Экспо» сообщают участникам, что в связи с введением на территории г. Москвы и Московской области запрета на проведение публичных мероприятий с участием более 50 человек Форум, запланированный к проведению с 26 по 28 мая 2020 года, **переносится на 16–18 сентября с.г.**

Форум состоится по адресу: Московская область, г. Красногорск, МВЦ «Крокус Экспо», 3 павильон, 4 этаж, 20 зал.


Согласно п. 9.4 Постановления Губернатора Московской области 115-ПГ от 13.03.2020 угроза распространения коронавируса 2019-nCoV на территории Российской Федерации является чрезвычайным и непредотвратимым обстоятельством непреодолимой силы (форс-мажор).

Оплаченные делегатами регистрационные взносы на участие в Форуме будут учтены при проведении всех мероприятий XII Всероссийского научно-образовательного форума с международным участием «Медицинская диагностика-2020» с 16 по 18 сентября 2020 года.

С уважением,

Председатель Оргкомитета Форума

Генеральный директор ООО «МЕДИ Экспо»



Терновой С.К.

Цоколаева О.Э.