

## Carcinoma prostático felino

### Feline Prostatic Carcinoma

Mariana Pires de Oliveira<sup>1</sup>, Brunna de Souza Barni<sup>2</sup>, Lucas Antonio Heinen Schuster<sup>2</sup>, Daniel Guimarães Gerardi<sup>3</sup>, Emerson Antonio Contesini<sup>3</sup>, Marcelo Meller Alievi<sup>3</sup> & Saulo Petinatti Pavarini<sup>4</sup>

#### ABSTRACT

**Background:** Prostatic cancer is a rare condition in cats but should be included as a differential diagnosis whenever middle-aged cats present lower urinary tract signs, such as dysuria and hematuria. Abdominal ultrasound can indicate the disease, but fine-needle aspiration cytology and histopathology are necessary to establish the neoplastic origin and the therapeutic plan. Because of the limited data, no standard-of-care treatment or prognostic information exists in cats with prostate carcinoma. This report describes the clinical signs, diagnosis and surgical approach in a case of prostatic carcinoma in a cat.

**Case:** A 6-year-old, intact male, domestic short-haired cat was presented with a 3-day history of dysuria, hematuria, inappetence, constipation, lethargy and prostration. On physical examination, the cat was in a very poor general condition and abdominal palpation revealed firm mass located caudally to the urinary bladder. The urinary bladder presented high repletion degree, while the large bowel was distended and presented soft faecal content. Blood count, serum biochemistry and urinalysis showed neutrophilic leukocytosis, hypoalbuminemia and high creatinine level, and severe hematuria, respectively. Abdominal ultrasound showed a mass located in the prostatic area with hypoechogenic and slightly heterogeneous parenchyma, measuring 3.3 x 3.0 cm. Echo-guided trans-abdominal fine-needle aspiration of the prostate was performed. Microscopically, the cells were round with basophilic cytoplasm, and had round to ovoid nuclei, dense chromatin and prominent nucleoli. Some cells were binucleated and mild anisocytosis and marked anisokaryosis were documented. These findings were compatible with malignant prostatic neoplasia. After initial clinical stabilization, the patient underwent an exploratory laparotomy for tumor resection. Cystotomy followed by pubic osteotomy was performed to access the tumor. Urethral anastomosis was necessary due to adherence of the neoplasm to adjacent structures. However, the patient died during the immediate postoperative period. No complications related to surgery were observed at necropsy. Tissue specimens were collected and stained by hematoxylin and eosin. Prostatic carcinoma was confirmed by immunohistochemistry tests using streptavidin-biotin-peroxidase complex method, and primary antibodies against vimentin, cytokeratin AE1/AE3 and 7.

**Discussion:** Prostatic neoplasms are rare in cats and clinical signs are suggestive of lower urinary tract disease, such as dysuria and/or hematuria, associated with tenesmus. Abdominal or rectal palpation seems to be essential to detect the prostatic enlargement. Ultrasound imaging was more sensitive than radiography, since it brings more information about structure, size, form and prostatic internal architecture. The patient's serum creatinine value above the normal range for cats indicated partial urethral obstruction, due to neoplastic concentric growth. Echo-guided trans-abdominal fine needle aspiration cytology was an effective method to confirm neoplastic etiology. The advanced stage of the disease and poor clinical condition probably contributed to death at the immediate postoperative period, even though the surgical technique seemed to be appropriate as demonstrated at necropsy. Also, the immunohistochemistry tests allowed to confirm the diagnosis and excluded the main differential diagnoses, such as urothelial carcinoma and prostatic sarcomatoid carcinoma.

**Keywords:** prostate, prostatectomy, neoplasia, dysuria, hematuria, cat.

**Descritores:** próstata, prostatectomia, neoplasia, disúria, hematúria, gato.

DOI: 10.22456/1679-9216.98793

Received: 9 September 2019

Accepted: 12 December 2019

Published: 29 December 2019

<sup>1</sup>Curso de Veterinária do Centro Universitário Ritter dos Reis (UNIRITTER), Porto Alegre, RS, Brazil. <sup>2</sup>Programa de Pós-Graduação em Ciências Veterinárias (PPGCV), <sup>3</sup>Departamento de Medicina Animal (DMA) & <sup>4</sup>Departamento de Patologia Clínica Veterinária (DPCV), Faculdade de Veterinária (FaVet), Universidade Federal do Rio Grande do Sul (UFRGS), Porto Alegre. CORRESPONDENCE: D.G. Gerardi [daniel.gerardi@ufrgs.br]. Departamento de Medicina Animal, FaVet - UFRGS. Av. Bento Gonçalves n. 9090. CEP 91540-000 Porto Alegre, RS, Brazil.

## INTRODUÇÃO

Neoplasias prostáticas são incomuns em animais domésticos, exceto nos cães [8]. Em felinos, os relatos de tumores prostáticos são escassos [2,7,10,11], e por esse motivo, sua real incidência não é conhecida. A maioria tumores prostáticos reportados são adenocarcinomas, acometendo gatos idosos castrados. Metástases foram descritas em poucos casos, e os órgãos acometidos foram pulmões, linfonodos e pâncreas [2,7,10,11].

Os sinais clínicos descritos incluem sinais de doença do trato urinário inferior, além de constipação, tenesmo e disquezia [10]. O diagnóstico presuntivo se baseia nos sinais clínicos e nos achados dos exames de diagnóstico por imagem, no entanto a confirmação deve ser feita por meio de diagnóstico citológico e/ou histológico [2,7,10,11]. Em alguns casos, a realização do exame imuno-histoquímico se torna necessário para determinar a origem tecidual da neoplasia [8]. Devido aos poucos relatos presentes na literatura internacional não há um prognóstico e protocolo de tratamento bem estabelecidos [2,7,10,11].

O presente estudo tem por objetivo relatar o caso de um felino com neoplasia prostática primária causando obstrução uretral e constipação, bem como a abordagem cirúrgica instituída, sua apresentação histopatológica e imuno-histoquímica.

## CASO

Foi atendido no Hospital de Clínicas Veterinárias (HCV) da Universidade Federal do Rio Grande do Sul (UFRGS) um gato macho, não castrado, de seis anos de idade, sem raça definida, pelame branco com histórico de disúria, hematúria, hiporexia e tenesmo há três dias. Ao exame físico o paciente encontrava-se apático, prostrado, caquético (escore corporal dois em uma escala de um a nove e peso corporal de 3,1 kg) e desidratado (estimado 7% de desidratação). Os valores da temperatura retal, frequências cardíaca e respiratória se encontravam dentro dos valores de referência para a espécie, porém um sopro sistólico grau III/VI em foco mitral foi identificado. Na face foram observadas duas lesões ulcerativas profundas encimadas por crostas hemáticas na narina e região temporal direita (aproximadamente 1 cm e 2,5 cm de diâmetro, respectivamente), alopecia, eritema, crostas, além de retração dos ápices das cartilagens auriculares, eritema das pálpebras e secreção ocular mucoide bilateral. Durante a palpação abdominal foi verificada a presença

de estrutura firme, caudal à bexiga, retenção fecal e distensão vesical grave, que à compressão manual leve apresentou gotejamento e hematúria.

Os resultados do hemograma, exames bioquímicos séricos e urinálise evidenciaram leucocitose por neutrofilia, hipoalbuminemia e aumento da creatinina, e hematúria intensa, respectivamente (Tabela 1). A tutora não autorizou a realização de teste para diagnóstico de leucemia viral felina (FeLV) e imunodeficiência viral felina (FIV) e do exame ecocardiográfico.

A ultrassonografia abdominal foi realizada com o gato em decúbito lateral direito, empregando um transdutor setorial de 8,0 MHz (Esaote Mylab 40VET™)<sup>1</sup>. O exame mostrou a presença de neoformação hipoecogênica, levemente heterogênea, medindo cerca de 3.3 x 3.0 cm, caudal à bexiga, pouco vascularizada ao estudo Doppler (Figura 1). Foi realizada citologia aspirativa com agulha fina guiada por ultrassom, que microscopicamente mostrou células arredondadas com citoplasma basofílico, núcleo arredondado a ovalado, cromatina condensada e nucléolo único e evidente; algumas células binucleadas, além de moderada anisocitose e intensa anisocariose, compatíveis com neoplasia prostática maligna. No exame radiográfico abdominal e torácico, nas projeções latero-lateral e ventro-dorsal, observou-se intensa retenção fecal e ausência de sinais de metástase pulmonar, respectivamente.

O paciente foi internado com prescrição de fluidoterapia intavaneosa com ringer com lactato<sup>2</sup> (3 mL/kg por hora) e analgesia (cloridrato de tramadol<sup>3</sup>: 3 mg/kg a cada 12 h e dipirona sódica<sup>3</sup>: 25 mg/kg a cada 12 h, ambos por via intravenosa). O paciente foi mantido com sondagem vesical em sistema fechado por 48 h e ao final desse período observou-se eliminação de urina de coloração amarelo clara. Neste momento, foi solicitado novo hemograma e dosagem sérica de creatinina (Tabela 1), em que se observou aumento no número de leucócitos quando comparado ao exame anterior e normalização do valor da creatinina. Após a retirada da sonda urinária, o gato continuava apresentando disúria e estrangúria, por isso foi instituída compressão vesical manual a cada quatro horas.

Após 7 dias de internação, o animal foi encaminhado para laparotomia exploratória na tentativa de ressecção da neoformação tumoral. Um novo hemograma foi solicitado e observou-se redução na contagem de leucócitos totais, porém ainda permaneciam acima

dos valores de referência para a espécie (Tabela 1). No exame eletrocardiográfico pré-cirúrgico foi detectado aumento de duração da onda P e do complexo QRS.

Com o paciente em plano anestésico adequado, realizou-se incisão retro umbilical na linha média até a região do púbis. Optou-se por uma cistotomia, com sondagem uretral retrógrada, e osteotomia púbica, que permitiu o acesso completo aos limites do tumor. Realizada a dissecação dos tecidos em torno do neoplasma, inclusive da aderência deste com o cólon e reto, decidiu-se pela secção e anastomose uretral, devido à grande aderência do tumor também à uretra (Figura 2). Depois de retirada a neoplasia, procedeu-se a cistorrafia, a omentização da anastomose uretral e o fechamento da cavidade abdominal. Quatro horas após o final do procedimento cirúrgico o paciente foi a óbito.

O gato foi encaminhado para necropsia, juntamente com o tumor prostático, que apresentava coloração branca, consistência firme e media 4.5x2.0x2.5 cm (Figura 3). Além das lesões cutâneas já observadas no exame físico, foi possível observar espessamento acentuado da musculatura cardíaca do ventrículo esquerdo, com diminuição da luz ventricular (compatível com cardiomiopatia hipertrófica). Fragmentos de diversos tecidos e do tumor prostático foram corados pela técnica de hematoxilina e eosina (HE). Adicionalmente amostras do tumor prostático foram submetidas a testes imuno-histoquímicos, pelo método de estreptavidina-biotina ligada à peroxidase. Para tal exame foram utilizados os anticorpos primários: vimentina<sup>4</sup>, citoqueratina AE1/AE3<sup>5</sup> e citoqueratina 7<sup>5</sup>. O reagente secundário utilizado foi biotilado anti-anticorpo de coelho (LSAB + System-HRP)<sup>5</sup>, seguido de estreptavidina peroxidase (LSAB + System-HRP)<sup>5</sup>. A reação foi revelada com o cromógeno 3'3'-diaminobenzina (DAB)<sup>5</sup>, e as lâminas foram contra-coradas com hematoxilina de Harris. Como controles positivos foram utilizados pele felina para citoqueratina (AE1/AE3) e vimentina; e um colangiocarcinoma felino para citoqueratina 7<sup>5</sup>. Simultaneamente, como controle negativo, cortes do tumor do felino e dos tecidos controles, foram incubados com solução tampão fosfato-salino (PBS), ao invés do anticorpo primário.

Histologicamente na próstata observou-se proliferação neoplásica maligna de células epiteliais arrançadas em ninhos de diferentes tamanhos entremeados por abundante quantidade de tecido conjuntivo fibroso ricamente colagenizado, além de infiltrado piogranulo-

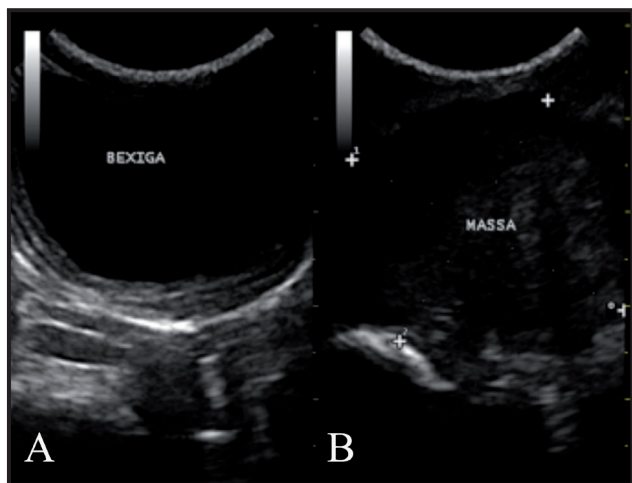
matoso multifocal. As células eram poligonais, com citoplasma eosinofílico bem delimitado, núcleos ovalados com cromatina finamente granular e nucléolos evidentes, comumente múltiplos e de coloração magenta, e exibiam acentuada anisocitose e anisocariose e uma média de três figuras de mitoses atípicas por campo de maior aumento (400x). Havia ainda, frequentemente, no centro dos ninhos neoplásicos debris celulares além de células com diferenciação escamosa (Figura 4). Observou-se lesão no coração, caracterizada por necrose multifocal discreta de cardiomiócitos, com discreta proliferação de tecido conjuntivo intersticial; e as lesões de pele foram compatíveis com carcinoma de células escamosas bem diferenciado. Não foi detectada nenhuma falha na técnica cirúrgica empregada, o que ficou evidente pela ausência de hemorragias e de sinais de extravasamento de urina na cavidade e a integridade das suturas.

No exame de imuno-histoquímica as células epiteliais neoplásicas apresentaram forte marcação citoplasmática para citoqueratina (AE1/AE3) [Figura 5]. Com os demais anticorpos (citoqueratina 7 e vimentina) não houve marcação nas células neoplásicas.

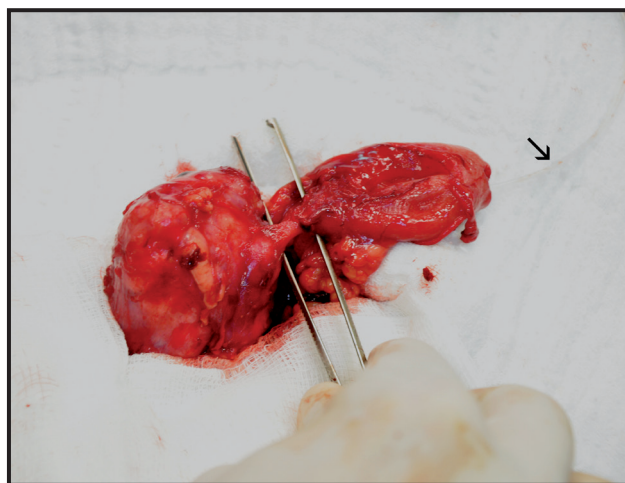
#### DISCUSSÃO

As neoplasias prostáticas em felinos são raras e os poucos casos relatados descrevem a doença em gatos idosos e castrados, que apresentaram sinais clínicos referentes à doenças do intestino grosso e do trato urinário, como obstipação ou constipação, tenesmo, disquezia e hematúria [7,10,11]. No presente relato, o felino não era castrado e a idade de aparecimento dos sinais clínicos relacionados ao tumor foi de seis anos, mais precoce do que relatado na maioria dos casos anteriores, porém semelhante a dos animais descritos por Canney *et al.* [2], que relataram dois casos, um com seis e outro com sete anos de idade.

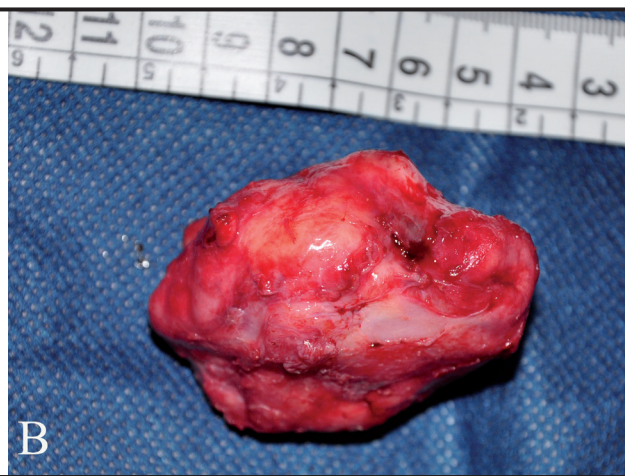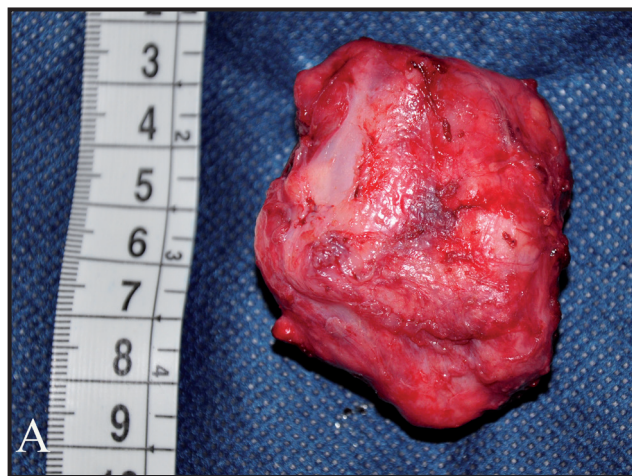A disúria e hematúria apresentadas pelo paciente foram inicialmente atribuídas à doença do trato urinário inferior de felinos (DTUIF), uma vez que essa doença é responsável por acometer de 60 a 70% dos gatos consultados devido a esses sinais clínicos [1]. No entanto, disúria e/ou hematúria foram sinais clínicos presentes em todos os casos relatados de neoplasma prostático [2,6,7,10,11]. A presença de uma neoformação caudal à bexiga, detectada na palpação abdominal, foi o que levou a inclusão da neoplasia prostática como um possível diagnóstico diferencial para o paciente relatado e levou a realização de exames que confir-



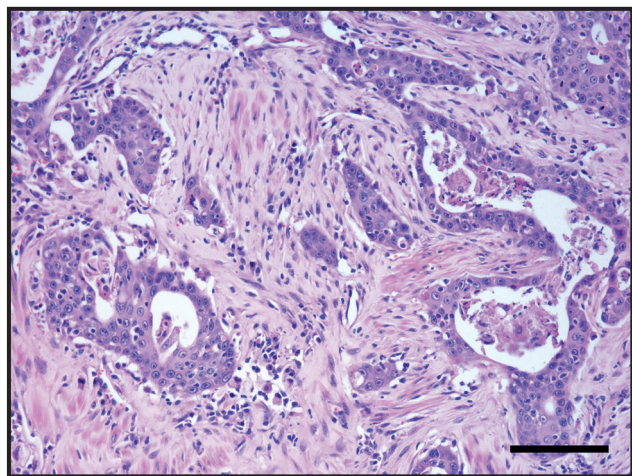
**Figura 1.** Imagem ultrassonográfica abdominal do paciente felino com carcinoma prostático. A- Bexiga com repleção intensa. B- Massa hipocogênica, levemente heterogênea em topografia de próstata, medindo 3,37 (d1) X 3,04 (d2).



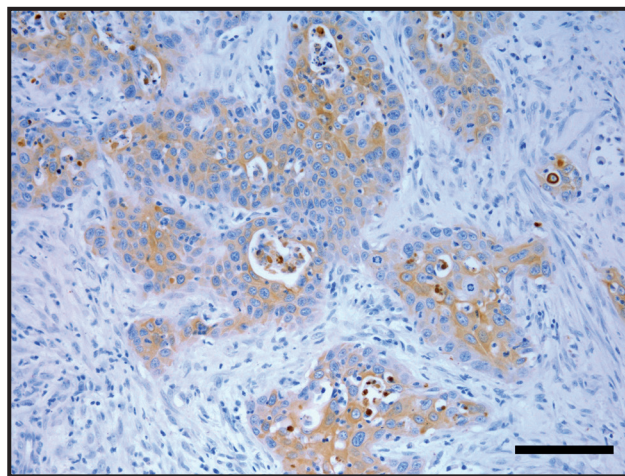
**Figura 2.** Imagem transoperatória evidenciando neoplasia prostática aderida à uretra (pinça) e sondagem uretral retrógrada (seta).



**Figura 3.** Carcinoma prostático de coloração esbranquiçada superfície irregular, medindo 4.5 x 2.0 x 2.5 cm. A- Vista dorsal. B- Vista lateral.



**Figura 4.** Carcinoma de próstata em um gato. Aspecto histológico. Múltiplos ninhos de células epiteliais neoplásicas entremeadas por abundante tecido conjuntivo fibroso [HE; Barra= 170 µm].



**Figura 5.** Carcinoma de próstata em um gato. Exame imuno-histoquímico. Intensa marcação citoplasmática para citoqueratina em células epiteliais neoplásicas [Cromógeno DAB; Barra= 170 µm].

**Tabela 1.** Valores dos exames laboratoriais realizados durante o período de internação do paciente felino no Hospital de Clínicas Veterinárias (HCV) da Universidade Federal do Rio Grande do Sul, Porto Alegre, RS, Brasil.

	Dia 1	Dia 3	Dia 8	Valores de referência	Unidades
Eritrócitos:	7,46	6,39	5,23	5 a 10,5	Milhões/ $\mu$ L
Hemoglobina:	10,4	8,5	7,0	8 a 15	g/dL
Hematócrito:	34	27	23	24 a 45	%
VCM	45,6	42,3	44	39 a 55	fL
CHCM	30,6	31,5	30,4	31 a 35	%
Leucócitos	40100	42400	31000	5000 a 19500	/ $\mu$ L
Mielócitos	0	0	0	Zero	
Metamielócitos	0	0	0	Zero	
Neutrófilos bastonetes	0	0	0	0 a 300	
Neutrófilos segmentados	38095	34344	27590	2500 a 12500	
Eosinófilos	401	1272	1240	100 a 1500	
Basófilos	0	0	0	Raros	
Monócitos	802	848	310	0 a 850	
Linfócitos	802	5936	1860	1500 a 7000	
Plaquetas	*	*	700000	200000 a 300000	/ $\mu$ L
Proteína total	90	88	70	60 a 80	g/L
Albumina	16,36	NA	16,09	21 a 33	g/L
ALT	36,11	NA	258,4	<83	UI/L
Fosfatase alcalina	NA	NA	52,08	<93	UI/L
Creatinina	2,78	0,97	1,42	0,8 a 1,8	mg/dL
Ureia	NA	NA	59,08	32 a 54	mg/dL

\*Presença de agregação plaquetária; NA: não avaliado.

massem a suspeita, diferente do caso de Zambelli *et al.* [11] em que a palpação retal foi a técnica de exame físico empregada para a identificação do aumento de volume prostático.

O valor sérico de creatinina elevado, detectado no momento do diagnóstico, provavelmente é justificado pela obstrução parcial da uretra devido a neoformação, isso porque houve melhora nos valores após instituída a sondagem, como observado em outro caso descrito na literatura [7].

A intensa hematúria e a ingestão insatisfatória de alimentos poderiam justificar o estado hipoalbuminêmico do paciente. A leucocitose por neutrofilia detectada no hemograma no momento do diagnóstico não pode ser explicada pelos achados de exame físico e *post mortem*, e também não pôde ser atribuída ao estresse. Em humanos foi descrita uma síndrome paraneoplásica rara em pacientes com câncer de próstata que leva a produção do fator estimulador de colônia de

granulócitos e, por sua vez, provoca leucocitose [3,9]. Nestes pacientes foram detectados altos níveis séricos do fator estimulador de colônia de granulócitos e marcação positiva para o mesmo fator no tecido neoplásico prostático. No entanto, no paciente relatado não foi possível confirmar se síndrome paraneoplásica semelhante ocorreu, uma vez que não foi possível realizar a dosagem sérica e a detecção imuno-histoquímica do fator estimulador de colônia de granulócitos.

A radiografia abdominal simples detectou retenção fecal, porém não identificou a presença do tumor. Os exames radiográficos simples e contrastado realizados em pacientes felinos com carcinoma prostático, assim como no presente relato também não identificaram os tumores em si, porém foram úteis em mostrar o desvio dorsal e compressão do reto e preenchimento irregular da uretra prostática [2,7]. A técnica ultrassonográfica neste caso mostrou-se mais sensível que a radiográfica, pois proporcionou mais informações

sobre a estrutura, tamanho, forma e arquitetura interna da próstata, assim como destacado no caso de um felino com carcinoma sarcomatoide prostático [11].

A citologia aspirativa guiada por ultrassom foi eficaz para confirmar a etiologia neoplasia e sugerir o tipo histológico da neoplasia, método semelhante ao utilizado no caso anteriormente citado [11], que teve diagnóstico presuntivo de tumor maligno de próstata ao fazer uma punção com cateter 22 G guiado, e diferente de Canney *et al.* [2] que realizaram biopsia transuretral e obtiveram fragmentos de urotélio e sangue, porém sem presença de pleomorfismo das células epiteliais.

Durante a laparotomia exploratória, decidiu-se pela prostatectomia, com secção e anastomose uretral, devido à grande aderência tumoral à uretra. Essa técnica é indicada para neoplasias prostáticas [5] e apesar do óbito do paciente ter ocorrido no pós-cirúrgico imediato, não foi constatado na necropsia nenhuma complicação associada à técnica cirúrgica empregada.

A causa do óbito do paciente no presente relato não pode ser confirmada, no entanto pode-se atribuir a pobre condição clínica do paciente e a possível cardiopatia comprovada no exame histológico. No entanto, nos exames eletrocardiográficos prévio e transcirúrgico não foi observado alterações de ritmo importantes que pudessem comprometer a capacidade hemodinâmica do paciente. Em um caso semelhante ao do presente relato, observou-se sobrevida de dois meses após a cirurgia de prostatectomia, porém os autores não conseguiram determinar a causa do óbito [7]. Em outros três casos, os tutores optaram por eutanásia devido à piora do quadro clínico antes da realização do procedimento cirúrgico [1,10]. De fato, somente um caso relatado até o momento teve uma boa evolução à longo prazo [11], porém o tumor não se apresentava

aderido à uretra e tecidos adjacentes, o que permitiu a realização da técnica de dissecação prostática.

Os principais diagnósticos patológicos diferenciais para neoplasmas prostáticos são os neoplasmas de glândulas bulbo-uretrais e os carcinomas uroteliais [10]. No presente relato a possibilidade da neoplasia ter origem nas glândulas bulbo-uretrais foi excluída devido a sua localização cranial a região bulbo-uretral [10]. Em casos de carcinoma urotelial, esse apresenta marcação positiva na imuno-histoquímica para citoqueratina 7 [10], o que não ocorreu no caso aqui apresentado. Ocasionalmente, o carcinoma prostático pode apresentar um componente neoplásico mesenquimal, e este é denominado de carcinoma sarcomatoide ou carcinoma bifásico, segundo [11], o que no presente relato foi descartado, pois não ocorreu marcação na imuno-histoquímica para vimetina nas células neoplásicas.

O carcinoma prostático, apesar de se tratar de afecção rara em felinos, deve ser incluído no diagnóstico diferencial de gatos de meia-idade a idosos que apresentem hematúria, disúria e tenesmo. A técnica cirúrgica empregada foi adequada para remoção da massa neoplásica, no entanto o estágio avançado da doença e a pobre condição clínica do paciente provavelmente contribuíram para o óbito no período pós-cirúrgico imediato.

#### MANUFACTURERS

<sup>1</sup>Esaote Healthcare do Brasil. São Paulo, SP, Brazil.

<sup>2</sup>JP Farma. Ribeirão Preto, SP, Brazil.

<sup>3</sup>Teuto Brasileiro S/A. Anápolis, GO, Brazil.

<sup>4</sup>Invitrogen®. Waltham, MA, USA.

<sup>5</sup>Dako®. Santa Clara, CA, USA.

**Declaration of interest.** The authors report no conflicts of interest. The authors alone are responsible for the content and writing of paper.

#### REFERENCES

- 1 Buffington C.A.T., Chew D.J., Kendall M.S., Scrivani P.V., Thompson S.B., Blaisdell J. L. & Woodworth B.E. 1997. Clinical evaluation of cats with nonobstructive urinary tract diseases. *Journal of the American Veterinary Medical Association*. 210(1): 46-50.
- 2 Canney S.M.A., Holt P.E., Day M.J., Rudolf H. & Gruffydd Jones T.J. 1998. Prostatic carcinoma in two cats. *Journal of Small Animal Practice*. 39: 140-143.
- 3 Gakiya M., Naka H. & Saito S. 2012. Paraneoplastic neurological and hematological syndromes associated with prostate cancer. *International Journal of Urology*. 19: 471-474.
- 4 Galvão A.L.B., Ondani A.C., Frazílio F.O. & Ferreira G.S. 2010. Obstrução uretral em gatos machos - revisão de literatura. *Acta Veterinaria Brasilica*. 4(1): 1-6.
- 5 Hedlund C.S. 2014. Cirurgia dos sistemas reprodutivo e genital. In: Fossum T.W. (Ed). *Cirurgia de Pequenos Animais*. 4.ed. Rio de Janeiro: Elsevier, pp.780-855.

- 6 Hubbard B.S., Vulgamott J.C. & Liska W.D. 1990. Prostatic adenocarcinoma in a cat. *Journal of the American Veterinary Medical Association*. 11: 1493- 1494.
- 7 Leroy B.E. & Lech M.E. 2004. Prostatic carcinoma causing urethral obstruction and obstipation in a cat. *Journal of Feline Medicine and Surgery*. 6: 397-400.
- 8 Maclachlan N.J. & Kennedy P.C. 2002. Tumors of the Genital System. In: Meuten D.J. (Ed). *Tumors in Domestic Animals*. 4th edn. Ames: Blackwell Publishing Co., pp.561-567.
- 9 Matsuoka Y., Arai G., Okada Y. & Ainda J. 2009. Prostate cancer-producing granulocyte colony-stimulating factor. *Urologia Internationalis*. 82: 113-115.
- 10 Tursi M., Costa T., Valenza F. & Aresu L. 2008. Adenocarcinoma of the disseminated prostate in a cat. *Journal of Feline Medicine and Surgery*. 10: 600-602.
- 11 Tursi M., Costa T., Valenza F. & Aresu L. 2008. Adenocarcinoma of the disseminated prostate in a cat. *Journal of Feline Medicine and Surgery*. 10: 600-602.
- 12 Zambelli D., Cunto M., Raccagni R., Merlo B., Morini M. & Bettini G. 2010. Successful surgical treatment of a prostatic biphasic tumour (sarcomatoid carcinoma) in a cat. *Journal of Feline Medicine and Surgery*. 12: 161-165.