

Bloqueios dos nervos ciático e femoral guiado por neuroestimulador em *Chinchilla lanigera* submetida a osteossíntese de tíbia

Nerve Stimulator-Guided Ciatic and Femoral Nerve Block during Tibial Osteosynthesis in *Chinchilla lanigera*

Vanessa Caroline da Costa Lemos, João Victor Romano Vieira, Isabella Menezes Gusmão, Leane Souza Queiroz Gondim, Vivian Fernanda Barbosa & Talyta Lins Nunes

ABSTRACT

Background: Nociceptive stimulation in orthopedic surgery requires effective pain management to ensure trans and postoperative patient comfort. Several techniques can be used for this, and multimodal analgesia protocols such as guided locoregional blocks provide a balanced effect, as they enable the use of low-dose anesthetics and offer rapid recovery. The benefits of specific nerve blocks in domestic animals are well known; however, there are few reports that have ascertained their safety in wild species. This report is aimed at describing the successful use of neurolocalizer-guided sciatic and femoral nerve blocks during tibial osteosyntheses in a chinchilla.

Case: A 9-month-old chinchilla weighing 0.56 kg was referred for surgery for proximal and mid-diaphyseal tibia fractures resulting from trauma. Following preanesthetic evaluation, the animal received intramuscular dexmedetomidine (15 µg kg⁻¹) as preanesthetic medication. Sedation was apparent after 15 min and was verified by a decreased activity, the animal allowing manipulation, absence of the eyelid and righting reflexes, and limb movement after clamping removal of limb after clamping. After achieving sedation, anesthesia was induced and maintained with sevoflurane (FiO₂ = 1.0), supplied through a nasoral mask. Sciatic and femoral nerve blocks were performed with the aid of a neurostimulator. A needle was inserted into the femoral triangle, cranial to the femoral artery, and into the depression between the sciatic tuberosity and the greater femoral trochanter. The neurostimulator was set at a pulse frequency of 1 Hz, pulse duration of 0.1 ms and initial current of 0.6 mA. The needle was advanced toward the nerves until muscle contractions were observed, and the current was gradually reduced until contractions were manifested at a minimum current of 0.2 mA. Ropivacaine 0.2% (1 mg kg⁻¹) was injected at each point. Intraoperative physiological parameters remained stable and within the reference limits while the animal was under light anesthesia. Signs of recovery appeared soon after the inhaled anesthesia was stopped; awakening was gradual and without any signs of excitement or other adverse effects, eliminating the need for additional analgesic medication. Subcutaneous fluid therapy, antibiotics, and anti-inflammatory medications were administered immediately postoperatively.

Discussion: This report is groundbreaking in describing neurostimulation-guided sciatic and femoral nerve blocks as an alternative to epidural anesthesia for hind limb surgery; furthermore, it demonstrates the efficacy and safety of ropivacaine in *Chinchilla lanigera*, which is relevant to the clinical use of the drug as part of a rodent anesthetic protocol. Sevoflurane associated dexmedetomidine use and locoregional anesthesia resulted in cardiorespiratory stability and the absence of behavioral signs of pain in the immediate postoperative period. The technique was easy to apply, and the use of the neurolocalizer increased blockade safety by allowing anesthesia administration as close as possible to the nerve. The ability to use low doses is a significant benefit in patients with low body weights. Therefore, the chosen protocol resulted in a safe and balanced anesthesia with an effective regional block that provided trans and postoperative analgesia and allowed rapid recovery for chinchilla tibial osteosynthesis.

Keywords: rodent anesthesia, peripheral nerve stimulation, locoregional, dexmedetomidine

Descritores: anestesia em roedores, estimulador de nervos periféricos, locorregional, dexmedetomidina.

DOI: 10.22456/1679-9216.97587

Received: 25 August 2019

Accepted: 8 December 2019

Published: 27 December 2019

Hospital de Medicina Veterinária Prof. Dr. Renato Rodenburg de Medeiros Netto (HOSPMEV), Escola de Medicina Veterinária e Zootecnia (EMEVZ), Universidade Federal da Bahia (UFBA), Salvador, BA, Brazil. CORRESPONDENCE: T.L. NUNES [talyta.lins@ufba.br]. Hospital de Medicina Veterinária (HOSPMEV), EMEVZ UFBA. Avenida Adhemar de Barros n. 500. CEP 40170-110 Salvador, BA, Brazil.

INTRODUÇÃO

Chinchilas (*Chinchilla lanigera*) são pequenos roedores populares como animais de companhia, cuja casuística de atendimento clínico-cirúrgico tem se mostrado crescente [5]. A anestesia nesses animais apresenta características desafiadoras em função do pequeno tamanho corporal, vias aéreas estreitas e alta taxa metabólica [12]. E, apesar de necessária em diversas condições [2,12], ainda são escassos trabalhos que discorram sobre a segurança de protocolos anestésicos em chinchilas, recorrendo-se a extrapolações com base em outras espécies, o que pode incrementar consideravelmente o risco anestésico [5].

Os bloqueios locorregionais são relevantes para a anestesia multimodal por conferir segurança, praticidade, analgesia, redução das doses dos outros fármacos empregados e rápida recuperação anestésica [7,14,15]. No que diz respeito à insensibilização do membro pélvico, os bloqueios de nervos periféricos tornaram-se alternativa à anestesia neuroaxial, por promover insensibilidade seletiva na região a ser abordada e reduzir a incidência das intercorrências relacionadas ao bloqueio central [11]. Quando realizados com técnicas de neurolocalização, por meio de estimuladores de nervos periféricos (ENP), aumenta-se a acurácia e possibilita o uso de baixas doses de anestésicos locais, fato de particular relevância em pacientes com baixo peso corporal [11].

Apesar dos reconhecidos benefícios em outras espécies, a literatura é escassa quanto a descrição dos bloqueios guiados por neuroestimulação em roedores. Desta forma, objetivou-se relatar a segurança e a eficácia dos bloqueios de nervos ciático e femoral guiado por neurolocalizador em chinchila submetida a osteossíntese de tibia.

CASO

Uma Chinchila macho de 9 meses de idade, 0,56 kg, foi admitida no Hospital de Medicina Veterinária Prof. Dr. Renato Rodenburg de Medeiros Neto da Universidade Federal da Bahia (UFBA), após trauma em membro posterior direito. Com base no exame físico e radiográfico do membro, diagnosticou-se fratura proximal e em diáfise média da tibia direita, detectando-se indicação cirúrgica (Figura 1).

Durante a avaliação pré-anestésica, constatou-se animal dócil com bom estado geral, hiporexia e comportamento agitado; os parâmetros cardiorrespiratórios

basais foram: frequência cardíaca (FC) 226 bpm, frequência respiratória (*f*) 64 rpm, pressão arterial sistólica (PAS), diastólica (PAD) e média (PAM) de 142 mmHg, 92 mmHg e 108 mmHg respectivamente, e temperatura (T°C) 36,2°C.

Procedeu-se medicação pré-anestésica (MPA) a base de dexmedetomidina (Dexdomitor®)¹ na dose 15 µg/kg IM. O efeito do fármaco foi avaliado aos 5, 10 e 15 min, verificando-se ocorrência dos sinais de sedação bem como efeitos cardiorrespiratórios clássicos já descritos para o fármaco em outras espécies. Foram avaliadas as frequências cardíaca e respiratória, além dos reflexos palpebral, de retirada do membro anterior e reflexo de endireitamento. Transcorridos 5 min, as alterações comportamentais e paramétricas apresentavam discretas alterações. Aos 10 min, sinais de sedação leve foram verificadas e o animal apresentava-se permissivo a manipulação, com reduzida capacidade de resposta ao pinçamento do membro anterior, entretanto, ao ser colocado em posição lateral, rapidamente retornava ao posicionamento normal. Decorridos 15 min da aplicação da MPA, redução de aproximadamente 20% no valor de frequência cardíaca foi verificado (180 bpm) quando comparado à avaliação pré-anestésica, observando-se alterações claras de sedação caracterizados por maior quietude e permissividade, além da ausência de resposta aos reflexos testados.

Com o animal considerado devidamente sedado, a indução e posterior manutenção anestésicas foram realizadas com sevoflurano (Sevocris®)² em oxigênio 100%, administrado por meio de máscara oronasal.

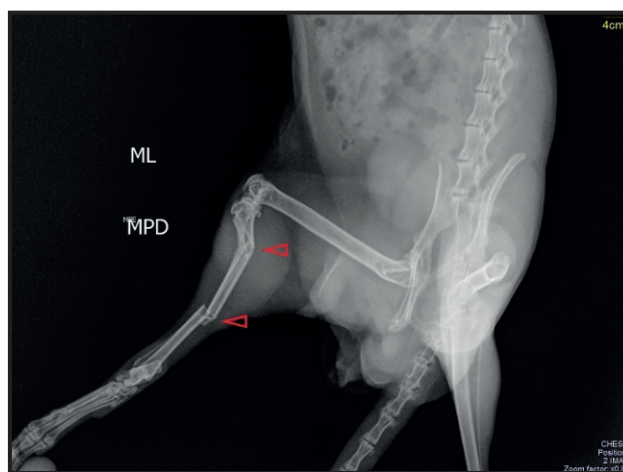


Figura 1. Imagem radiográfica de fratura em epífise proximal e diáfise média de tibia direita em *Chinchilla lanigera* (seta). [Fonte: Setor de Imagem, HOSPMEV - UFBA].

Com o animal posicionado em decúbito lateral esquerdo, foram realizados os bloqueios utilizando um neurolocalizador (DL 250[®])³, fixando-se o eletrodo positivo a aproximadamente 3 cm da inserção da agulha, a qual, após ligada ao neuroestimulador por meio do segundo eletrodo, foi inserida inicialmente na região do triangulo femoral cranial a artéria femoral para o bloqueio inguinal do nervo femoral, direcionando a ponta da agulha dorsalmente, até que houvesse contrações do músculo quadríceps femoral. Para o bloqueio do nervo ciático, a agulha foi inserida na depressão entre a tuberosidade isquiática e trocânter maior do fêmur, levemente inclinada na direção ventrodorsal, sendo avançada até a ocorrência de resposta por flexão ou extensão do tarso ou dos dígitos (Figuras 2 & 3). O estimulador de nervos periféricos foi fixado em uma frequência de pulso de 1 Hz, duração de impulso de 0,1 ms e corrente inicial de 0,6 mA. A agulha foi avançada em direção aos nervos até que fossem observadas contrações musculares, sendo gradativamente reduzida a corrente até que as contrações foram manifestadas a uma corrente mínima de 0,2 mA. Neste momento, após descartada a hipótese de aplicação intravascular por meio de aspiração, ou intraneural pela ausência de resistência à injeção, injetou-se ropivacaína (Ropi[®])² na dose de 1 mg/kg. Respeitou-se um intervalo de trinta minutos para garantir latência do fármaco enquanto foram realizados os preparos pré-cirúrgicos de antisepsia, posicionamento em decúbito lateral esquerdo e aquecimento do animal com bolsas térmicas. Os sinais de bloqueio anestésico efetivo foram atestados mediante ausência de resposta ao pinçamento do

membro acometido, em oposição ao membro oposto com evidente reflexo de retirada.

No período transoperatório, foram detectados valores médios de *f* de 37±5 mpm e temperatura (T°C) de 35,4±1,7°C, além do pulso periférico de 147±6 bpm e da saturação de oxihemoglobina (SpO₂) de 96,2±2,29%, mensurados por meio do oxímetro (DL500 - Deltalife[®])³ cujo sensor foi acoplado ao membro anterior. Não havendo avaliação da CAM do sevoflurano para manutenção anestésica, fez-se necessário atestar sinais de plano anestésico leve durante a cirurgia, sendo a profundidade avaliada com base na presença de discreto reflexo palpebral e corneal, e reflexos de retirada discretos nos membros anteriores e no membro que não havia sido bloqueado, frente ao pinçamento com pinça anatômica; tônus muscular discreto; ausência de manifestação de dor mediante manipulação cirúrgica do membro bloqueado, demonstrada pela estabilidade das variáveis cardiorrespiratórias ao longo do procedimento e ausência de movimento intencional durante estimulação cirúrgica.

O procedimento operatório teve duração de uma hora e quarenta e cinco minutos e consistiu-se de osteossíntese de tibia, com uso de pino intramedular de forma retrógrada, dois pinos de Schanz em cada extremidade e síntese com fio agulhado de nylon 4.0 (Procare[®])⁴. Não foram observados durante o ato cirúrgico sinais de dor e ou desconforto, descartando-se a necessidade de analgesia complementar. No período pós-operatório imediato, realizou-se fluidoterapia a base de ringer com lactato 12 mL/kg por via subcutânea, além de terapia anti-inflamatória com meloxicam

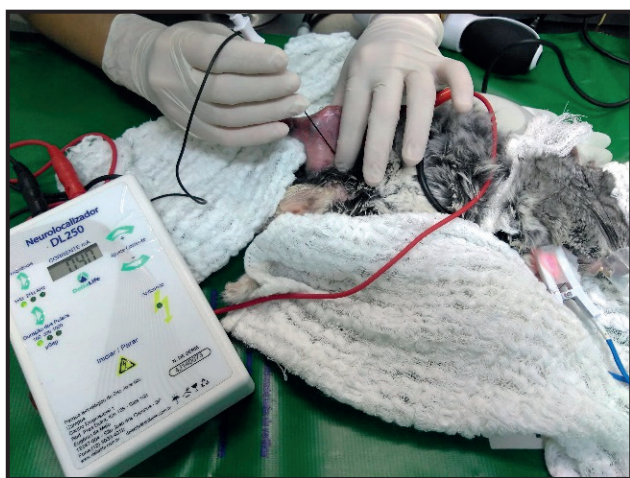

Figura 2. Bloqueio do nervo femoral com auxílio do neuroestimulador, por meio de abordagem inguinal em *Chinchilla lanigera*. [Fonte: Setor de Anestesiologia Veterinária, HOSPMEV - UFBA].

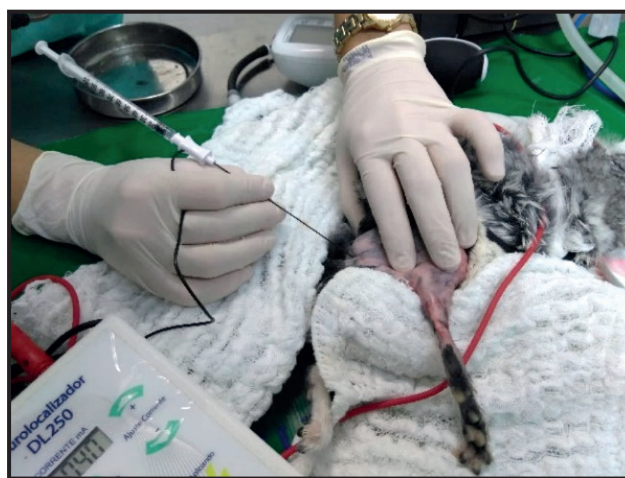


Figura 3. Bloqueio do nervo ciático com auxílio do neuroestimulador, por meio de abordagem lateral em *Chinchilla lanigera*. [Fonte: Setor de Anestesiologia Veterinária, HOSPMEV - UFBA].

na dose 0,5 mg/kg (Maxicam 0,2%)⁵ e antibioticoterapia com cefalotina (Cefalotina sódica 1 g) na dose 25 mg/kg, ambos por via intramuscular⁶.

Após interrupção do fornecimento do anestésico inalatório, rapidamente os sinais de superficialização foram verificados e o despertar foi gradativo, com discreta ataxia, sem sinais de excitação ou outros efeitos adversos. A reversão do alfa-2 agonista foi desconsiderada em razão do despertar tranquilo, detectando-se início da mobilidade aos 15 min após despertar, retorno de sensibilidade ao pinçamento do membro aos 20 min e deambulação normal 35 min após o término da oferta de anestésico.

A ausência de dor pós-operatória foi constatada conforme escala visual, descartando-se qualquer dos seguintes aspectos: demonstração de agressividade ou apatia; redução da mobilidade; arqueamento; aumento da frequência respiratória; claudicação; constipação; redução ou perda do apetite; morder ou mastigar o local da cirurgia [15]. O animal retornou a defecar com o fornecimento da alimentação normal em torno de 3 h após o término do procedimento. Foram prescritos cloridrato de tramadol (10 mg/kg a cada 12 h) e ceto-profeno (3 mg/kg a cada 12 h) por via oral durante 4 dias. No dia seguinte, o animal retornou para avaliação radiográfica (Figura 4) e após 15 dias, procedeu-se a retirada de pontos, não havendo relatos de complicações pelo tutor.

DISCUSSÃO

Este relato é pioneiro no que diz respeito a abordagem e técnica de bloqueio dos nervos ciático e femoral guiado com estimulador de nervos periféricos

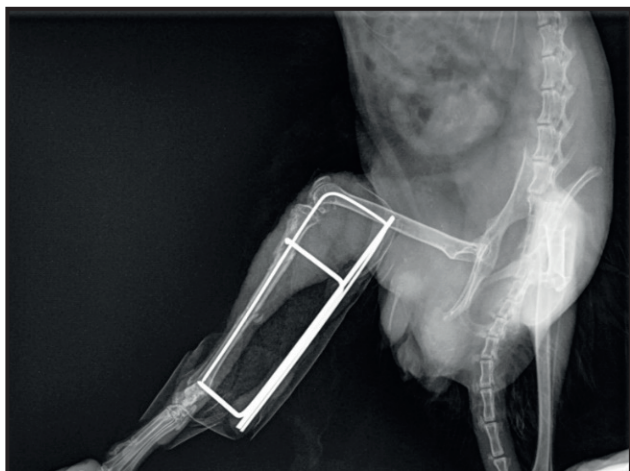


Figura 4. Imagem radiográfica de tibia direita após realizada a osteossíntese em *Chinchilla lanigera*. [Fonte: Setor de imagem, HOSPMEV - UFBA].

em chinchila. Ainda é inovador ao demonstrar a eficácia e segurança do uso da ropivacaína na espécie, propiciando dados relevantes que subsidiam o uso clínico do fármaco, dose e técnica como parte do protocolo anestésico em roedores.

A escolha cuidadosa e individualizada do protocolo anestésico deve ser sempre prioridade, sobretudo para mamíferos exóticos, cujas particularidades fisiológicas requerem práticas pormenorizadas de contenção em detrimento dos riscos para o paciente e para a equipe [1]. A dexmedetomidina é um sedativo alfa-2 agonista que foi eleito em razão da elevada seletividade; ação relaxante muscular; possibilidade de administração por vias alternativas à intravenosa; menor interferência na função respiratória em relação a outros medicamentos da classe; oferta analgésica adicional, além de possuir antagonista específico [7,13].

A literatura demonstra diferentes condições nas quais a dexmedetomidina (15 µg/kg) foi administrada em chinchila em associação a cetamina (4 mg/kg), com o objetivo de promover anestesia. Esta combinação promoveu rápida indução, recuperação e estabilidade da profundidade anestésica, entretanto esteve associada à redução significativa da frequência cardíaca e do débito cardíaco, além de promover em alguns casos sinais de hipóxia, tornando mandatório o uso de oxigênio [4,5,10]. No relato em pauta, apesar de utilizado em dose análoga à anteriormente descrita, optou-se pelo uso isolado, o que propiciou ao paciente, sobretudo aos 15 minutos pós aplicação, sinais claros de sedação como quietude, além da redução da movimentação, da ansiedade e das respostas a diferentes reflexos. As alterações comportamentais decorrentes da sedação, redução do estresse e da ansiedade foram também acompanhadas por redução gradual das frequências cardíaca e respiratória que, no entanto, se mantiveram próximo do intervalo fisiológico para a espécie, relatando-se valores médios de FC de 246,4 bpm em chinchilas conscientes e de 147,9 bpm quando anestesiadas com dexmedetomidina-cetamina [4]. Efeitos adversos como salivação, ataxia, bradicardia intensa, hipotensão e hipóxia não foram observados, atestando-se a segurança do uso isolado desse alfa-2 agonista para a espécie.

A ropivacaína foi eleita ao proporcionar maior segurança, quando comparada a bupivacaína, e similar duração, destacando-se como opção para analgesia preemptiva em procedimentos ortopédicos. Ademais,

a ropivacaína apresenta maior seletividade para o bloqueio sensorial, conferindo analgesia confiável, em especial para o pós-cirúrgico, diminuindo a necessidade de analgésicos opioides e seus efeitos adversos [9]. Os achados ratificam a premissa, visto que apesar da discreta ataxia, o animal foi capaz de movimentar o membro poucos minutos após o despertar, o que ocorreu cerca de duas horas após a realização do bloqueio.

Optou-se pelos bloqueios dos nervos ciático e femoral, em alternativa ao bloqueio do neuroeixo para insensibilização do membro posterior, na expectativa de se obter bloqueio periférico com analgesia semelhante àquela fornecida pela via epidural, porém sem os efeitos colaterais relacionados [6].

O bloqueio proximal do nervo ciático com ENP realizado através da abordagem lateral, está de acordo com a técnica descrita em cães por Campoy *et al.* [3] e a anestesia do nervo femoral foi realizada pela abordagem inguinal, a qual bloqueia o trecho proximal ao surgimento do seu ramo terminal, o nervo safeno, que é responsável pelo componente sensorial medial da coxa e pelo joelho, permitindo insensibilização completa do membro [11]. Foi utilizado o intervalo de 0,2-0,6 mV de corrente estimuladora, similar ao descrito na literatura, entretanto Mahler e Adogwa [8] ressaltam que a corrente não deve ser o único indicador de contato com o nervo, devendo se atentar também a resistência à injeção.

A técnica realizada neste caso foi relativamente simples e o uso do neuroestimulador permitiu executar bloqueio com precisão, mesmo se utilizando baixas doses e volumes, reduzindo consideravelmente a possibilidade de ocorrência de intoxicação no paciente ou danos neurológicos iatrogênicos [6,11]. A eletroestimulação contribuiu para localizar nervos com fibras motoras, por meio das contrações geradas pelos pulsos [8], permitindo deposição do anestésico o mais próximo possível do nervo, atestada pela presença de contrações com frequência mínima de 0,2 mA

Desta forma, pode-se afirmar que os bloqueios dos nervos ciático e femoral com ropivacaína a 0,2%, guiados com neuroestimulador, foram de fácil execução, seguros e eficazes para realização de osteossíntese de tibia em *Chinchilla lanigera*. O protocolo utilizado propiciou estabilidade fisiológica peri-operatória, além de recuperação rápida e livre de dor ou excitação.

MANUFACTURERS

¹Orion Pharma. Espoo, Finland.

²Cristália Produtos Químicos Farmacêuticos. Itapira, SP, Brazil.

³Delta Life Equipamentos Veterinários. São José dos Campos, SP, Brazil.

⁴Medico Industries and Trade Co. Ltda. Jiangsu, China.

⁵Ourofino Saúde Animal. Osasco, SP, Brazil.

⁶Antibióticos do Brasil Ltda - ABL. Cosmópolis, SP, Brazil.

Declaration of interest. The authors report no conflict of interest. The authors alone are responsible for the content and writing of the paper.

REFERENCES

- 1 Allweiler S.I. 2016. How to Improve Anesthesia and Analgesia in Small Mammals. *Veterinary Clinics of North America Exotic Animal Practice*. 19(2): 361-377.
- 2 Brown C. 2007. Coleta de amostras de orelha média na chinchila. *Lab Animal*. 36(9): 22-23.
- 3 Campoy L., Martin-Flores M., Ludders J.W. & Gleed R.D. 2012. Procedural sedation combined with locoregional anesthesia for orthopedic surgery of the pelvic limb in 10 dogs: case series. *Veterinary Anaesthesia and Analgesia*. 39(4): 436-440.
- 4 Doss G.A., Mans C. & Stepien R.L. 2016. Echocardiographic effects of dexmedetomidine–ketamine in chinchillas (*Chinchilla lanigera*). *Laboratory Animals*. 51(1): 89-92.
- 5 Fox L., Snyder L.B. & Mans C. 2016. Comparison of Dexmedetomidine-Ketamine with Isoflurane for Anesthesia of Chinchillas (*Chinchilla lanigera*). *Journal of the American Association for Laboratory Animal Science*. 55(3): 312-316.
- 6 Gurney M. A. & Leece E.A. 2014. Analgesia for pelvic limb surgery. A review of peripheral nerve blocks and the extradural technique. *Veterinary Anaesthesia and Analgesia*. 41(5): 445-458.
- 7 Lichtenberger M. & Ko J. 2007. Anesthesia and Analgesia for Small Mammals and Birds. *Veterinary Clinics of North America: Exotic Animal Practice*. 10(2): 293-315.
- 8 Mahler S.P. & Adogwa A.O. 2008. Anatomical and experimental studies of brachial plexus, sciatic, and femoral nerve-location using peripheral nerve stimulation in the dog. *Veterinary Anaesthesia and Analgesia*. 35(1): 80-89.
- 9 Melo M., Silva W., Moraes A. & Udelsmann A. 2009. Comparação das Alterações Hemodinâmicas na Intoxicação Aguda com Bupivacaína e Ropivacaína por Via Venosa em Suínos. *Revista Brasileira de Anestesiologia*. 59(5): 592-601.

- 10 **Parkinson L. & Mans C. 2017.** Anesthetic and Postanesthetic Effects of Alfaxalone-Butorphanol compared with Dexmedetomidine-Ketamine in Chinchilas (*Chinchilla lanigera*). *Journal of the American Association for Laboratory Animal Science*. 56(3): 290-295.
- 11 **Portela D.A., Verdier N. & Otero P.E. 2018.** Regional anesthetic techniques for the pelvic limb and abdominal wall in small animals: A review of the literature and technique description. *The Veterinary Journal*. 238: 27-40.
- 12 **Saunders R. & Harvey L. 2012.** Anaesthesia and analgesia in chinchillas. *In Practice*, 34(1): 34-43.
- 13 **Tang C. & Xia Z. 2017.** Dexmedetomidine in perioperative acute pain management a non-opioid adjuvant analgesic. *Journal of Pain Research*. 10: 1899-1904.
- 14 **Vettorato E., Bradbrook C., Gurney M., Aprea F., Clark L. & Corletto F. 2012.** Peripheral nerve blocks of the pelvic limb in dogs: A retrospective clinical study. *Veterinary and Comparative Orthopaedics and Traumatology*. 25(4): 314-320.
- 15 **Wenger S. 2012.** Anesthesia and Analgesia in Rabbits and Rodents. *Journal of Exotic Pet Medicine*. 21(1): 7-16.