



Leishmaniose Visceral Canina autóctone na região urbana de Porto Alegre, RS, Brasil

Autochthonous Canine Visceral Leishmaniasis in Urban Area of Porto Alegre, RS, Brazil

Matheus Viezzer Bianchi¹, Gabriela Fredo¹, Nelson Junior Tagliari², Ronaldo Viana Leite Filho¹, Cintia De Lorenzo¹, Camila Gottlieb Lupion², David Driemeier¹ & Luciana Sonne¹

ABSTRACT

Background: Leishmaniasis is a chronic infectious disease caused by intracellular protozoan *Leishmania* that affects canine and human. The visceral leishmaniasis (VL) is caused by the *Leishmania donovani* complex, in which canines are the main reservoir for human VL. In Southern Brazil, case reports of this disease have increased, especially when canines are infected in endemic areas in the country. Canines usually present a systemic disease, characterized by cutaneous lesions, weight loss, generalized lymphadenopathy, hepatomegaly and splenomegaly. This report aims to describe the clinical-pathological features of a case of autochthonous VL in a canine of an urban area of Porto Alegre.

Case: A male, mixed breed, dog, 7 year-old, resident at the East Side of Porto Alegre, living together with two other canines, presented at clinical examination progressive weight loss, associated with hyporexia and hyperthermia, evolving to lateral recumbency, paralysis, and death. At necropsy, the dog was cachectic with diffusely pale mucosae. Gross findings included liver enlarged, with multifocal firm brownish areas, spleen enlarged, showing multifocal firm round dark-red areas, and kidneys diffusely pale with evidentiated transversal striations on cortical zone. At microscopic examination, there was on the spleen diffuse inflammatory infiltrate of macrophages with large cytoplasm containing multiple amastigotes. The liver, exhibited atrophy of hepatocytes and moderate multifocal inflammatory infiltrate in sinusoids of macrophages containing multiple amastigotes. These features were also observed moderately on lymph nodes and lamina propria of large intestine. Immunohistochemistry examination showed marked positive staining for *Leishmania* spp. in amastigotes located within the cytoplasm of macrophages of spleen, liver, lymph nodes and large intestine.

Discussion: Canine leishmaniasis is a disease that affects both internal organs and skin. However, the condition is called VL mostly because it is associated with the same species that cause the visceral form in humans. In this case the canine presented liver, spleen and lymph node lesions; however no skin lesion was observed during the clinical examination. A serological evaluation of canids in East Side of Porto Alegre performed in 2005 showed that 3.5% of these dogs were positive for *Leishmania*; yet neither of these animals presented clinical signs. This demonstrates that the agent was already present, however only 3-10% of the canines infected develop clinical disease. In non-endemic areas VL is related to the migration of canids from endemic areas, where VL is common. However the canine here described was born, raised, and was living in Porto Alegre. *Lutzomyia longipalpis* is the main vector of VL and despite its wide distribution it was identified only in 2009 in Rio Grande do Sul State. Autochthonous cases of VL were reported in canines and humans in this state, confirming the hypothesis that the vector was widely distributed and it is now present in Porto Alegre, keeping the epidemiological cycle of that disease active. Canine VL occurs prior in humans, since canines are the main domestic reservoirs and are critical for the maintenance of this disease cycle. This is the first autochthonous VL in a canine of an urban area of Porto Alegre; therefore authorities should be alert, and new control measures must be taken to avoid the canine leishmaniasis outbreak due to its potential for zoonotic transmission.

Keywords: leishmaniasis, canine, protozoan, immunohistochemistry.

Descritores: leishmaniose, canino, protozoário, imuno-histoquímica.

INTRODUÇÃO

A leishmaniose é uma doença infecciosa crônica, que afeta humanos, cães, raramente gatos e outros mamíferos, causada por protozoários intracelulares do gênero *Leishmania*, pertencentes à família Trypanosomatidae [4,10]. A leishmaniose visceral (LV) é causada por *Leishmania* do complexo *donovani* [4], sendo os canídeos domésticos e selvagens os principais reservatórios para a LV humana, assumindo, por consequência, grande importância em saúde pública [4]. A doença é endêmica nas regiões Norte, Nordeste, Centro-Oeste e Sudeste do Brasil [2]. No entanto, na região Sul do Brasil tem aumentado o número de relatos [2,6,7] geralmente em caninos que foram previamente infectados em áreas endêmicas [2,3].

A apresentação clínica em cães é caracterizada por ser uma doença sistêmica debilitante, uma combinação do que em humanos seria a forma cutânea e visceral, com quadro clínico caracterizado por lesões cutâneas, perda de peso, linfadenopatia periférica generalizada, hepatomegalia e esplenomegalia [4]. O diagnóstico clínico pode ser feito por esfregaços de baço, medula óssea, linfonodos e sangue [5]. O objetivo desse trabalho é descrever um caso de leishmaniose visceral autóctone em um canino na região urbana de Porto Alegre, com caracterização clínica, patológica e imuno-histoquímica.

CASO

Foi encaminhado ao Hospital de Clínicas Veterinária da Universidade Federal do Rio Grande do Sul (HCV-UFRGS) um canino, macho, sem raça definida de 7 anos de idade. Ao exame clínico apresentava sinais de emagrecimento progressivo há cerca de um mês associado à hiporexia e hipotermia, com evolução para decúbito lateral, paralisia e ceratoconjuntivite seca. O animal, que era domiciliado na zona Leste do município de Porto Alegre e vivia exclusivamente dentro da residência com outros dois caninos, permaneceu internado por três dias no HCV-UFRGS sem apresentar melhora na sua condição clínica, vindo a óbito em seguida. O cadáver foi encaminhado ao Setor de Patologia Veterinária (SPV) da UFRGS e à necropsia fragmentos de órgãos foram coletados em formalina tamponada neutra a 10%, processados rotineiramente para histologia e corados em hematoxilina-eosina (HE) para exame histológico. Fragmentos de baço, fígado, linfonodos e intestino grosso foram submetidos à técnica de imuno-histoquímica (IHQ) pelo método estreptavidina-biotina ligada à peroxidase (LSAB-HRP)¹

com anticorpo policlonal anti-*Leishmania* (1:200); revelação com cromógeno 3,3'-Diaminobenzidina (DAB)² e a hematoxilina de Harris na contra-coloração.

Na necropsia, apresentava-se caquético e com mucosas pálidas. O fígado estava moderadamente aumentado de tamanho e exibia de forma multifocal áreas firmes e acastanhadas na superfície capsular que se estendiam ao parênquima. O baço estava moderadamente aumentado e apresentava áreas multifocais arredondadas levemente elevadas de coloração vermelho-escura (Figura 1). Os rins estavam difusamente pálidos e, ao corte, evidenciavam as estrias transversais na camada cortical. À avaliação histológica, observou-se perda da arquitetura esplênica por um infiltrado acentuado difuso de macrófagos com citoplasma tumefeito contendo grande quantidade de estruturas parasitárias arredondadas a ovoides medindo aproximadamente 2,0 µm de diâmetro (amastigotas) no seu interior (Figura 2A), além de infiltrado inflamatório de plasmócitos. O fígado exibia atrofia de cordões de hepatócitos e infiltrado multifocal moderado em sinusoides de macrófagos contendo múltiplas formas amastigotas no citoplasma (Figura 2B). Estas também eram observadas em quantidade moderada nos linfonodos, de forma discreta na lâmina própria do intestino grosso (Figura 2C). Os rins exibiam moderado infiltrado inflamatório composto por linfócitos e plasmócitos de forma multifocal, além de material eosinofílico amorfo no interior de túbulos (proteinúria) e discreta glomeruloesclerose. Durante a avaliação imuno-histoquímica observou-se acentuada marcação para *Leishmania* spp. nas formas amastigotas localizadas no interior dos macrófagos em baço, fígado, linfonodos e intestino grosso (Figura 2D).

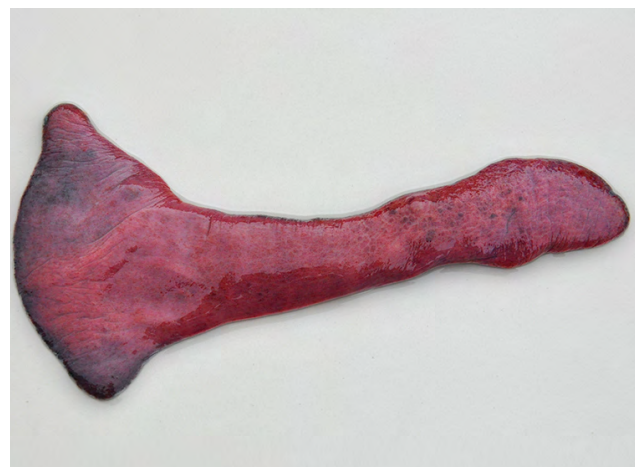

Figura 1. Leishmaniose visceral autóctone em um canino. Baço aumentado e com áreas multifocais arredondadas vermelho-escuras (hemorragia).

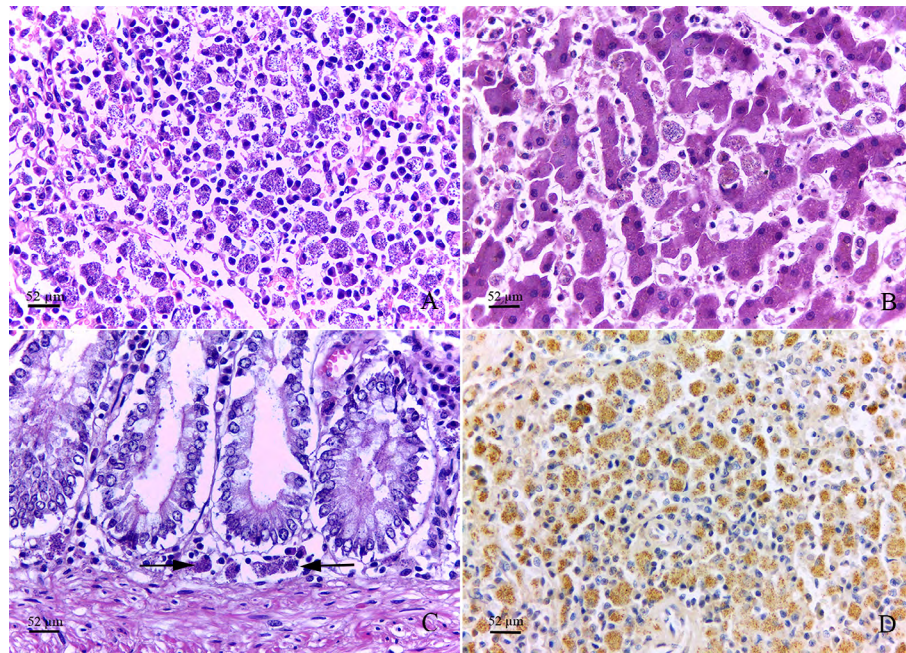


Figura 2. Leishmaniose visceral autóctone em um canino. A. Baço. Infiltrado difuso de macrófagos com citoplasma contendo grande quantidade de amastigotas, além de infiltrado inflamatório de plasmócitos [HE Obj. 40x]. B. Fígado. Infiltrado moderado de macrófagos com formas amastigotas em sinusoides hepáticos [HE Obj. 40x]. C. Intestino grosso. Lâmina própria com discreto infiltrado inflamatório de macrófagos com amastigotas (setas) [HE Obj. 40x]. D. Baço. Acentuada marcação para *Leishmania* (formas amastigotas) localizadas no interior dos macrófagos [IHQ anti-*Leishmania* Obj. 40x].

DISCUSSÃO

Em caninos têm se admitido que a leishmaniose é uma enfermidade que afeta de forma generalizada as vísceras e a pele, sendo chamada de LV por estar associada às mesmas espécies de *Leishmania* spp. que causam a forma visceral em humanos (*L. infantum* e *L. chagasi*) [4]. Neste animal, no entanto, não foram visualizadas lesões de pele durante os exames. Durante a necropsia, evidenciaram-se principalmente lesões em fígado, baço e linfonodos.

Em Porto Alegre, foi realizada uma avaliação sorológica de anticorpos para *Leishmania* spp. na população canina em região de foco na Zona Leste no ano de 2005, resultando em uma prevalência de 3,5%, porém nenhum dos animais participantes do estudo apresentou lesões compatíveis com leishmaniose. Associando a presença de anticorpos nesta população com os casos confirmados em humanos, demonstrou-se que os caninos têm papel fundamental no ciclo epidemiológico da doença [3]. Esta região é próxima ao local de origem do canino aqui descrito, destacando que o protozoário possivelmente encontrava-se presente, sem, no entanto, manifestação de sinais clínicos. Segundo Souza [9], apenas em 3 a 10% dos casos os caninos afetados desenvolverão doença clínica, pois a

leishmaniose se manifesta de acordo com a eficiência da resposta imune celular.

A infecção por *Leishmania* em animais é comum em zonas endêmicas [10]. Todavia, em áreas não-endêmicas a enfermidade ocorre em cães importados de áreas endêmicas, frequentemente após vários anos [6]. No entanto, o canino do presente relato era domiciliado na cidade de Porto Alegre, nascido e criado neste local.

Acredita-se que a introdução da doença no Rio Grande do Sul possa ter ocorrido na fronteira com a Argentina, devido ao número de casos diagnosticados em caninos na cidade de Paso de los Libres, fronteira com a cidade de Uruguaiiana em 2009 [7]. *Lutzomyia longipalpis* é o principal vetor da LV e apesar de ter uma ampla distribuição no Brasil, apenas em 2009 foi identificado no município de São Borja, Rio Grande do Sul, no perímetro urbano da cidade [9]. Casos autóctones reportados posteriormente em caninos [2,7] e em humanos no estado [8] reforçam a hipótese de que o vetor da doença está presente e mantém o ciclo epidemiológico do agente, oferecendo riscos de ocorrência de surtos em caninos e humanos.

O relato aqui descrito de LV autóctone em um canino domiciliado em Porto Alegre corrobora com

esta hipótese, sugerindo que a disseminação do vetor já ocorreu no Rio Grande do Sul. Desta forma, este caso de LV autóctone reforça que o mosquito transmissor da doença deva estar presente no município de Porto Alegre e possivelmente novos casos serão diagnosticados no futuro. Normalmente, casos em caninos precedem os casos humanos, já que os cães são os principais reservatórios domésticos e são fundamentais na manutenção do ciclo da doença [6]. O tratamento de animais infectados não é uma estratégia eficiente de controle, visto que recidivas são frequentes e caninos podem retomar a infectividade apesar de clinicamente curados [1]. Apesar de a eutanásia ser sugerida para animais soropositivos para o agente, esta medida tem se mostrado ineficaz em reduzir o número de casos em regiões endêmicas [1].

Dessa forma, a doença tem se disseminado para regiões livres como a região Sul do país [2].

Portanto esse descreve o primeiro caso de LV autóctone em caninos da região urbana de Porto Alegre, alertando autoridades para que novas medidas de controle sejam tomadas a fim de prevenir um surto da doença em caninos e sua potencial transmissão zoonótica.

MANUFACTURERS

¹Dako Cytomation. Carpinteria, CA, USA.

²Sigma-Aldrich Corp. St. Louis, MO, USA.

Declaration of interest. The authors report no conflicts of interest. The authors alone are responsible for the content and writing of the paper.

REFERENCES

- 1 Chappuis F., Sundar S., Hailu A., Ghalib H., Rijal S., Peeling R.W., Alvar J. & Boelaert M. 2007. Visceral leishmaniasis: what are the needs for diagnosis, treatment and control? *Nature Reviews Microbiology*. 5: 873-882.
- 2 Da Silva A.S., França R.T., Richini-Pereira V.B., Langoni H., Monteiro S.G. & Lopes S.T.A. 2011. First autochthonous case of canine visceral leishmaniasis in the center of Rio Grande do Sul state, Brazil. *Acta Scientiae Veterinariae*. 39(2): 968.
- 3 De Jesus J.R., Araujo F.A.P., Spalding S. & Tiecher F. 2006. Avaliação sorológica de anticorpos para *Leishmania* spp. na população canina em região de foco de leishmaniose tegumentar americana na Lomba do Pinheiro, Porto Alegre, Rio Grande do Sul, Brasil. *Parasitología Latinoamericana*. 61: 121-125.
- 4 Figuera R.A. & Graça D.L. 2011. Sistema Hematopoiético. In: Santos R.L. & Alessi A.C. (Eds). *Patologia Veterinária*. São Paulo: Roca, pp.407-408.
- 5 Gardiner C.H., Fayer R., & Dubey J.P. 1998. *An Atlas of Protozoan Parasites in Animal Tissues*. Armed Forces Institute of Pathology. 2nd edn. Washington: American Registry of Pathology, 84p.
- 6 Krauspenhar C., Beck C., Sperotto V., Silva A.A., Bastos R. & Rodrigues L. 2007. Leishmaniose visceral em um canino de Cruz Alta, Rio Grande do Sul, Brasil. *Ciência Rural*. 37(3): 907-910.
- 7 Monteiro S.G., Stainki D.R., Dalmolin F., Braccini E.T., Pinto-Filho S.T.L., Gaira M.S., Mello F.P.S., Quaresma P.F. & Gontijo C.M.F. 2010. Detecção de *Leishmania infantum* em cão no município de Uruguaiana, RS: uma contribuição para a discussão das leishmanioses na região Sul do Brasil. *Veterinária e Zootecnia*. 17 (4): 497-501.
- 8 Razera F., Blanco L.F.O. & Bonamigo R.R. 2005. Leishmaniose tegumentar americana: primeiros casos autóctones notificados no Rio Grande Sul desde 2001 e revisão de literatura. *Revista AMRIGS*. 49(3): 165-170.
- 9 Souza G.D., Santos E. & Andrade-Filho J.D. 2009. The first report of the main vector of visceral leishmaniasis in America, *Lutzomyia longipalpis* (Lutz & Nevia) (Diptera: Psychodidae: Phlebotominae), in the state of Rio Grande do Sul, Brazil. *Memórias do Instituto Oswaldo Cruz*. 104(8): 1181-1182.
- 10 Valli V.E.O. 2007. Hematopoietic system. In: Maxie M.G. (Ed). *Jubb, Kennedy and Palmer's Pathology of Domestic Animals*. v.3 5th edn. Philadelphia: Elsevier, pp.107-324.

