



Ocorrência de baços acessórios em boto-cinza (*Sotalia guianensis*) - aspectos histológicos

Occurrence of accessory spleens in gray dolphin (*Sotalia guianensis*) - histological aspects

Vitor Luz Carvalho¹, Monica Regina Alves Motta¹, Diana Célia Sousa Nunes-Pinheiro¹,
Teresa Neuma Albuquerque Gomes Nogueira² & Claudio Cabral Campello¹

RESUMO

A presença de baços acessórios tem sido relatada em seres humanos e diversas espécies de animais. Nos cetáceos, o baço é um órgão de estrutura histológica similar ao de outros mamíferos, podendo estar acompanhado, em algumas espécies, por um ou mais baços acessórios. No presente trabalho, foram avaliadas amostras de baços acessórios provenientes de um boto-cinza, *Sotalia guianensis*, encalhado no litoral do Ceará. A análise histológica das lâminas revelou a presença de estruturas similares ao órgão principal, sendo observada, no entanto, hipoplasia linfocitária. Existem poucos estudos sobre os baços acessórios em cetáceos, tendo sido descritos na maioria das vezes como achados secundários de necropsias. Desta forma, a descrição da estrutura histológica de amostras obtidas desses órgãos pode contribuir para a elucidação da sua função em organismos animais.

Descritores: baços acessórios, cetáceos, estrutura histológica, *Sotalia guianensis*.

ABSTRACT

The presence of accessory spleens has been reported in humans and various species of animals. In cetaceans, the spleen is an organ of histological structure similar to that of other mammals, and may be accompanied, in some species, by one or more accessory spleens. In the present study, samples of accessory spleens from a gray dolphin (*Sotalia guianensis*), stranded on the coast of Ceará, were evaluated. The histological analysis of slides showed the presence of structures similar to the main organ. However, lymphocytarian hypoplasia was found. There are few studies on accessory spleens in cetaceans, and they have been described, most often, as secondary findings of autopsies. Thus, the description of the histological structure of samples obtained from these organs should contribute to the elucidation of their function in animal organisms.

Keywords: accessory spleen, cetaceans, histological structure, *Sotalia guianensis*.

INTRODUÇÃO

A existência de baços acessórios tem sido relatada nos seres humanos e em diversas espécies de animais [16]. Acredita-se que resultam de falhas na fusão de massas esplênicas durante o desenvolvimento embrionário ou de traumas intrauterinos ocorridos no curso da vida fetal [7,9], sendo frequentemente observados em associação com outras má-formações congênitas [16]. Podem ser múltiplos ou solitários, encontrados principalmente próximos ao órgão principal, no hilo esplênico, perto da cauda do pâncreas ou ao longo dos vasos esplênicos. Quando múltiplos, os baços acessórios ocorrem quase sempre juntos em uma mesma posição [1,15].

Existem poucos estudos sobre os baços acessórios em cetáceos, tendo sido descritos na maioria das vezes como achados secundários de necropsias. Desta forma, a descrição da estrutura histológica de amostras obtidas desses órgãos pode contribuir para a elucidação da sua função e importância em organismos animais.

O trabalho foi, portanto, realizado com o objetivo de relatar a ocorrência de baços acessórios em um espécime de boto-cinza, *Sotalia guianensis*, destacando as características histológicas do órgão.

MATERIAIS E MÉTODOS

O material utilizado foi obtido de um espécime de boto-cinza (*Sotalia guianensis* Gervais, 1853) macho, adulto, medindo 1,65 metros (sem a nadadeira caudal) encontrado morto na praia da Leste-Oeste, Município de Fortaleza, Estado do Ceará. O exame externo do animal revelou a presença de marcas de corda e rede, sugerindo captura acidental em aparelho de pesca.

O espécime foi necropsiado de acordo com a técnica estabelecida para cetáceos [6], mediante autorização formal da Organização Não Governamental Associação de Pesquisa e Preservação de Ecossistemas Aquáticos - AQUASIS [10].

Amostras foram coletadas, fixadas em formaldeído a 10%, desidratadas em série alcoólica de concentração crescente, diafanizadas em xileno, impregnadas e incluídas em parafina. Em seguida, foram feitos cortes em micrótomo com espessura de 5µm, os quais foram corados pelos métodos de Hematoxilina e Eosina (HE) e, para observação em microscópio ótico (Olympus CX31) e obtenção de fotomicrografias representativas (Olympus C50-60).

RESULTADOS

Os cortes histológicos obtidos a partir dos baços acessórios demonstraram que o material colhido apresentou condições satisfatórias de preservação, sem ocorrência de autólise capaz de comprometer a integridade da arquitetura do órgão. Em visualização panorâmica (Figura 1) foi observado que os baços acessórios encontravam-se envolvidos por cápsula de tecido conjuntivo denso irregular, vascularizado, com células adiposas ocasionais. Trabéculas de espessura e trajetória irregulares, originárias da cápsula, foram observadas subdividindo o órgão em compartimentos incompletos. A polpa vermelha se apresentou normalmente caracterizada, constituída de seios e cordões celulares. Já a polpa branca, apresentou hipoplasia de folículos linfóides. Embora tenha sido constatada a presença de pequenos folículos linfóides primários, não foram observados folículos secundários, com centros germinativos visíveis (Figura 2). Por outro lado, foi claramente demonstrada a população celular constituinte da bainha linfocitária periarterial, envolvendo inclusive as arteríolas peniciliares, ramificações terminais de arteríolas centrais da polpa branca (Figura 3). Não foram observadas alterações substanciais na zona marginal.

DISCUSSÃO

O boto-cinza (*Sotalia guianensis*) é uma espécie de cetáceo que habita a costa oeste do Oceano Atlântico, desde Santa Catarina, no sul do Brasil, até Honduras [4]. É uma espécie ainda pouco conhecida, cuja maioria dos dados biológicos foi coletada oportunisticamente ou os estudos desenvolvidos em áreas restritas [8]. A descrição da estrutura de órgãos colhidos de indivíduos dessa espécie pode contribuir para uma melhor compreensão de sua biologia.

O baço, em todas as espécies, é um órgão linfóide secundário que exerce papel de filtro para antígenos veiculados pelo sangue e de sítio preferencial de hemocaterese [14]. Nos cetáceos, está topograficamente relacionado ao trato gastrointestinal, encontrando-se suspenso por um ligamento na curva-tura maior da primeira câmara estomacal, no lado esquerdo do corpo [11]. É um órgão pequeno, firme, arredondado e de coloração escura [13], correspondendo a aproximadamente 0,02% do peso corporal [2]. O baço de golfinhos assemelha-se ao de outros mamíferos, apresentando uma cápsula espessa,

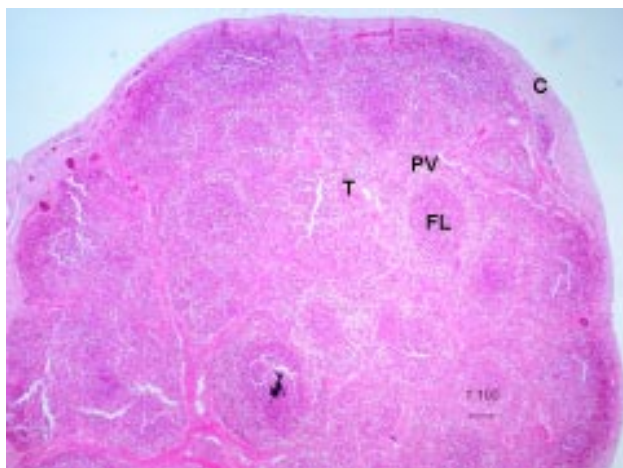


Figura 1. Visualização panorâmica do corte histológico de baço acessório de boto-cinza, mostrando estado satisfatório de integridade estrutural. C-cápsula, T-trabéculas, F-folículos linfóides na polpa branca, PV-polpa vermelha (HE, 40x).

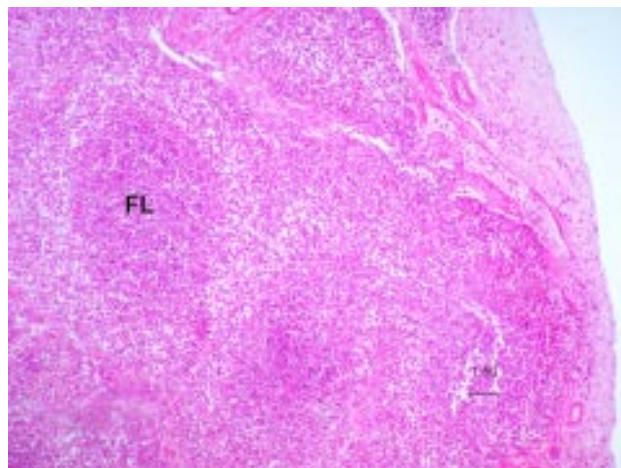


Figura 2. Baço acessório de boto-cinza com folículos linfóides primários (FL) na polpa branca (HE, 100x).

fibrosa externamente e muscular internamente, com as células musculares prolongando-se através das densas trabéculas, sendo o parênquima constituído pelas polpas branca e vermelha [3,11]. Pode estar acompanhado, em algumas espécies, por um ou mais baços acessórios [13].

A existência de baços acessórios tem sido relatada em diversas espécies de animais, sendo a sua localização, tamanho, número e formatos bastante variáveis [16]. Sua estrutura histológica é descrita como similar àquela de um baço normal, apresentando polpas vermelha e branca, com folículos linfóides primários e secundários contendo presença de centros germinativos visíveis e bainha linfóide periarteriolar [9]. Os folículos linfóides são reconhecidos como sítios preferenciais de células B, enquanto a bainha linfocitária periarteriolar constitui sítio preferencial de células T imunologicamente competentes virgens, ativadas e de memória [5].

A estrutura histológica dos baços acessórios descrita no presente trabalho assemelha-se àquela descrita para golfinhos das espécies *Stenella longirostris*, *S. attenuata* e *Delphinus delphis* [12]. A hipoplasia de células B observada nesse estudo é frequentemente encontrada em animais jovens [12], podendo indicar uma reduzida capacidade de resposta imune humoral, caracterizando imunodeficiência, fator de capaz de contribuir para a fragilização, ou mesmo a morte do indivíduo.

A presença de baços acessórios tem sido considerada tradicionalmente irrelevante, sendo removidos frequentemente em laparotomias exploratórias [9].

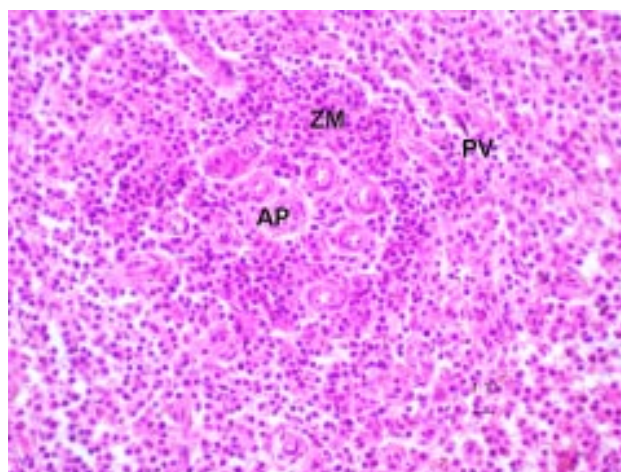


Figura 3. Baço acessório de boto-cinza apresentando arteríolas penicilares envolvidas pela bainha linfocitária periarterial da polpa branca. *AP-arteríolas penicilares, ZM-zona marginal e PV-polpa vermelha (HE, 400x).

No entanto, estudos realizados com hamsters chineses revelaram que essas estruturas podem desempenhar funções similares às do baço, participando da hematopoese, hemocaterese e resposta imune, humoral e celular [16]. Em casos de doenças hematológicas, como a púrpura trombocitopênica hemorrágica, é sabido que a presença de baços acessórios pode causar recorrência da doença após a esplenectomia, pois podem retomar parte das funções desempenhadas pelo baço removido [9].

CONCLUSÃO

Baços acessórios podem ser encontrados em boto-cinza (*Sotalia guianensis*). Os achados histopatológicos obtidos a partir da amostra colhida sugerem a ocorrência de hipoplasia das áreas preferenciais de

agregação de células B, o que pode ter contribuído para o comprometimento das defesas orgânicas e a fragilização do indivíduo, fatores capazes de favorecer a ocorrência de acidentes com redes de pesca, encalhe e óbito.

Agradecimentos. À Associação de Pesquisa e Preservação de Ecossistemas Aquáticos – AQUASIS – pelo material cedido. Ao Conselho Nacional de Desenvolvimento Científico e Tecnológico, CNPq, e à Fundação Cearense de Apoio ao Desenvolvimento Científico e Tecnológico, Funcap, pelo apoio financeiro concedido.

REFERÊNCIAS

- 1 **Behrs J.R. & Stephens D.H. 1980.** Enlarged Accessory Spleens: CT Appearance in Postsplenectomy Patients. *American Journal of Roentgenology*. 135: 483-486.
- 2 **Berta A. & Sumich J.L. 1999.** Marine mammals: Evolutionary biology. California: *Academic Press*, 494p.
- 3 **Cowan D.F. & Smith T.L. 1999.** Morphology of the lymphoid organs of the bottlenose dolphin, *Tursiops truncatus*. *Journal of Anatomy*. 194: 505-517.
- 4 **Cunha H.A., da Silva V.M.F., Lailson-Brito Jr. J., Santos M.C.O., Flores P.A.C., Martin A.R., Azevedo A.F., Fragoso A.B.L., Zanelatto R.C. & Solé-Cava A.M. 2005.** Riverine and marine ecotypes of *Sotalia* dolphins are different species. *Marine Biology*. 148: 449-457.
- 5 **Gartner L.P. & Hiatt J.L. 2003.** Tratado de histologia em cores. Rio de Janeiro: Guanabara-Koogan, 456p.
- 6 **Geraci J.R. & Lounsbury V.J. 2005.** *Marine Mammals Ashore: a field Guide for strandings*. 2nd edn. Baltimore: National Aquarium in Baltimore, 371 p.
- 7 **Goel A., Tiwari B., Ganguli P. & Sangal R. 2006.** Accessory Spleen in Pelvis Causing Lower Abdominal Pain: A Rare Case Report. *World Journal of Medical Sciences*. 1: 39.
- 8 **Instituto Brasileiro do Meio Ambiente e dos Recursos Naturais Renováveis (IBAMA). 2001.** Mamíferos aquáticos do Brasil: plano de ação, versão II. Brasília. (IBAMA). 102 p.
- 9 **Leemans R., Manson W., Snijder J.A.M. & Hauwthe T. 1999.** Immune response capacity after splenic autotransplantation. *Annals of Surgery*. 229: 279-285.
- 10 **Motta M.R.A. 2006.** Avaliação macroscópica e histopatológica de cetáceos encalhados no litoral do Ceará. 130 f. Fortaleza, CE. Dissertação (Mestrado em Ciências Veterinárias) – Programa de Pós-graduação em Ciências Veterinárias, Universidade Estadual do Ceará.
- 11 **Reynolds III J.E., Rommel S.A. & Bolen M.E. 2002.** Anatomical dissection: thorax and abdomen. In: Perrin W.F., Würsig B. & Thewissen H.G.M. (Eds). *Encyclopedia of marine mammals*. San Diego: Academic Press, p.21-30.
- 12 **Romano T., Abella K., Cowan D. & Curry B. 2002.** Investigation of the morphology and autonomic innervation of the lymphoid organs in the pantropical spotted, spinner, and common dolphins (*Stenella attenuata*, *Stenella longirostris* and *Delphinus delphis*) incidentally entangled and drowned in the tuna purse-seine fishery in the eastern tropical pacific. La Jolla. *Administrative report*. Southwest Fisheries Science Center, National Marine Fisheries Service, 25 p.
- 13 **Rommel S.A. & Lowenstine L.J. 2001.** Gross and microscopic anatomy. In: Dierauf L.A & Gulland F.M.D. (Eds). *CRC Handbook of marine mammal medicine*. 2nd edn. Boca Raton: CRC Press, p.129-158.
- 14 **Samuelson D.A. 2007.** Tratado de Histologia Veterinária. Rio de Janeiro: Elsevier, 527p.
- 15 **Subramanyam B.R., Balthazar E.J. & Horii S.C. 1984.** Sonography of the accessory spleen. *American Journal of Roentgenology*. 143: 47-49.
- 16 **Yoon Y., Shin J., Park C., Oh Y., Lee I., Lee, H.S. & Lee J. 2000.** Morphological structure of accessory spleen in Chinese hamsters. *The Journal of Veterinary Science*. 1: 73-75.