

JOSINALDO CESAR MARTINS JUNIOR

**HEMATOMA EPIDURAL ESPONTÂNEO: RELATO DE
CASO E REVISÃO DA LITERATURA**

**Trabalho apresentado à Universidade Federal
de Santa Catarina, como requisito para a
conclusão do Curso de Graduação em
Medicina.**

**Florianópolis
Universidade Federal de Santa Catarina
2007**

JOSINALDO CESAR MARTINS JUNIOR

**HEMATOMA EPIDURAL ESPONTÂNEO: RELATO DE
CASO E REVISÃO DA LITERATURA**

**Trabalho apresentado à Universidade Federal
de Santa Catarina, como requisito para a
conclusão do Curso de Graduação em
Medicina.**

Presidente do Colegiado: Prof. Dr. Maurício José Lopes Pereima

Professor Orientador: Prof. Dr. Marcelo Neves Linhares

Professor Co-orientador: Prof. Dr. Daniel dos Santos Souza

**Florianópolis
Universidade Federal de Santa Catarina
2007**

DEDICATÓRIA

À minha irmã, Náyada (28 de março de 1981 – 04 de dezembro de 2006), exemplo de amizade, alegria, perdão e companheirismo. Tua presença está na tua ausência que me acompanha.

Aos meus pais, Josinaldo e Silvia, por serem pais melhores do que eu jamais poderia desejar. Por todo amor, dedicação, paciência e por serem, para mim, um porto seguro, um exemplo de vida.

Aos meus avôs, Ari e Sebastião, homens de fé em um mundo melhor. (*in memoriam*)

Às minhas avós, Luzia e Maria Tereza, mulheres valorosas, exemplos de amor incondicional.

À minha tia e madrinha, Simone, por todo carinho, ajuda e compreensão que me concedes.

Aos meus verdadeiros amigos, companheiros de toda hora, que tanto me ajudaram nos momentos mais difíceis de minha vida.

AGRADECIMENTOS

Ao Dr. Daniel dos Santos Souza, exemplo de profissional a ser seguido, por todo empenho e dedicação para com seus alunos. Obrigado por todo incentivo e dedicação na realização desse trabalho.

Ao Dr. Marcelo Neves Linhares, por todo conhecimento passado durante as aulas e pelo pronto auxílio em resolver problemas burocráticos em relação a esse trabalho.

Ao Dr. Amaro Ximenes, por despertar em mim o interesse pela arte da cirurgia.

À todos aqueles que me ajudaram neste trabalho, sem os quais essa tarefa teria sido muito mais difícil.

RESUMO

Os hematomas epidurais são considerados lesões secundárias ao traumatismo cranioencefálico e em quase sua totalidade estão associados a fraturas do crânio. Quando não há história ou sinais de trauma recente e exames de imagem são negativos para fratura de crânio pode-se afirmar que se trata de um hematoma epidural espontâneo.

Essa entidade apresenta ocorrência extremamente rara e incidência incerta estando associada a patologias como infecções pericranianas, tumores primários ou metastáticos, anemia falciforme, coagulopatias, cirurgias cardíacas, malformações vasculares da dura-máter, hemodiálise, lúpus eritematoso sistêmico e alcoolismo crônico. Alguns autores consideram os hematomas ocorridos após a realização de *shunts* ventriculares, um procedimento neurocirúrgico, como sendo espontâneos devido à ausência de trauma. No entanto, nem todos os autores compartilham de tal opinião por considerarem esses sangramentos como decorrentes de um trauma iatrogênico.

Caso o sangramento não seja prontamente diagnosticado e tratado, pode sobrevir herniação cerebral, compressão do tronco cerebral e, finalmente, morte. O tratamento, cirúrgico ou conservador, deve ser adotado o mais rápido possível, pois cada hora perdida entre o início dos sintomas e o adequado manejo está associada a prognósticos progressivamente piores.

Neste trabalho é relatado um caso de um paciente do sexo masculino, de 45 anos, alcoolista crônico, que desenvolveu um hematoma epidural espontâneo. As alterações orgânicas provocadas pelo alcoolismo crônico como coagulopatias, atrofia cerebral e hipotensão são propostas como possíveis mecanismos no desenvolvimento dos hematomas epidurais espontâneos em pacientes alcoolistas.

ABSTRAC

Epidural hematomas are considered secondary injuries to the head trauma and in almost all of them are associated with skull fractures. When it does not have history or signals and imaging studies are negative for skull fracture can be affirmed that it is about a spontaneous epidural hematoma.

This entity presents extremely rare occurrence and uncertain incidence being associated to diseases like cranial neighborhood infections, primary tumors or metastases, sickle cell disease, coagulopathy, cardiac surgeries, vascular malformations of the dura mater, hemodialysis, systemic lupus erithematosus and chronic alcoholism. Some authors consider that epidural hematomas occurred as a result of ventricular shuts, a neurosurgical procedure, as being spontaneous due to trauma absence. However, nor all the authors share of such opinion for considering these bleedings as consequence of an iatrogenic trauma.

In case that the bleeding is not readily diagnosed and treated, cerebral herniation, compression of the brain stem and, finally, death can supervene. The treatment, surgical or conservative, must be adopted as fast as possible, therefore each lost hour between the beginning of the symptoms and the appropriate management is associated with gradually worse prognosis.

In this work a case of a 45-year-old chronic alcoholic man that developed a spontaneous epidural hematoma is described. The organic alterations provoked by chronic alcoholism as coagulopathies, brain atrophy and hypotension are proposals as possible mechanisms in the development of the spontaneous epidural hematomas in alcoholic patients.

LISTA DE QUADROS

QUADRO 1 – ESCALA DE COMA DE GLASGOW.....	6
QUADRO 2 – ETIOLOGIAS DOS HEMATOMAS EPIDURAS ESPONTÂNEOS..	10

LISTA DE FIGURAS

FIGURA 1 – TC REALIZADA NO HRSJ.....	20
---	-----------

LISTA DE ABREVIATURAS E SIGLAS

DVE	Derivação ventricular externa
GCS	Escala de Coma de Glasgow
HED	Hematoma epidural
HGCR	Hospital Governador Celso Ramos
HRSJ	Hospital Regional de São José
IPQ	Instituto de Psiquiatria
LES	Lúpus Eritematoso Sistêmico
PDF	Produtos de degradação da fibrina
PIC	Pressão intra-craniana
QT	Quimioterapia
RM	Ressonância Magnética
RX	Radiografia, Raio-X
SNC	Sistema nervoso central
TAP	Tempo de ativação da protrombina
TC	Tomografia Computadorizada
TTPa	Tempo de tromboplastina parcial ativada

SUMÁRIO

FALSA FOLHA DE ROSTO.....	i
FOLHA DE ROSTO.....	ii
DEDICATÓRIA.....	iii
AGRADECIMENTOS.....	iv
RESUMO.....	v
ABSTRACT.....	vi
LISTA DE QUADROS.....	vii
LISTA DE TABELAS.....	viii
LISTA DE ABREVIATURAS E SIGLAS.....	ix
SUMÁRIO.....	x
1. INTRODUÇÃO.....	1
2. OBJETIVO.....	3
3. REVISÃO DA LITERATURA.....	4
3.1 Etiologias e Frequência.....	4
3.2 Anatomia Relevante.....	4
3.3 Fisiopatologia.....	5
3.4 Manifestações Clínicas.....	6
3.5 Exames Complementares.....	7
3.6 Tratamento.....	8
3.7 Complicações e Prognóstico.....	9
3.8 Hematomas Epidurais Espontâneos.....	10
3.8.1 Infecções Pericranianas.....	11
3.8.2 Anemia Falciforme.....	11
3.8.3 Neoplasias no Sistema Nervoso Central.....	13
3.8.4 Coagulopatias.....	13
3.8.5 Hemodiálise.....	15
3.8.6 Cirurgia Cardíaca.....	15
3.8.7 Lúpus Eritematoso Sistêmico.....	16

3.8.8 Malformações Vasculares.....	16
3.8.9 Alcoolismo Crônico.....	16
3.8.10 Etiologia Indefinida.....	17
3.8.12 <i>Shunts</i>.....	17
4. RELATO DE CASO.....	20
5. DISCUSSÃO.....	23
REFERÊNCIAS BIBLIOGRÁFICAS.....	26
NORMAS ADOTADAS.....	32
APÊNDICES.....	33

1. INTRODUÇÃO

Os hematomas epidurais (HED) constituem-se em uma coleção de sangue entre o crânio e a camada externa das meninges, a dura-máter, e apresentam tipicamente uma forma biconvexa ou lenticular^{1, 2}. Historicamente, o sangramento proveniente da artéria meníngea média é considerado a principal fonte dos HED³.

São considerados lesões secundárias ao traumatismo cranioencefálico e em quase sua totalidade estão associados a fraturas cranianas^{2, 4-8}. Quando não há história ou sinais de traumatismo e exames complementares como radiografia e tomografia computadorizada são negativos para fratura de crânio ou cefalohematoma, pode-se afirmar que se trata de um hematoma epidural espontâneo, entidade de ocorrência extremamente rara e de incidência incerta^{5, 6, 9, 10}.

Os casos relatados de HED espontâneos foram decorrentes de infecções pericranianas, tumores primários ou metastáticos, anemia falciforme, coagulopatias, cirurgias cardíacas, malformações vasculares da dura-máter, hemodiálise e lúpus eritematoso sistêmico. Há também relatos na literatura de HED ocorridos após procedimentos neurocirúrgicos como *shunts* ventriculares que são considerados por alguns autores como sendo espontâneo devido à ausência de história de trauma, no entanto, outros autores não concordam em denominar tais casos como espontâneos¹¹. O presente relato de caso apresenta destaque especial, pois ocorreu devido a alcoolismo crônico, uma etiologia de HED espontâneo que possui apenas um relato anterior na literatura¹².

O crânio é um espaço indeformável que contem tecido cerebral, líquido, fluido extracelular e sangue. Esses tecidos são muito pouco compressíveis e, diante de um sangramento no compartimento intracraniano, inicialmente pequenos volumes podem ser acomodados pela saída de líquido e sangue da cavidade craniana. Entretanto, uma expansão contínua desse conteúdo pode levar ao aumento exagerado da pressão intracraniana (PIC)^{2, 13}.

O aumento exagerado da PIC produz classicamente queda do nível de consciência e coma, associados à midríase do mesmo lado do hematoma, hemiplegia contralateral e bradicardia. Pode ocorrer também a tríade de Cushing, que envolve hipertensão sistêmica, bradicardia e depressão respiratória¹⁴. Nos pacientes com HED espontâneo essas alterações devem ser consideradas em conjunto com a patologia de base causadora do sangramento.

O HED, quando não tratado através de cuidadosa observação clínica ou evacuação cirúrgica, pode resultar em herniação cerebral e compressão de tronco cerebral, levando ao infarto cerebral e, finalmente, à morte. Portanto, é de extrema importância a rápida identificação dessa patologia.

Dessa forma, apesar do hematoma epidural espontâneo ser uma complicação de ocorrência rara, é fundamental que essa hipótese seja considerada em pacientes com deterioração do *status* neurológico, mesmo após patologias relativamente triviais. O prognóstico dos hematomas epidurais está diretamente relacionado ao início dos sintomas neurológicos, tais como anormalidades das pupilas e/ou deterioração neurológica e a evacuação cirúrgica da lesão, ou manejo clínico rigoroso^{3, 13, 15}. Nesses pacientes, o tratamento deve ser realizado assim que possível, pois cada hora perdida está associada a prognósticos progressivamente piores³.

2. OBJETIVO

Relatar um caso de hematoma epidural espontâneo e realizar revisão da literatura.

3. REVISÃO DA LITERATURA

3.1 Etiologias e Frequência

Os hematomas epidurais são considerados lesões secundárias ao traumatismo cranioencefálico e localizam-se em 70 a 80% dos casos na região temporal ou têmporo-parietal^{2, 5}. Em 2 a 5% dos pacientes, os hematomas ocorrem bilateralmente e verifica-se um predomínio dessas hemorragias no lado esquerdo em relação ao direito³.

Sua incidência varia de 0,2 a 30% das hemorragias intracranianas dependendo da severidade do trauma e da literatura referenciada, e em 83 a 95% dos casos, há fratura do crânio associada^{2, 4-8}.

Os hematomas epidurais espontâneos secundários à *shunts* (ventriculografia, *shunt* ventriculocisternal, *shunt* ventrículo-atrial, *shunt* ventrículo-peritoneal, drenagem ventricular externa e craniotomia suboccipital) apresentam incidência entre 0,9 e 8,1% dos pacientes submetidos a tais procedimentos¹⁶. Já os secundários às demais patologias (infecções pericranianas, tumores primários ou metastáticos, anemia falciforme, coagulopatias, cirurgias cardíacas, malformações vasculares da dura-máter, hemodiálise, lúpus eritematoso sistêmico e alcoolismo), por ocorrerem apenas raramente, possuem incidência incerta^{5, 6, 9, 10}.

3.2 Anatomia Relevante

Abaixo da calota craniana encontram-se as meninges. A mais externa, em contato com o crânio, é a dura-máter, e a mais interna é a pia-máter, que repousa sobre o cérebro. A aracnóide situa-se entre essas duas meninges. A dura-máter é mais aderente às suturas, que conectam os vários ossos do crânio. As maiores suturas são a sutura coronal, a sagital e a lambdóide. Raramente esse tipo de hematoma se estende além das suturas¹⁴.

A artéria meníngea média, após sua saída da artéria carótida externa, entra na base do crânio através do forame espinhoso e, então, segue lateralmente no assoalho da fossa craniana média até alcançar a porção escamosa do osso temporal, onde se divide em tronco anterior e posterior, com ramificações distribuídas como um leque sobre a região lateral do crânio entre a dura-máter e a superfície interna da calota craniana. As ramificações chegam até a região frontal e occipital, onde se reduzem a pequenas dimensões. A artéria é acompanhada durante todo o trajeto pela veia meníngea média e por veias que drenam para o plexo pterigóideo⁴.

3.3 Fisiopatologia

Historicamente, o sangramento proveniente da artéria meníngea média é considerado a principal fonte dos HED³. Em pelo menos um terço dos casos, o sangramento pode ser proveniente de sangramento venoso ou ósseo devido a fraturas de crânio. Ocasionalmente, um hematoma epidural pode resultar de ruptura de seios venosos, particularmente na região parieto-occipital ou na fossa posterior⁶. Alguns estudos chegam a demonstrar que o sangramento arterial seria responsável por apenas 38% dos sangramentos na idade adulta e 18% na idade pediátrica³.

Durante o ato cirúrgico pode ser difícil para o cirurgião identificar a fonte exata do sangramento. O sangramento ativo normalmente pode ser verificado onde as fraturas cruzam os vasos meníngeos médios e, mesmo assim, pode ser difícil definir se a artéria, a veia, ou ambos os vasos foram rompidos. Algumas vezes observam-se apenas múltiplos pontos sangrantes na dura-máter⁴.

A força de adesão da dura-máter ao crânio desempenha um importante papel no desenvolvimento desses hematomas. A respeito da adesão da dura-máter, John Erichsen (1779) *apud* Gallagher e Browder⁴ disse “acredito que há pouca dúvida que o descolamento da dura-máter é o resultado do trauma craniano e o hematoma é consequência desse descolamento e não ocorreria caso o descolamento da dura-máter não tivesse ocorrido previamente.”. Essa importante observação clínica manteve-se esquecida até que Sir Charles Bell (1816) *apud* Gallagher e Browder⁴, utilizando cadáveres, demonstrou que quando o crânio é atingido por um instrumento, o impacto leva a dura-máter a se descolar do crânio diretamente abaixo do local de impacto.

A caixa craniana é um espaço indeformável que abriga estruturas pouco compressíveis como o tecido cerebral, o líquido e o sangue. Quando ocorre sangramento, inicialmente a pressão intracraniana (PIC) é mantida através do deslocamento de fluidos para fora do crânio, como o líquido e sangue intravascular. Quando o tamanho do hematoma ultrapassa essa capacidade de adaptação, pode ocorrer aumento exagerado da PIC.

A pressão intracraniana normal situa-se entre 0 e 10 mmHg e hipertensão intracraniana é definida como PIC > 20 mmHg que persiste por mais de 5 minutos. Isquemia cerebral leva a injúria neuronal e edema cerebral, o que aumenta ainda mais a PIC, progredindo para um dano neuronal irreversível. A pressão intracraniana elevada pode ainda levar a deslocamento e herniação do cérebro de áreas de alta pressão para áreas de pressão mais reduzida, podendo provocar compressão do tronco cerebral, descerebração e, finalmente, morte^{2,13}.

A fisiopatologia referente aos casos de hematoma epidural espontâneo serão expostas adiante nas respectivas subdivisões de cada causa dessa patologia.

3.4 Manifestações Clínicas

Na avaliação primária, o estado clínico do paciente é avaliado através da escala de coma de Glasgow (GCS). A escala de coma de Glasgow é um instrumento de avaliação e diagnóstico que serve para acompanhamento do estado neurológico dos pacientes e para uniformizar padrões clínicos mundiais sobre as vítimas.

A GCS é baseada na abertura dos olhos, na melhor resposta motora e melhor resposta verbal. É uma escala prática para se avaliar a evolução do nível de consciência do paciente, sendo mais utilizada no trauma. Cada resposta do paciente é relacionada a um número que, somados, irão refletir o status neurológico do paciente naquele momento.^{1,2}. (Quadro 1)

Quadro 1 Escala de coma de Glasgow

VARIÁVEIS		ESCORE
Abertura ocular	Espontânea	4
	À voz	3
	À dor	2
	Nenhuma	1
Melhor resposta verbal	Orientada	5
	Confusa	4
	Palavras inapropriadas	3
	Palavras incompreensivas	2
	Nenhuma	1
Melhor resposta motora	Obedece a comandos	6
	Localiza dor	5
	Movimento de retirada	4
	Flexão anormal	3
	Extensão anormal	2
	Nenhuma	1
TOTAL MÁXIMO		TOTAL MÍNIMO
15		3

FONTE: Marik, Varon e Trask¹

Classicamente, os pacientes apresentam-se com queda do nível de consciência e coma, especialmente após um intervalo lúcido, associados à midríase do mesmo lado do hematoma, hemiplegia contralateral e bradicardia. Quando a PIC atinge níveis elevados, pode aparecer a tríade de Cushing, que envolve hipertensão sistêmica, bradicardia e depressão respiratória¹⁴.

As alterações clínicas iniciam-se normalmente dentro de horas do início do sangramento, mas em alguns casos levam dias e até mesmo semanas para se desenvolverem⁴.

Caso não seja drenado, o crescimento do hematoma eventualmente produz descerebração e morte.

Dos pacientes com HED, 22 a 56% encontram-se comatosos no momento da admissão ou imediatamente antes da cirurgia, o intervalo lúcido ocorre em 20 a 50% dos pacientes, anormalidades pupilares são observadas em 18 a 44% dos casos e até 27% (3-27%) dos pacientes podem encontrar-se neurologicamente intactos. Convulsões são encontradas em 8% dos pacientes pediátricos³.

As manifestações clínicas específicas de cada etiologia de HED espontâneo serão abordadas adiante em seus respectivos subdivisões desse capítulo.

3.5 Exames Complementares

Hematócrito, eletrólitos e coagulograma são essenciais na avaliação de pacientes com HED, seja ele espontâneo ou traumático. O conhecimento prévio de coagulopatias é adequado caso se decida pelo tratamento cirúrgico. Se necessário, fatores de coagulação apropriados podem ser administrados no pré-operatório ou no intra-operatório.

Os exames de imagem constituem-se numa importante ferramenta para o diagnóstico das hemorragias intracranianas. Historicamente a radiografia (RX) foi muito utilizada na avaliação desses casos, no entanto, a taxa de achados positivos é baixa, apresentando sensibilidade na identificação de hemorragias intracranianas na ordem de 38%¹⁷. Quando a tomografia computadorizada (TC) é disponível, o RX de crânio contribui com pouca ou nenhuma informação na decisão terapêutica¹⁵.

A tomografia computadorizada tornou-se o exame de imagem de escolha na avaliação dos pacientes com suspeita de hematomas epidurais, pois permite não só o diagnóstico preciso das lesões primárias, como também fornece dados adicionais que afetam o prognóstico, tais como obliteração das cisternas basais, espessura e volume do hematoma^{1-3, 17}. Além disso, a TC é o exame que possui maior acurácia e sensibilidade para o diagnóstico dos hematomas epidurais.

Os achados dos HED nesse exame são característicos. O espaço ocupado pelo HED é limitado pela aderência da dura-máter à superfície interna da calota craniana, especialmente nas linhas de sutura, contribuindo para a aparência lenticular ou biconvexa. Hidrocefalia pode estar presente em pacientes com grande HED localizado na fossa posterior devido ao efeito de massa e obstrução do quarto ventrículo. O líquido geralmente não está misturado aos HED e, conseqüentemente, o hematoma é mais denso e homogêneo. A quantidade de hemoglobina no hematoma determina a quantidade de radiação absorvida. A densidade do hematoma

comparado ao parênquima cerebral altera-se com o tempo decorrido após o sangramento. A fase aguda é hiperdensa, o hematoma torna-se isodenso dentro de 2 a 4 semanas e, posteriormente torna-se hipodenso¹⁴.

Tal exame possui também algumas vantagens em relação à ressonância magnética (RM), como maior disponibilidade e maior rapidez na realização do exame, levando à maior praticidade em relação à RM, que tem seu uso limitado em pacientes entubados, clinicamente instáveis ou agitados^{2, 17}. Além disso, o sangramento agudo é isodenso à RM, o que torna esse exame pouco adequada na detecção de hematomas agudos¹⁴. No entanto, nos casos subagudos, a RM apresenta maior sensibilidade quando comparada à TC e deve ser realizada se possível quando a TC não oferece achados que expliquem os sinais e sintomas clínicos¹⁷.

3.6 Tratamento

O tratamento do HED depende de uma variedade de fatores. As complicações do HED ocorrem principalmente devido ao efeito de massa que causa deformidade estrutural, herniação cerebral e aumento da pressão intracraniana. As duas opções de tratamento para esses pacientes são a intervenção cirúrgica imediata e a abordagem conservadora por meio da observação clínica rigorosa com possível evacuação cirúrgica posteriormente¹⁴.

Não há estudos prospectivos disponíveis comparando o tratamento cirúrgico com o conservador. Alguns estudos comparam pacientes que foram tratados tanto cirurgicamente quanto não cirurgicamente e tentam identificar fatores que estariam associados a cada tipo de tratamento. Outros autores analisam séries de pacientes que foram tratados inicialmente de forma expectante e procuram identificar os fatores que levaram ao posterior tratamento cirúrgico^{3, 13, 15}.

O tratamento mais apropriado é geralmente a evacuação cirúrgica do hematoma^{2, 13}. A decisão de operar um paciente com hematoma epidural baseia-se na escala de coma de Glasgow (GCS), anormalidades pupilares, comorbidades, achados na TC, idade e, em decisões tardias, na pressão intracraniana. Deterioração neurológica progressiva também representa um importante fator na decisão do tratamento cirúrgico. HED com volumes superiores a 30 mililitros, com espessura maior que 15 mm e um desvio de linha média além de 5 mm, geralmente necessitam de evacuação cirúrgica, pois a maioria desses pacientes tende a apresentar queda do nível de consciência e/ou exibir sinais de laterização^{3, 14}. A localização também é um importante fator para a decisão do tratamento cirúrgico. Hematomas temporais tendem a levar à herniação cerebral e rápida deterioração neurológica. Os HED em fossa posterior, os quais estão frequentemente relacionados à interrupção dos seios venosos

laterais, frequentemente necessitam de evacuação cirúrgica imediata devido ao espaço limitado do compartimento infratentorial quando comparado ao supratentorial¹⁴.

Nem todos os casos de hematoma epidural necessitam de evacuação cirúrgica imediata¹⁴. Pacientes que não estão comatosos, sem déficits neurológicos focais, com HED de espessura menor que 15 mm, desvio de linha média menor que 5 mm e com volume de hematoma inferior a 30 mililitros podem ser tratados clinicamente, acompanhando-os com tomografias seriadas e avaliação neurológica rigorosa em centros neurocirúrgicos^{3, 13, 15}. O uso precoce da TC é importante para o acompanhamento pela possibilidade de detectar aumento do hematoma antes da deterioração clínica. Caso se observe rápido crescimento do HED, indica-se a evacuação cirúrgica¹⁴. Localização temporal dos hematomas está associada à falha no tratamento expectante e deve favorecer a indicação cirúrgica. A literatura apóia a teoria de que pacientes com GCS menor que 9 e/ou hematoma maior que 30 cm³ devam ser tratados cirurgicamente^{3, 13, 15}. Deve-se estar atento para o fato de que os hematomas epidurais tendem a se expandir em volume mais rapidamente do que os hematomas subdurais. Portanto, caso se opte pelo tratamento conservador, esses pacientes devem receber observação clínica rigorosa¹⁴.

Os pacientes normalmente são tratados em unidades de tratamento intensivo (UTI) e, dependendo da condição neurológica e dos achados nos exames de imagem, alguns pacientes necessitam de monitorização da pressão intracraniana¹⁴.

3.7 Complicações e Prognóstico

Muitas das complicações dos HED ocorrem quando a pressão exercida por eles resulta em significativo desvio cerebral. Quando o cérebro está sujeito à herniação subfalcina, as artérias cerebrais anteriores e posteriores podem ser ocluídas, resultando em infarto cerebral. Herniação do tronco cerebral pode causar hemorragias de Duret nessa estrutura, principalmente na ponte. Já a herniação transtentorial pode resultar em paralisia ipsilateral do terceiro par craniano, a qual frequentemente leva muitos meses para melhorar após a hipertensão intracraniana ser reduzida. A paralisia do terceiro par manifesta-se como ptose palpebral, midríase e inabilidade em mover o olho acometido na direção medial, superior e inferior¹⁴.

A mortalidade geral apresentada na maioria das séries de pacientes com HED situa-se entre 9,4 e 33%. O prognóstico está diretamente relacionado com o tempo entre o início dos sintomas neurológicos, tais como anormalidades das pupilas e/ou deterioração neurológica, e a evacuação cirúrgica da lesão^{3, 13, 15}. A escala de coma de Glasgow, o exame motor pré-

operatório e a reatividade pupilar estão significativamente associados ao prognóstico funcional dos pacientes com HED que sobrevivem¹⁴. Nesses pacientes, a evacuação cirúrgica deve ser realizada tão logo seja possível, pois cada hora perdida até a cirurgia está associada a prognósticos progressivamente piores³.

3.8 Hematomas Epidurais Espontâneos

Nas demais subdivisões desse capítulo serão apresentadas as principais características e particularidades de cada etiologia relacionada aos HED espontâneos. O quadro a seguir contém as etiologias associadas aos hematomas epidurais espontâneos, número de casos de cada etiologia bem como os autores principais e o ano em que foram relatados. Nessa tabela não foram incluídos os casos decorrentes de shunts ventriculares pois, como será discutido adiante, tal etiologia possui uma incidência determinada após esses procedimentos e seria impossível determinar a quantidade de casos ocorridos. (Quadro 2)

Quadro 2- Etiologias dos hematomas epidurais espontâneos

ETIOLOGIAS	CASOS	REFERÊNCIAS
Infecções Pericranianas	13	Schneider (1951) ¹⁸ , Novaes (1965) ¹⁹ , Kelly (1968) ²⁰ , Clein (1970) ²¹ , Rajput (1971) ²¹ , Sanchis (1975) ¹¹ , Marks (1982) ²² , Sekimoto (1985) ²³ , Ataya (1986) ²⁴ , Sakamoto (1997) ²⁵ , Hamamoto (1998) ⁵ , Papadopoulos (2001) ²⁶ , Griffiths (2002) ²⁷
Tumores (primários e metástases)	9	Kessler (1957) ²⁸ , Nakao, S. (1985) ²⁹ , Anegawa (1989) ¹⁰ , Nakao, N. (1992) ³⁰ , Nakagawa (1992) ³¹ , Yamashita (1997) ³² , Endo (1999) ³³ , Leung (1999) ³⁴ , Chen (2002) ³⁵
Anemia Falciforme	7	Mallouh (1987) ³⁶ , Karacostas (1991) ³⁷ , Resar (1996) ³⁸ , Cabon (1997) ³⁹ , Naran (2001) ⁴⁰ , Kalala Okito (2004) ⁹
Coagulopatias	7	Cooper (1979) ⁴¹ , Kuwayama (1985) ⁴² , Sekimoto (1985) ²³ , Grabel (1989) ⁴³ , Hamamoto (1998) ⁵ , Ng (2004) ⁶ , Shahlaie (2004) ⁴⁴
Cirurgia cardíaca	5	Hoffman (1973) ⁴⁵ , Humphreys (1975) ⁴⁶ , Song, X. L. (1984) ⁴⁷ , Anegawa (1999) ⁴⁸ , Ahmad (2005) ⁴⁹
Hemodiálise	2	Sulowicz (2000) ⁵⁰ , Shimokawa (2003) ⁵¹
Malformações vasculares da dura-máter	2	Sanchis (1975) ¹¹ , Hasegawa (1983) ⁵²
Lúpus eritematoso sistêmico	1	Ishige (1985) ⁵³
Alcoolismo	1	Greiner, F. (2005) ¹²
Desconhecida	3	Gerber (1992) ⁵⁴ , Dufour H (2001) ⁵⁵ , Ng (2004) ⁶
TOTAL	50	

3.8.1 Infecções Pericranianas

Dos 50 casos descritos^{5, 6, 9-11, 18-27, 31-40, 43-45, 48-54, 56-60} de HED espontâneo, as doenças infecciosas são os agentes etiológicos mais comuns. Há 13 casos de etiologia infecciosa relatados,^{5, 11, 18-27, 37, 59} sendo que o primeiro caso de HED espontâneo descrito em literatura, publicado por Schneider e Hegarty, W. M. (1951)¹⁸, foi relacionado a um quadro de otite média e celulite orbital.

Dois mecanismos são propostos para explicar a formação do HED nos processos infecciosos^{5, 10, 25, 26, 48, 55}. No primeiro, o processo infeccioso se estenderia para a superfície externa da dura-máter causando enfraquecimento da parede dos vasos epidurais (vasculite), levando-os a ruptura e acúmulo de sangue. Este mecanismo é justificado por evidências radiológicas, operatórias e histológicas, que demonstraram contigüidade do processo infeccioso às estruturas ósseas^{5, 11, 20, 59}. Essa hipótese pode ser aplicada ao caso relatado por Hamamoto et al.⁵, pois embora não tenha sido observada contigüidade entre os seios paranasais e o espaço epidural, o exame anatomopatológico deixou claro que houve extensão da infecção para a superfície externa da dura-máter e o autor acredita que talvez tenha sido através do osso etmóide que a infecção tenha se propagado.

Papadopoulos, Dyer e Hardwidge²⁶ cogitam que até mesmo o processo inflamatório decorrente da infecção se estenderia para além dos seios até os vasos da dura-máter, causando inflamação e enfraquecimento desses vasos. Os autores justificam essa hipótese pelo achado de uma coleção de neutrófilos no hematoma de seu paciente, apesar de não se ter encontrado pus ou anormalidades ósseas durante a cirurgia e a cultura do material colhido ter sido negativa.

No segundo mecanismo proposto, um progressivo descolamento da dura-máter da superfície óssea interna, em conseqüência ao acúmulo excessivo de exsudato ou ar da área infectada, levaria à lesão vascular, proporcionando o desenvolvimento do HED^{5, 19, 26}.

3.8.2 Anemia Falciforme

Na anemia falciforme, os pacientes sofrem de anemia hemolítica crônica, suscetibilidade aumentada a infecções, crises vaso-oclusivas dolorosas e também de complicações neurológicas, que estão presentes em 6 a 34% dos casos⁹. Lesões cerebrais de origem isquêmica respondem por 75% das manifestações neurológicas e os outros 25% são de origem hemorrágica, principalmente hematomas intracerebrais e subdurais⁹. O HED é uma complicação rara e possui apenas 7 casos descritos na literatura^{9, 36-40}. Os quais estão tipicamente associados a infartos ósseos do crânio⁶.

O infarto ósseo é uma importante causa de morbidade nos pacientes com anemia falciforme³⁸. Geralmente acometem ossos longos, corpos vertebrais e costelas; no entanto, há alguns relatos de infarto acometendo os ossos da calota craniana, da órbita e da face^{9, 38, 40}. Os infartos de ossos do crânio se manifestam mais comumente através de induração, dor óssea, calor local e febre, o que causa dificuldade em diferenciá-los dos casos de osteomielite ou de infecção de tecidos moles³⁸.

Embora o mecanismo de formação dos HED espontâneos relacionados à anemia falciforme ainda não possa ser precisamente determinado, Resar, Oliva e Casella³⁸ postulam que provavelmente os HED estão relacionados a infartos ósseos, pois esses levariam a uma elevação do periósteo e subsequente sangramento e efusão dentro do espaço epidural.

A maioria dos autores^{9, 38, 40} afirma que os exames de imagem apresentam um papel crucial no diagnóstico e decisão terapêutica nesses pacientes. Resar, Oliva e Casella³⁸ defendem a utilidade da cintilografia óssea nesses casos e afirma que esse exame possibilitou o delineamento das lesões ósseas do crânio antes mesmo que qualquer anormalidade fosse aparente ao exame físico. Disserta também sobre a utilidade da RM, pois por meio dessa, foi possível identificar os hematomas epidurais que não foram claramente definidos pelas outras modalidades de exames de imagem.

Naran e Fontana⁴⁰ afirmam que a TC é útil na diferenciação de celulite pré-septal da celulite orbital ou abscesso subperiostal. Já a RM mostrou-se um exame extremamente útil na avaliação dos detalhes morfológicos do conteúdo orbital e estruturas ósseas adjacentes, possibilitando avaliar edema de medula óssea e hemorragia. Esses autores escreveram que a RM provou ser superior à TC e ainda pôde diferenciar coleções hemorrágicas de não hemorrágicas.

Kalala Okito, Van Damme e Calliauw⁹ acreditam que os exames de imagem ajudam a estabelecer o diagnóstico, sendo que a radiografia de crânio não se mostra útil de início quando não há história de trauma, mas pode servir de ponto de partida para o acompanhamento. Os exames de imagem, especialmente a combinação deles, são úteis e sensíveis para se distinguir infarto ósseo de osteomielite, o que é de vital importância, visto que os infartos são auto-limitados e podem requerer apenas tratamento de suporte, e a infecção deve ser tratada agressivamente com antibióticos e, eventualmente, cirurgia^{9, 40}.

Para Kalala Okito e cols.⁹, nas condições de trabalho da medicina no terceiro mundo, onde a RM e até mesmo TC não são disponíveis com facilidade, é impossível de se chegar rapidamente a um diagnóstico correto de infarto ósseo. Portanto, eles consideram sensato

que, nas condições do terceiro mundo, tratem-se todos esses casos com antibioticoterapia desde o início.

3.8.3 Neoplasias no Sistema Nervoso Central

Os casos de hematomas intracranianos causados por neoplasias no SNC são reconhecidos e amplamente publicados, apresentando incidência reportada em torno de 5% dos casos de hemorragias intracranianas^{10, 31, 34}. A localização do sangramento geralmente é intraparenquimatosa, subdural ou intratumoral e raramente epidural^{31, 34}. As neoplasias implicadas como causas de HED espontâneo incluem hemangioma cavernoso²⁸, histiocitose de células de Langerhans³⁵, sarcoma de Ewing³² e metástases cranianas decorrentes de carcinoma hepatocelular^{29-31, 33}, de carcinoma ovariano¹⁰ e de histiocitoma fibroso maligno³⁴.

Considerando-se as metástases no SNC, a dura-máter é uma localização comum sendo que o câncer de mama responde por 51% dos casos¹⁰. As metástases para dura-máter originadas de carcinomas de órgãos pélvicos femininos respondem por apenas 3,4% de todas as metástases durais, as provenientes de carcinoma hepatocelular representam apenas 1,2%. Entretanto, dos seis casos de HED espontâneo secundário às metástases, quatro foram causados por metástases de carcinoma hepatocelular^{29-31, 33}, um por carcinoma ovariano¹⁰ e um por histiocitoma fibroso maligno³⁴.

Uma característica histológica comum dos tumores entre os casos publicados é a presença de muitos vasos sanguíneos com paredes finas^{31, 48}. Esse achado sugere que a hemorragia pode se iniciar de um vaso tumoral delgado e enfraquecido promovendo o destacamento da dura-máter da tábua óssea interna do crânio, resultando em rápido acúmulo de sangue no espaço epidural⁴⁸. Outro mecanismo proposto para a formação dos HED secundários às neoplasias foi exposto por Leung, Yip e Fan³⁴, no relato de um caso no qual se observou erosão direta da artéria meníngea média pelo tumor. Já no caso relatado por Nakao, Kubo e Moriwaki³⁰, a hemorragia teria sido decorrente de um enfraquecimento da vasculatura do tecido peritumoral.

3.8.4 Coagulopatias

As coagulopatias, congênicas ou adquiridas, tais como as decorrentes de deficiência de vitamina K⁴¹, hipofibrinogenemia⁵⁸, trombocitopenia²³, terapia anticoagulante⁴³, insuficiência renal crônica^{5, 44} e insuficiência hepática crônica⁶ têm sido implicadas em alguns casos de HED espontâneo, apresentando sete casos^{5, 6, 23, 41, 43, 44, 58} relatados na literatura.

O primeiro caso de tal etiologia foi apresentado por Cooper e Lynch⁴¹ em 1979 e tratava-se de um bebê com deficiência de vitamina K. Durante o período neonatal, bebês em aleitamento materno exclusivo apresentam um risco aumentado de desordens hemorrágicas associadas à deficiência de vitamina K. Outros fatores relacionados a desordens hemorrágicas por deficiência de vitamina K são o uso de antibióticos e a diarreia prolongada⁴¹. Os autores⁴¹ relatam o caso de um bebê de 6 semanas em aleitamento materno exclusivo que não recebeu vitamina K após o nascimento e desenvolveu um grande hematoma epidural occipital esquerdo, que foi drenado cirurgicamente. Cooper e Lynch⁴¹ acreditam que os eventos ocorridos com o bebê teriam sido prevenidos pela administração de vitamina K após o nascimento.

O caso decorrente de hipofibrinogenemia⁴² ocorreu em uma jovem de 21 anos com história de sangramento menstrual prolongado que durava de 10 dias a 2 semanas, admitida em estado comatoso. Laboratorialmente foi encontrado tempo de protrombina aumentado, tempo de tromboplastina parcial ativada muito aumentado, e hipofibrinogenemia com valor de 114 mg/dl de um valor de referência normal de 200 a 400 mg/dl. Foram administrados 5 gramas de fibrinogênio e 300 mililitros de plasma fresco e durante a cirurgia não se observaram anormalidades na dura-máter. Assim, a origem do sangramento não pode ser identificada. Afibrinogenemia e hipofibrinogenemia parecem ser transmitidas por um padrão dominante. Os locais mais usuais de sangramento incluem cordão umbilical no momento do parto, locais de trauma, articulações e cavidade oral⁴². A frequência de hemorragia intracraniana ocorre em torno de 7,3% a 13% em tais pacientes. A concentração de fibrinogênio suficiente para prevenir tais hemorragias é considerada de 50 a 100 mg/dl, porém há relatos de sangramento com concentrações acima de 100 mg/dl⁴².

O caso relatado por Sekimoto e cols.²³ refere-se a um paciente de 31 anos com história de gastrectomia subtotal devido a um câncer de estômago que desenvolveu HED espontâneo. Os autores atribuem a etiologia à trombocitopenia e à diátese hemorrágica, decorrentes da quimioterapia (QT), como responsáveis pelo HED. Apesar da evacuação cirúrgica do hematoma, o paciente morreu cinco dias após, devido ao edema cerebral severo.

A literatura nos mostra que, durante grandes cirurgias abdominais, cardíacas, ginecológicas, urológicas e de tumores cerebrais, há ativação do sistema fibrinolítico⁵. Isso foi evidenciado num dos casos relatados por Hamamoto et al.⁵, em que se encontrou moderado aumento nos produtos de degradação do fibrinogênio e fibrina (PDF). Esse fator também pode estar associado aos casos de pacientes com insuficiência renal crônica, como no caso relatado por Shahlaie e cols.⁴⁴, que apresentam disfunção plaquetária urêmica. Alterações na expressão

das glicoproteínas GPIb e GPIIb-IIIa foram demonstradas na insuficiência renal crônica. Pacientes com uréia elevada apresentam diminuição da agregação plaquetária, decorrente da redução da capacidade de ligação dos receptores de GPIIb-IIIa, o que pode ser decorrente dos fragmentos de fibrinogênio endógenos encontrados no sangue urêmico, os quais se ligariam aos receptores, diminuindo sua participação na coagulação sanguínea⁴⁴.

O caso de HED associado à insuficiência hepática crônica, relatado por Ng, Yeo e Seow⁶, tratava-se de um paciente de 52 anos que, exceto pela insuficiência hepática crônica, não apresentava outras comorbidades. As investigações laboratoriais revelaram coagulopatia que foi atribuída à doença hepática crônica. Durante a cirurgia foi observado sangramento pelo seio sagital, nenhuma fratura foi encontrada e o paciente obteve recuperação completa.

3.8.5 Hemodiálise

Hemodiálise tem sido associada a hematoma epidural espontâneo; entretanto, a maioria dos casos apresenta localização espinal⁴⁴. Nos dois casos^{50, 51} encontrados de HED espontâneos intracranianos submetidos à terapia de hemodiálise, além dos mecanismos propostos anteriormente quando há insuficiência renal crônica concomitante, dois importantes aspectos dessa terapia poderiam estar implicados em tais hemorragias⁴⁴. Grandes doses de heparina são administradas durante a hemodiálise, comprometendo transitoriamente a hemostasia^{6, 44, 50, 51}, o que pode aumentar as chances de sangramento em um paciente previamente sem riscos de sangramento⁴⁴. Observa-se também que durante a hemodiálise a pressão intracraniana eleva-se transitoriamente e reduz-se rapidamente, podendo levar à lesão vascular e sangramento^{6, 44, 51}. Kurokawa et al. *apud* Shahlaie e cols.⁴⁴ estudaram tal mecanismo através da monitorização da PIC e do líquido em um paciente durante a hemodiálise. Eles observaram aumento da pressão osmótica do líquido e redução da pressão osmótica sanguínea durante o tratamento, resultando em retenção de água no cérebro. Esse achado levaria à elevação e flutuação da PIC de 20-30 mmHg após 23-31 minutos de hemodiálise. Eles concluíram que essas alterações na PIC poderiam levar à lesão vascular e, levando-se em conta a anticoagulação, resultariam em sangramento.

3.8.6 Cirurgia Cardíaca

Complicações cerebrovasculares da cirurgia cardíaca manifestam-se numa variedade de formas. Após a cirurgia o paciente pode não retomar a consciência, apresentar estupor prolongado ou apresentar déficits neurológicos de lateralização. Em outros casos o paciente pode recuperar-se da anestesia e apresentar deterioração neurológica horas ou dias depois.

Uma variedade de mecanismos tem sido sugerida para explicar o desenvolvimento das complicações neurológicas. A explicação mais aceita atualmente é a embolia cerebral pela passagem de ar, trombos, partículas micóticas ou outras partículas pela árvore arterial cerebral⁴⁶.

Entretanto, os pacientes devem ser investigados no intuito de afastar qualquer possibilidade de hematomas intracranianos⁴⁹. As causas dos hematomas podem ser tanto heparinização durante a cirurgia quanto hipotensão durante o período de parada cardíaca, ou a combinação de ambas⁴⁹. A última pode ser responsável por retração cerebral, com conseqüente tração e ruptura das veias ponte da dura-máter⁴⁸. Até o momento, há 5 casos relatados de HED espontâneo decorrentes de cirurgias cardíacas⁴⁵⁻⁴⁹.

3.8.7 Lúpus Eritematoso Sistêmico

Lúpus eritematoso sistêmico (LES) frequentemente está associado a distúrbios neuropsiquiátricos e, entre essas, têm sido relatados alguns casos de hemorragia intracraniana. Há, no entanto, apenas um caso associado com hematoma epidural. Ishige e cols.⁵³, que relataram o caso, acreditam que uma degeneração dos vasos da dura-máter pelo LES tenha causado o sangramento.

3.8.8 Malformações Vasculares

As malformações vasculares da dura-máter são lesões raras e a ocorrência de HED secundário a elas é pouco freqüente, pois raramente ocasionam sangramento e, quando ocorre, é para os espaços subdural e subaracnóide⁵. Sanchis, Orozco e Cabanes¹¹ relataram o caso de um HED espontâneo decorrente de um aneurisma de artéria meníngea média associado a um pequeno angioma parietal dural. O outro caso foi descrito por Hasegawa, Bitoh, Fujiwara e Ohtsuki⁵², e também foi decorrente de um aneurisma de artéria meníngea média.

3.8.9 Alcoolismo Crônico

Greiner, Quindlen e Rothrock¹² relataram um caso de HED espontâneo associado ao alcoolismo crônico em uma mulher de 44 anos. Durante a cirurgia observou-se sangramento de origem venosa, no entanto nenhum mecanismo foi proposto para a formação desse hematoma relacionado ao alcoolismo. Os autores acrescentam que exames de imagem do cérebro são necessários para todo paciente com queixas de cefaléia incomum após traumatismo craniano e em todo paciente alcoolista, mesmo na ausência de história de trauma.

3.8.10 Etiologia Indefinida

De todos os casos descritos, há 3 casos^{6, 54, 55} em que a causa do sangramento continua indefinida. Gerber, Neil-Dwyer e Kennedy⁵⁴ relataram um caso de hematoma epidural espontâneo resultando em neuropatia óptica isquêmica posterior como consequência de herniação tentorial. A causa continuou indefinida e não havia evidências de malformações arteriovenosas, sepsis ou coagulopatia.

No caso apresentado por Dufour e cols.⁵⁵ a ausência de desordens de coagulação e de infecções pericranianas levou os autores a cogitarem que o sangramento poderia ter ocorrido devido a uma malformação vascular dural ou extradural. Entretanto, como nenhuma alteração foi observada nos exames de neuroimagem e durante a cirurgia, a causa do sangramento manteve-se incerta. Ng, Yeo e Seow⁶ realizaram vários exames hematológicos e de imagens; no entanto, nenhuma causa pôde ser identificada no caso relatado por eles.

3.8.12 *Shunts*

Em vista da definição do hematoma epidural espontâneo ser todo sangramento desse tipo, na ausência de história ou sinais e sintomas de trauma, vários autores têm denominado hematomas epidurais ocorridos após a realização de *shunts* (ventriculografia, *shunt* ventriculocisternal, *shunt* ventrículo-atrinal, *shunt* ventrículo-peritoneal, drenagem ventricular externa e craniotomia suboccipital) para o tratamento de hidrocefalias como sendo espontâneos. Todavia, deve-se ressaltar que nem todos autores concordam com essa classificação. Sanchis, Orozco e Cabanes¹¹ afirmam que os HED ocorridos após procedimentos de drenagem ventricular, de operações em tumores da fossa posterior ou de qualquer procedimento neurocirúrgico não podem ser considerados espontâneos, pois seriam decorrentes de um trauma iatrogênico.

A quantidade de casos ocorridos é incerta, pois como já foi afirmado por Haft, Liss e Mount⁶¹ em 1958, essa incomum complicação aparentemente não é rara. Os autores relataram dois casos e em sua revisão já haviam encontrado três casos anteriormente relatados. Além disso, em uma reunião da sociedade americana de neurocirurgia, outros seis neurocirurgiões afirmaram que já haviam presenciado complicações semelhantes na época. Frera⁶² afirmou que essa complicação, de certa forma, não seria tão excepcional quanto se imaginava e enfatizou a importância prática de seu conhecimento para a prevenção e o reconhecimento adequados.

A incidência de HED ocorridos após *shunts* foi relatada por alguns estudos, ocorrendo entre 0,9 a 8,1% dos pacientes submetidos a tais procedimentos¹⁶. Essa complicação é mais

comum em adultos jovens com idades entre 10 15 anos do que em crianças, a despeito do maior número de hidrocefalias tratadas cirurgicamente no grupo de menor idade^{61, 63}.

O mecanismo proposto por Schorstein (1942) *apud* Sengupta e Hankinson⁶³ e aceito até hoje pela maioria dos autores sugere que uma redução brusca e acentuada da PIC ou rápida drenagem de líquido levaria a retração cerebral. Ao perder o suporte do cérebro, a dura-máter contrai-se pela sua própria elasticidade e separa-se do crânio, levando à tração e rompimento dos vasos entre essa e a calota craniana^{16, 61}. Até aquele momento todos os casos relatados se tratavam de hematomas localizados na região frontal, longe do sítio cirúrgico, e a melhor explicação que se chegou foi que, baseado nas observações de Luys (1901) *apud* Haft, Liss e Mount⁶¹, a dura-máter é menos aderente na região frontal estando, portanto, mais facilmente sujeita ao destacamento da calota craniana durante esses procedimentos. Haft, Liss e Mount⁶¹ acreditam também que a posição elevada da cabeceira na mesa operatória poderia ser um fator promotor do destacamento da dura-máter, pois o cérebro sofreria maior ação da gravidade durante a redução de pressão intracraniana.

A maioria dos pacientes desenvolve sintomas durante ou imediatamente após a cirurgia. Entretanto, alguns casos podem ocorrer mais tardiamente, havendo casos relatados em que o hematoma foi observado meses após o procedimento cirúrgico⁶⁴. Os pacientes com pressão intracraniana muito elevada ou com atrofia cerebral devido à presença prolongada de hidrocefalia apresentam risco elevado de desenvolverem tal complicação. O prognóstico dos pacientes que desenvolvem HED após serem submetidos a shunts não é favorável visto que o colapso cortical favorece a rápida expansão do hematoma⁶⁵.

Fujimoto e cols.⁵⁶ observaram que a maioria dos casos encontrados em sua revisão ocorreu antes da década de 70. A incidência dessa complicação tem diminuído possivelmente devido ao desenvolvimento dos sistemas das válvulas utilizadas nos shunts e também da melhor compreensão da fisiopatologia da hidrocefalia⁵⁶. Vários autores sugerem que se implantem sistemas de válvula de alta pressão, fechamento transitório das válvulas, infusão do sistema ventricular com fluidos isotônicos, aplicação de drenagem subdural por sucção por curto período de tempo como formas de prevenção do surgimento do HED^{56, 65-67}.

Sengupta e Hankinson⁶³ publicaram em 1972 três casos e, em sua revisão, encontraram outros 19 casos. De todos os casos relatados até tal data, mais da metade dos pacientes faleceram devido ao HED. Na maioria dos casos, os hematomas ocorreram na metade anterior da cavidade craniana, sem ligação direta com o sítio cirúrgico. O único caso em que se identificou o local de sangramento foi relatado por Weiss (1964), nos outros casos não se pôde definir a fonte da hemorragia.

No caso relatado por Gulliksen e Haase⁶⁴, o paciente, 24 horas após a cirurgia, foi liberado para levantar-se e em seguida tornou-se sonolento e desenvolveu hemiparesia. A angiografia de carótida direita demonstrou um grande hematoma epidural frontal. Diante disso, os autores acreditam que a redução brusca da PIC ocorrida quando o paciente levantou-se teria causado o sangramento.

4. RELATO DE CASO

Paciente 45 anos, masculino, branco, com história de etilismo crônico, foi encontrado dia 30/07/2006 as 14h00min deitado inconsciente no sofá de casa. O último contato com familiares havia ocorrido há cinco horas. Foi levado primeiramente ao Instituto de psiquiatria (IPQ) e, então, encaminhado ao Hospital Regional de São José (HRSJ). À admissão no HRSJ, encontrava-se com 5 pontos na escala de coma de Glasgow. Foi realizada tomografia computadorizada de crânio que mostrou hematoma epidural (HED) fronto-têmporo-parietal esquerdo com 35 mm de espessura, hérnia subfalcina esquerda (DS > 10 mm) e hérnia temporal anterior esquerda descendente (Figura 1). Diante desse quadro o paciente foi encaminhado para o serviço de neurocirurgia do Hospital Governador Celso Ramos (HGCR).

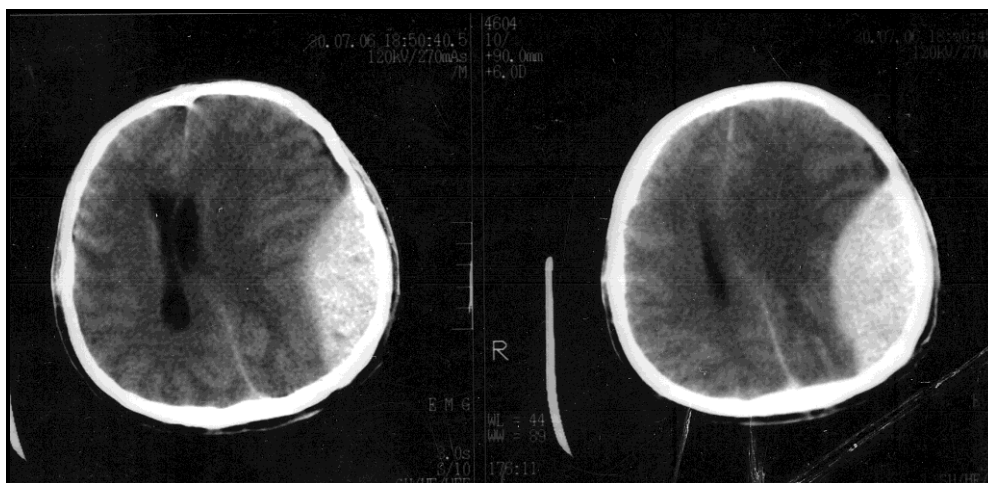


Figura 1 - TC realizada no HRSJ

O paciente deu entrada no HGCR às 20h30min, 6 horas e 30 minutos após ter sido encontrado inconsciente pelos familiares. Ao ser avaliado, encontrava-se em escala de coma de Glasgow 3, anisocórico com pupila esquerda maior que a direita, apresentando reflexo fotomotor débil e não havia resposta aos estímulos dolorosos. Ao exame físico minucioso não foi encontrado qualquer sinal de traumatismo craniano, tais como lacerações de pele, edema de couro cabeludo ou hematomas subgaleais.

O paciente foi então levado ao centro cirúrgico para evacuação do hematoma em caráter emergencial. Conforme técnica cirúrgica realizou-se craniotomia fronto temporal esquerda e após a retirada do *flap* ósseo pôde-se observar o hematoma. A seguir, foi feita a drenagem do extenso hematoma epidural fronto-têmporo-parietal esquerdo, podendo-se então

observar que o sangramento era proveniente da artéria meníngea média. Após a adequada hemostasia dos vasos sangrantes foi feito suturas que ligavam a dura-máter às bordas ósseas da craniotomia. O *flap* ósseo foi então repostado e suturado ao seu sítio.

Durante o procedimento cirúrgico a pressão arterial do paciente reduziu para 100 X 55 mmHg e após administração de volume retornou a um nível adequado. Seguiu-se a realização de derivação ventricular externa (DVE) para monitoração da pressão intracraniana (PIC). Após a cirurgia, o paciente foi encaminhado à UTI, onde apresentava PA 90 X 60 mmHg, mantinha midríase à esquerda, reflexo fotomotor débil e 3 pontos na GCS.

Dentre os exames de laboratório realizados durante a internação destacam-se os eletrólitos, exames de função hepática, uréia, creatinina e gasometria que não apresentavam alterações significativas. Os demais exames como tempo de ativação de protrombina (TAP), Tempo de tromboplastina parcial ativada (TTPa), e hemograma estão listados no quadro a seguir. (Quadro 3)

Quadro 3 - Exames Laboratoriais

DATA	EXAME	RESULTADO	VALORES NORMAIS DE REFERÊNCIA
30/07/06	TAP	RNI	0,8 – 1,2
		1,25	
03/08/06		0,89	
30/07/06	TTPa	Relação D/N	<1,26
		0,88	
03/08/06		1,00	
30/07/06	Hematócrito (Ht)	%	41 – 53
		34,4	
02/08/06		34,5	
30/07/06	Hemoglobina (Hb)	g/dl	13,5 – 17,5
		11,2	
02/08/06		11,5	
30/07/06	Plaquetas, Contagem	mm ³	150.000 – 450.000
		203.000	
02/08/06		168.000	

Com o objetivo de se observar a evolução, realizou-se nova TC no terceiro dia de internação que mostrava vestígio de HED esquerdo laminar, mínima hérnia subfalcina anterior esquerda e cisternas basais livres.

No segundo dia de internação foi interrompida a sedação e o paciente passou a apresentar melhora da GCS, recebendo pontuação de 6 e, ao final do dia, 8 pontos. No sexto dia de internação o paciente foi transferido para a unidade de terapia semi-intensiva apresentando-se na ocasião com GCS de 10 pontos. No sétimo dia de internação o paciente evoluiu para 15 pontos na GCS, mas se mantinha sonolento.

Já no oitavo dia o paciente apresentava-se relativamente lúcido, orientado e contactuante quando estimulado. O paciente recebeu alta no vigésimo quarto dia de internação, estava lúcido, orientado, contactuante e deambulando. Desde o momento em que o paciente recobrou a consciência até a alta hospitalar e mesmo durante as consultas ambulatoriais pós-alta hospitalar, ele consistentemente negou qualquer história de traumatismo craniano no dia em que foi encontrado inconsciente e nos meses anteriores ao ocorrido.

5. DISCUSSÃO

Historicamente, os hematomas epidurais têm sido considerados lesões secundárias ao traumatismo craniano, estando associado na maioria das vezes à fratura de crânio. No entanto, há alguns relatos na literatura em que tais hemorragias ocorrem na ausência de trauma. Esses casos são denominados hematomas epidurais espontâneos e estão associados a diversas causas, dentre as quais as infecções pericranianas, a anemia falciforme, os tumores no SNC e as coagulopatias têm sido responsabilizadas pela maioria dos casos descritos. O alcoolismo crônico é um reconhecido fator relacionado ao HED espontâneo, no entanto, no presente trabalho, foi encontrado apenas um relato na literatura relacionado a essa etiologia^{12, 14}.

Nesse trabalho, descreve-se um caso de hematoma epidural espontâneo secundário ao alcoolismo crônico cujos fatores como idade, investigação diagnóstica e tratamento estão de acordo com o outro caso de HED espontâneo relatado anteriormente por Greiner, Quindlen e Rothrock em 2005¹². A severidade do estado de consciência ao atendimento, a localização do hematoma, o tempo entre aparecimento dos primeiros sintomas e a deterioração clínica diferem do caso relatado anteriormente na literatura. Há também dificuldade em comparar os casos, pois o único caso relatado anteriormente foi apresentado de maneira sucinta, sem detalhamento quanto aos aspectos clínicos, laboratoriais e de evolução clínica e, além disso, não foram discutidos nem propostos mecanismos para o desenvolvimento do HED.

As já conhecidas, através do amplo material científico existente, alterações que o alcoolismo produz nos mecanismos de hemostasia podem ter tido um papel importante no desenvolvimento do hematoma epidural apresentado nesse trabalho. Em alcoolistas não cirróticos, o efeito primário do etanol ocorre nas plaquetas. Durante a ingestão de álcool observam-se tanto alterações quantitativas quanto qualitativas das plaquetas.

A trombocitopenia relacionada ao álcool parece ser decorrente de uma combinação de fatores, como um aumento da destruição plaquetária, levando a um menor tempo de vida das plaquetas, e trombopoese ineficaz, que resulta em redução da produção plaquetária efetiva. As anormalidades qualitativas também são múltiplas e incluem diminuição da agregação plaquetária e da atividade pró-coagulante⁶⁸⁻⁷².

Essas alterações causam prolongamento do tempo de sangramento e levam esses pacientes ao risco aumentado de sofrerem complicações hemorrágicas, dentre elas os hematomas subaracnóides^{70, 72-75}. Esse risco aumentado foi demonstrado por Feigen et al.⁷³

em estudos longitudinais e caso-controle. Analogamente aos casos de HED secundário à anemia falciforme, nos quais se espera que as hemorragias intracranianas ocorram no espaço subdural ou intracranianamente, nos secundários ao alcoolismo, apesar de se esperar que os sangramentos intracranianos ocorram no espaço subdural, tais eventos poderiam ocorrer também no espaço epidural, como no caso desse trabalho.

Tais efeitos podem ser explicados por alguns estudos que demonstraram diminuição máxima do nível de tromboxane B2 sérico (um metabólito estável do agente pró-agregante tromboxane A2) no momento em que há máxima concentração de etanol no sangue^{69, 74, 76, 77}. Outros estudos mostram que as mudanças na composição dos fosfolípidios plaquetários, causadas pelo consumo de álcool, podem contribuir para as alterações na reatividade plaquetária⁷⁸.

Para obter evidências da desregulação da hemostasia provocada pelo etanol, Hillbom e cols.⁷⁹ compararam os efeitos da ingestão aguda e crônica do álcool na reatividade plaquetária. Os autores observaram que o efeito do álcool sobre as plaquetas perdura pelo tempo em que o etanol está presente no sangue. As diversas alterações relatadas são prontamente corrigidas com a parada da ingestão de álcool^{69, 76, 79}. No entanto, devido à cronicidade do estado clínico desses pacientes, a duração das alterações pode apresentar-se prolongada ou até mesmo permanente em alguns casos.⁷²

Mikhailidis e cols.⁷⁰ avaliaram a função plaquetária de pacientes alcoolistas no momento da admissão hospitalar. Na admissão as plaquetas desses pacientes apresentavam-se significativamente menos responsivas (porcentagem de agregação plaquetária e de liberação de tromboxane A2) do que as plaquetas de pacientes saudáveis. Inicialmente, a contagem plaquetária tende a ser baixa e o tempo de sangramento prolongado. No entanto, a agregação plaquetária e a liberação de tromboxane A2 estavam diminuídas mesmo nos pacientes com contagem plaquetária normal à admissão. Isso pode se aplicar ao caso relatado nesse trabalho, pois apesar de não haver diminuição importante da contagem plaquetária na internação, o TAP encontrava-se discretamente aumentado.

Outra alteração relatada na literatura que poderia favorecer o desenvolvimento dos hematomas epidurais espontâneos em pacientes alcoolistas seria a redução do volume cerebral observada nesses pacientes. Ding et al. *apud* Harper⁸⁰ demonstraram que quanto mais álcool é consumido maior serão os espaços do cérebro preenchidos pelo líquido, isto é, o espaço pericerebral. Esse achado juntamente com as observações de redução de volume cerebral à TC e RM feitas por Pfefferbaum (1988, 1992) *apud* Harper⁸¹ está em concordância com

estudos neuropatológicos que mostraram um aumento desses espaços em alcoolistas moderados.

As modificações neuropatológicas causadas pelo álcool, revisadas por Harper⁸² em 1998, demonstram que há redução da massa cerebral de alcoolistas quando comparada ao grupo controle e, há uma correlação da atrofia com a quantidade de álcool ingerido durante a vida desses pacientes⁸¹. Os mecanismos que levam à perda de massa cerebral permanecem indefinidos, mas provavelmente envolvem alterações tanto na mielinização quanto na integridade dos axônios.

Driesen e Elies⁶⁵ afirmaram que nos casos de hidrocefalia de longa data ocorreria atrofia do córtex cerebral e, assim, risco de ruptura das veias ponte, como foi observado em um de seus casos relatados. De forma análoga, talvez esse mesmo mecanismo possa ter contribuído para o desenvolvimento de tais hemorragias em pacientes alcoolistas crônicos, visto que eles podem apresentar algum grau de atrofia cortical.

Também pode ser considerado um dos mecanismos propostos por Hoffman e Mustard⁴⁵ para a formação dos hematomas epidurais pós-cirurgia cardíaca. Os autores acreditam que o estado de hipotensão durante a cirurgia pode levar à redução do volume cerebral com conseqüente tração das veias de drenagem. Visto que em altas concentrações o etanol pode causar disfunções autonômicas como hipotermia e hipotensão, talvez esse possa ser outro fator presente nos caso de HED decorrentes de alcoolismo crônico⁸³.

Apesar de nesse trabalho se considerar que a combinação das alterações causadas pelo etilismo, como os distúrbios da coagulação, a redução do volume cerebral e a hipotensão possa estar envolvida na formação do hematoma epidural no caso apresentado, os reais mecanismos que levaram ao desenvolvimento de tal complicação permanecem desconhecidos. Assim, a medida que mais casos forem relatados, espera-se chegar a algumas conclusões sobre os mecanismos causadores dessas complicações, tornando dessa forma possível uma melhor identificação e tratamento dos pacientes acometidos, bem como a prevenção daqueles em risco de desenvolver hematomas epidurais espontâneos. Ressalta-se que é de suma importância ter em mente tal diagnóstico em pacientes alcoolistas com quadro clínico de alteração do nível de consciência e, principalmente, sinais neurológicos de laterização.

REFERÊNCIAS BIBLIOGRÁFICAS

- 1 Marik PE, Varon J, Trask T. Management of head trauma. *Chest*. 2002 Aug;122(2):699-711.
- 2 Gottesman RF, Komotar R, Hillis AE. Neurologic aspects of traumatic brain injury. *International review of psychiatry (Abingdon, England)*. 2003 Nov;15(4):302-9.
- 3 Bullock MR, Chesnut R, Ghajar J, Gordon D, Hartl R, Newell DW, et al. Surgical management of acute epidural hematomas. *Neurosurgery*. 2006 Mar;58(3 Suppl):S7-15; discussion Si-iv.
- 4 Gallagher JP, Browder EJ. Extradural hematoma. Experience with 167 patients. *Journal of neurosurgery*. 1968 Jul;29(1):1-12.
- 5 Hamamoto O, Nakano H, Guerreiro NE, Bizzacchi JM, Dantas Filho VP, Carelli EF, et al. Spontaneous epidural hematoma. Report of two cases. *Arq Neuropsiquiatr*. 1998;56(3A):453-6.
- 6 Ng WH, Yeo TT, Seow WT. Non-traumatic spontaneous acute epidural haematoma - report of two cases and review of the literature. *J Clin Neurosci*. 2004;11(7):791-4.
- 7 Marik PE, Varon J, Trask T. Management of head trauma. *Chest*. 2002;122(2):699-711.
- 8 Masson F, Thicoipe M, Aye P, Mokni T, Senjean P, Schmitt V, et al. Epidemiology of severe brain injuries: a prospective population-based study. *J Trauma*. 2001;51(3):481-9.
- 9 Kalala Okito JP, Van Damme O, Calliauw L. Are spontaneous epidural haematoma in sickle cell disease a rare complication? A report of two new cases. *Acta Neurochir (Wien)*. 2004;146(4):407-10; discussion 10. Epub 2004 Feb 16.
- 10 Anegawa S, Hirohata S, Tokutomi T, Kuramoto S. Spontaneous epidural hematoma secondary to dural metastasis from an ovarian carcinoma--case report. *Neurol Med Chir (Tokyo)*. 1989;29(9):854-6.
- 11 Sanchis JF, Orozco M, Cabanes J. Spontaneous extradural haematomas. *J Neurol Neurosurg Psychiatry*. 1975;38(6):577-80.
- 12 Greiner F, Quindlen E, Rothrock J. The alcoholic woman with a headache and unsteady gait. *Headache*. 2005 Oct;45(9):1255.
- 13 Hans-Georg I, Philipp ML. Management of Traumatic Brain Injury. *European Journal of Trauma*. 2005;V31(4):331-43.
- 14 Ullman JS. Epidural Hemorrhage. *emedicine* May 19, 2006 [cited 2007 January 05]; Available from: <http://www.emedicine.com/MED/topic2898.htm>

- 15 Imhof H-G, Lenzlinger PM. Management of Traumatic Brain Injury. *European Journal of Trauma*. 2005;31(4):331-43.
- 16 Fukamachi A, Koizumi H, Nagaseki Y, Nukui H. Postoperative extradural hematomas: computed tomographic survey of 1105 intracranial operations. *Neurosurgery*. 1986;19(4):589-93.
- 17 Benham J, Chavda SV. Head trauma. *Trauma*. 2004;6:101-10.
- 18 Schneider RC, Hegarty WM. Extradural hemorrhage as a complication of otological and rhinological infections. *Ann Otol Rhinol Laryngol*. 1951;60(1):197-206.
- 19 Novaes V, Gorbitz C. Extradural hematoma complicating middle-ear infection. Report of a case. *J Neurosurg*. 1965;23(3):352-3.
- 20 Kelly DL, Jr., Smith JM. Epidural hematoma secondary to frontal sinusitis. Case report. *J Neurosurg*. 1968;28(1):67-9.
- 21 Rajput AJ, Rozdilsky B. Extradural hematoma following frontal sinusitis. Report of a case and review of the literature. *Arch Otolaryngol*. 1971;94(1):83-6.
- 22 Marks SM, Shaw MD. Spontaneous intracranial extradural hematoma. Case report. *J Neurosurg*. 1982;57(5):708-9.
- 23 Sekimoto T, Nakagawa Y, Ueda S, Hirakawa K, Fukuma S, Taketomo S. Spontaneous epidural hematoma--report of two cases. *No Shinkei Geka*. 1985;13(11):1253-7.
- 24 Ataya NL. Extradural haematoma secondary to chronic sinusitis: a case report. *J Laryngol Otol*. 1986;100(8):951-3.
- 25 Sakamoto T, Harimoto K, Inoue S, Konishi A. Extradural hematoma following maxillary sinusitis. Case illustration. *J Neurosurg*. 1997;87(1):132.
- 26 Papadopoulos MC, Dyer A, Hardwidge C. Spontaneous extradural haematoma with sinusitis. *J R Soc Med*. 2001;94(11):588-9.
- 27 Griffiths SJ, Jatavallabhula NS, Mitchell RD. Spontaneous extradural haematoma associated with craniofacial infections: case report and review of the literature. *Br J Neurosurg*. 2002;16(2):188-91.
- 28 Kessler LA, Lubic LG, Koskoff YD. Epidural hemorrhage secondary to cavernous hemangioma of the petrous portion of the temporal bone. *Journal of neurosurgery*. 1957 May;14(3):329-31.
- 29 Nakao S, Sato S, Fukumitsu T, Ogata M, Shirane H. [Cranial metastasis of hepatocellular carcinoma. Report of three cases]. *Neurologia medico-chirurgica*. 1985 Mar;25(3):229-34.
- 30 Nakao N, Kubo K, Moriwaki H. Cranial metastasis of hepatocellular carcinoma associated with chronic epidural hematoma--case report. *Neurologia medico-chirurgica*. 1992 Feb;32(2):100-3.

- 31 Nakagawa Y, Yoshino E, Suzuki K, Tatebe A, Andachi H. Spontaneous epidural hematoma from a hepatocellular carcinoma metastasis to the skull--case report. *Neurol Med Chir (Tokyo)*. 1992;32(5):300-2.
- 32 Yamashita Y, Kumabe T, Kobayashi T, Abiko H, Seki H, Yoshimoto T. Ewing's sarcoma at the occipital bone presenting as acute epidural hematoma: a case report. *No Shinkei Geka*. 1997;25(6):567-71.
- 33 Endo M, Hamano M, Watanabe K, Wakai S. Combined chronic subdural and acute epidural hematoma secondary to metastatic hepatocellular cancer: case report. *No Shinkei Geka*. 1999;27(4):331-4.
- 34 Leung G, Yip P, Fan YW. Spontaneous epidural haematoma associated with radiation-induced malignant fibrous histiocytoma. *J R Coll Surg Edinb*. 1999;44(6):404-6.
- 35 Chen HC, Shen WC, Chou DY, Chiang IP. Langerhans cell histiocytosis of the skull complicated with an epidural hematoma. *AJNR Am J Neuroradiol*. 2002;23(3):493-5.
- 36 Mallouh AA, Young M, Hamdan J, Salamah MM. Proptosis, skull infarction, and retro-orbital and epidural hematomas in a child with sickle cell disease. *Clin Pediatr (Phila)*. 1987;26(10):536-8.
- 37 Karacostas D, Artemis N, Papadopoulou M, Christakis J. Case report: epidural and bilateral retroorbital hematomas complicating sickle cell anemia. *Am J Med Sci*. 1991;302(2):107-9.
- 38 Resar LM, Oliva MM, Casella JF. Skull infarction and epidural hematomas in a patient with sickle cell anemia. *J Pediatr Hematol Oncol*. 1996;18(4):413-5.
- 39 Cabon I, Hladky JP, Lambilliotte A, Cotten A, Dhellemmes P. Uncommon etiology of extradural hematoma. *Neurochirurgie*. 1997;43(3):173-6.
- 40 Naran AD, Fontana L. Sickle cell disease with orbital infarction and epidural hematoma. *Pediatr Radiol*. 2001;31(4):257-9.
- 41 Cooper NA, Lynch MA. Delayed haemorrhagic disease of the newborn with extradural haematoma. *Br Med J*. 1979;1(6157):164-5.
- 42 Kuwayama N, Sugita K, Sonobe M, Takahashi S. Spontaneous bilateral extradural hematomas: a case report. *J Neurosurg*. 1985;62(1):139-41.
- 43 Grabel JC, Sacher M, Rothman AS. Bilateral extradural hematomas in a thrombocytopenic infant receiving anticoagulants: case report. *Neurosurgery*. 1989;25(5):828-30.
- 44 Shahlaie K, Fox A, Butani L, Boggan JE. Spontaneous epidural hemorrhage in chronic renal failure. A case report and review. *Pediatr Nephrol*. 2004;19(10):1168-72. Epub 2004 Aug 5.
- 45 Hoffman HJ, Mustard WT. Spontaneous intracranial extradural hematoma occurring during open-heart surgery. *Can J Surg*. 1973;16(2):130-1.

- 46 Humphreys RP, Hoffman HJ, Mustard WT, Trusler GA. Cerebral hemorrhage following heart surgery. *Journal of neurosurgery*. 1975 Dec;43(6):671-5.
- 47 Song XL, Wang C, Yang XD, Zhang C. Diabetes insipidus caused by epidural hematoma as a complication of extracorporeal circulation. *International journal of cardiology*. 1984 Feb;5(2):219-21.
- 48 Anegawa S, Hayashi T, Furukawa Y, Nagashima T, Kumate M. Spontaneous epidural hematoma after open heart surgery: case report. *No Shinkei Geka*. 1999;27(11):1023-6.
- 49 Ahmad FU, Pandey P, Mahapatra AK. Spontaneous posterior fossa extradural hematoma--a rare complication following cardiac surgery. *Pediatr Neurosurg*. 2005;41(1):49-51.
- 50 Sulowicz W, Krasniak A, Goscinski I, Cichonski J, Moskala M, Chmiel G, et al. Long-term good results of surgical treatment for spontaneous epi- and subdural hematoma in a female patient on maintenance hemodialysis. *Przegl Lek*. 2000;57(12):764-5.
- 51 Shimokawa S, Hayashi T, Anegawa S, Nakashima S, Tsutsumi K, Nakagawa S, et al. Spontaneous epidural hematoma in a patient undergoing hemodialysis: a case report. *No To Shinkei*. 2003;55(2):163-6.
- 52 Hasegawa H, Bitoh S, Fujiwara M, Ohtsuki H. Spontaneous intracranial extradural hematoma. *Neurol Med Chir (Tokyo)*. 1983;23(12):968-71.
- 53 Ishige N, Sunami K, Sato A, Watanabe O, Sakurada M, Ishihara K. A case of systemic lupus erythematosus associated with spontaneous bilateral epidural hematomas. *No Shinkei Geka*. 1985;13(3):345-9.
- 54 Gerber CJ, Neil-Dwyer G, Kennedy P. Posterior ischaemic optic neuropathy after a spontaneous extradural haematoma. *J Neurol Neurosurg Psychiatry*. 1992;55(7):630.
- 55 Dufour H, Metellus P, Manera L, Fuentes S, Do L, Grisoli F. Spontaneous vertex extradural hematoma: considerations about causes. Case report and review of the literature. *Journal of neurosurgery*. 2001 Apr;94(4):633-6.
- 56 Fujimoto Y, Aguiar PH, Carneiro JD, Martins RS, Ciquini O, Jr., de Andrade AF, et al. Spontaneous epidural hematoma following a shunt in an infant with congenital factor X deficiency. Case report and literature review. *Neurosurg Rev*. 1999;22(4):226-9.
- 57 Leys D, Viader F, Rivrain Y, Masson M, Cambier J. Spontaneous epidural hematoma in panarteritis nodosa. *Rev Neurol (Paris)*. 1984;140(6-7):438-40.
- 58 Kuwayama N, Sugita K, Sonobe M, Takahashi S. Spontaneous bilateral extradural hematomas: a case report. *No Shinkei Geka*. 1984;12(13):1535-8.
- 59 Clein LJ. Extradural hematoma associated with middle-ear infection. *Can Med Assoc J*. 1970;102(11):1183-4.
- 60 Del Vivo RE, Armenise B. Spontaneous acute epidural hematoma following ventricular decompression during hydrocephaly. *Minerva Neurochir*. 1961;5:43-8.

- 61 Haft H, Liss H, Mount LA. Massive epidural hemorrhage as a complication of ventricular drainage. *Journal of neurosurgery*. 1960 Jan;17:49-54.
- 62 Frera C. Supratentorial extradural haematomas secondary to ventricular decompression. *Acta neurochirurgica*. 1969 Apr 28;20(1):31-5.
- 63 Sengupta RP, Hankinson J. Extradural haemorrhage--a hazard of ventricular drainage. *Journal of neurology, neurosurgery, and psychiatry*. 1972 Jun;35(3):297-303.
- 64 Gulliksen G, Haase J. Epidural haematoma following a shunt revision. *Acta neurochirurgica*. 1977;36(1-2):107-9.
- 65 Driesen W, Elies W. Epidural and subdural haematomas as a complication of internal drainage of cerebrospinal fluid in hydrocephalus. *Acta neurochirurgica*. 1974;30(1-2):85-93.
- 66 Iplikcioglu AC, Bayar MA, Kokes F, Yildiz B, Gokcek C, Buharali Z. A fluid level in an acute extradural haematoma. *Neuroradiology*. 1994;36(1):31-2.
- 67 Mathuriya SN, Kak VK, Banerjee AK. Ossified epidural haematoma. Report of two cases. *Clinical neurology and neurosurgery*. 1989;91(3):269-72.
- 68 Rand ML, Neiman J, Jakowec DM, Packham MA. Effects of alcohol withdrawal on responses of platelets from alcoholics--a study using platelet-rich plasma from blood anticoagulated with D-phenylalanyl-L-prolyl-L-arginyl chloromethyl ketone (FPRCH₂Cl). *Thrombosis and haemostasis*. 1990 Apr 12;63(2):178-82.
- 69 Neiman J. Effects of ethanol on platelet thromboxane formation after ethanol withdrawal in chronic alcoholics: an in vitro study. *Research in experimental medicine*. 1988;188(3):175-81.
- 70 Mikhailidis DP, Jenkins WJ, Barradas MA, Jeremy JY, Dandona P. Platelet function defects in chronic alcoholism. *British medical journal (Clinical research ed)*. 1986 Sep 20;293(6549):715-8.
- 71 Neiman J, Hillbom M, Jones AW, Benthin G, Lowbeer C, Sippel H. Effects of a small dose of ethanol and calcium carbimide-induced acetaldehyde intoxication on human platelet aggregation, associated thromboxane formation and urinary excretion of 2,3-dinor-6-keto prostaglandin F1 alpha. *Journal of toxicology*. 1987;25(3):185-98.
- 72 Cowan DH. Effect of alcoholism on hemostasis. *Seminars in hematology*. 1980 Apr;17(2):137-47.
- 73 Feigin VL, Rinkel GJ, Lawes CM, Algra A, Bennett DA, van Gijn J, et al. Risk factors for subarachnoid hemorrhage: an updated systematic review of epidemiological studies. *Stroke; a journal of cerebral circulation*. 2005 Dec;36(12):2773-80.
- 74 Kangasaho M, Hillbom M, Kaste M, Vapaatalo H. Effects of ethanol intoxication and hangover on plasma levels of thromboxane B₂ and 6-keto-prostaglandin F1 alpha and on thromboxane B₂ formation by platelets in man. *Thrombosis and haemostasis*. 1982 Oct 29;48(2):232-4.

- 75 Neiman J, Rand ML, Jakowec DM, Packham MA. Platelet responses to platelet-activating factor are inhibited in alcoholics undergoing alcohol withdrawal. *Thrombosis research*. 1989 Nov 1;56(3):399-405.
- 76 Hillbom M, Muuronen A, Lowbeer C, Anggard E, Beving H, Kangasaho M. Platelet thromboxane formation and bleeding time is influenced by ethanol withdrawal but not by cigarette smoking. *Thrombosis and haemostasis*. 1985 Jun 24;53(3):419-22.
- 77 Kontula K, Viinikka L, Ylikorkala O, Ylikahri R. Effect of acute ethanol intake on thromboxane and prostacyclin in human. *Life sciences*. 1982 Jul 19;31(3):261-4.
- 78 Neiman J, Curstedt T, Cronholm T. Composition of platelet phosphatidylinositol and phosphatidylcholine after ethanol withdrawal. *Thrombosis research*. 1987 Apr 15;46(2):295-301.
- 79 Hillbom M, Kangasaho M, Lowbeer C, Kaste M, Muuronen A, Numminen H. Effects of ethanol on platelet function. *Alcohol (Fayetteville, NY)*. 1985 May-Jun;2(3):429-32.
- 80 Harper C. The neurotoxicity of alcohol. *Human & experimental toxicology*. 2007 Mar;26(3):251-7.
- 81 Harper C, Dixon G, Sheedy D, Garrick T. Neuropathological alterations in alcoholic brains. Studies arising from the New South Wales Tissue Resource Centre. *Progress in neuro-psychopharmacology & biological psychiatry*. 2003 Sep;27(6):951-61.
- 82 Harper C. The neuropathology of alcohol-specific brain damage, or does alcohol damage the brain? *Journal of neuropathology and experimental neurology*. 1998 Feb;57(2):101-10.
- 83 Eglund AG. Toxicity, Alcohols. *eMedicine* 2007 January 4 [cited; Available from: <http://www.emedicine.com/EMERG/topic19.htm>

NORMAS ADOTADAS

Este trabalho foi realizado seguindo a normatização para trabalhos de conclusão do Curso de Graduação em Medicina, aprovada em reunião do Colegiado do Curso de Graduação em Medicina da Universidade Federal de Santa Catarina, em 27 de novembro de 2005.

APÊNDICES

I. Parecer do Comitê de Ética em Pesquisa (CEP)

Esse projeto de pesquisa foi aprovado (protocolo N° 2007/0002) pelo Comitê de Ética em Pesquisa (CEP) do Hospital Governador Celso Ramos (HGCR).

FICHA DE AVALIAÇÃO

A avaliação dos trabalhos de conclusão do Curso de Graduação em Medicina obedecerá os seguintes critérios:

1º. Análise quanto à forma (O TCC deve ser elaborado pelas Normas do Colegiado do Curso de Graduação em Medicina da Universidade Federal de Santa Catarina);

2º. Quanto ao conteúdo;

3º. Apresentação oral;

4º. Material didático utilizado na apresentação;

5º. Tempo de apresentação:

- 15 minutos para o aluno;
- 05 minutos para cada membro da Banca;
- 05 minutos para réplica

DEPARTAMENTO DE: _____

ALUNO: _____

PROFESSOR: _____

NOTA

1. FORMA

2. CONTEÚDO

3. APRESENTAÇÃO ORAL

4. MATERIAL DIDÁTICO UTILIZADO

MÉDIA: _____ (_____)

Assinatura: _____