

Tratamento Cirúrgico em Transmigração de Canino Inferior Impactado – relato de caso

Surgical Treatment of Impacted Lower Canine Transmigration – case report

George Táccio de Miranda Candeiro¹, Rodrygo Nunes Tavares²

Abstract

The occurrence of impacted lower canine is not uncommon in daily clinical dental practice. Thus, several treatment modalities are proposed, with the main objective of trying to reposition the tooth to the dental arch and stabilize the occlusion, promoting an aesthetic and functional harmony. However, the orthodontic traction of teeth when present in the mandibular midline becomes difficult to be realized. The aim of this article was report the surgical treatment under local anesthesia and intra-oral access, an impacted lower canine on mental region. Due to the horizontal position of the tooth and bone density site, orthodontic traction was discarded. With the aid of radiographic images, surgical planning was performed with great precision. It was concluded that the radiographic exams, especially the panoramic radiography, are important for planning and implementation of treatment in cases of lower canines with transmigration, is also crucial to the multidisciplinary approach involving the ortho-surgical planning.

Keywords: Diagnosis; Tooth, Impacted; Surgery; Oral.

RESUMO

A ocorrência de caninos inferiores impactados não é incomum na prática clínica odontológica diária. Assim, diversas modalidades de tratamento são propostas, com o objetivo principal de tentar reposicionar o dente para o arco dentário, estabilizando a oclusão, promovendo uma harmonia estética e funcional. Entretanto, o tracionamento ortodôntico desses dentes quando presentes na linha média mandibular se torna difícil de ser realizado. O objetivo deste artigo foi fazer o relato do tratamento cirúrgico, sob anestesia local e acesso intra-oral, de um canino inferior impactado na região mentoniana. Devido à posição horizontal do dente e à densidade óssea local, o tracionamento ortodôntico foi descartado. Com o auxílio de imagens radiográficas, o planejamento cirúrgico foi realizado com grande precisão. Concluiu-se que os exames radiográficos, principalmente a radiografia panorâmica, são importantes para o planejamento e a execução do tratamento em casos de caninos inferiores com transmigração, sendo também de fundamental importância a abordagem multidisciplinar envolvendo o planejamento orto-cirúrgico.

Palavras-chave: Diagnóstico; Dente impactado; Cirurgia Bucal.

¹ Especialista em Endodontia e Mestre em Clínica Odontológica pela Universidade Federal do Ceará (UFC)

² Mestre e Doutor em CTBMF pela Faculdade de Odontologia de Piracicaba (FOP-Unicamp); Prof. Adjunto da Disciplina de CTBMF da Universidade Federal do Ceará, campus Sobral (UFC-Sobral)

Correspondência: George Táccio de Miranda Candeiro

Endereço: Rua Elvira Pinho, 288 casa 02 – CEP 60421000, Fortaleza – Ceará, Brasil

Fone: 3225-9766

E-mail: georgecandeiro@hotmail.com

Data de submissão: 08/01/2010

Data de aceite: 20/07/2010

Introdução

Atualmente, um dos grandes desafios para a odontologia ainda é o tratamento dos caninos impactados, principalmente pela importância estética e funcional desses dentes. Quando um canino inferior está fora de sua localização habitual, principalmente próximo à linha média, diz-se que se trata de uma transmigração (SUMER et al., 2007).

Thilander e Myrberg (1973) observaram que os caninos superiores e inferiores impactados ocorrem em 2,0% e 0,2% da população, respectivamente, sendo a frequência de impactação entre caninos permanentes 20 vezes maior na maxila do que na mandíbula (Rohrer 1929). Segundo os estudos de Buyukkurt et al. (2007), a prevalência dos caninos inferiores transmigrados foi de 0,33% na população examinada, sendo mais comuns nas mulheres do que nos homens (DACHI; HOWELL, 1961; COSTELLO; WORTH; JONES, 1996).

Os caninos inclusos ocorrem devido a condições ambientais, sistêmicas ou locais, possuindo variadas combinações etiológicas (BISHARA, 1992). Existem diversos fatores etiológicos para a impactação dos caninos, porém as mais comuns são o mau posicionamento do germe dentário, a perda precoce do canino decíduo, resultando em espaço insuficiente na arcada ou pela maior dimensão coronária em relação ao espaço existente.

Clinicamente, a maioria dos caninos impactados encontra-se assintomática, não sendo relatada dor ou desconforto pelo paciente (KUFTINEC et al., 1995), suspeitando-se da presença de um canino impactado, pela ausência ou pelo atraso na erupção, sendo muitas vezes observada uma discreta elevação na mucosa palatina ou vestibular.

Entretanto, são necessários exames por imagem que auxiliarão no diagnóstico, localização e planejamento para cada caso. Dessa forma, radiografias panorâmicas (AULUCK et al., 2006; BUYUKKURT et al., 2007), oclusais e periapicais são de grande importância nesse diagnóstico, além da utilização da Técnica de Clark que localiza um reparo anatômico ou qualquer corpo no sentido vestibulo-lingual.

Relato de Caso

Uma paciente do gênero feminino, 17 anos, leucoderma, que foi atendida na disciplina de Cirurgia Buco-dentária da Universidade Federal do Ceará, a fim de remover os 3º molares superiores e inferiores. Durante o exame clínico inicial, verificou-se a ausência do elemento dental 43, que segundo a paciente não erupcionou.

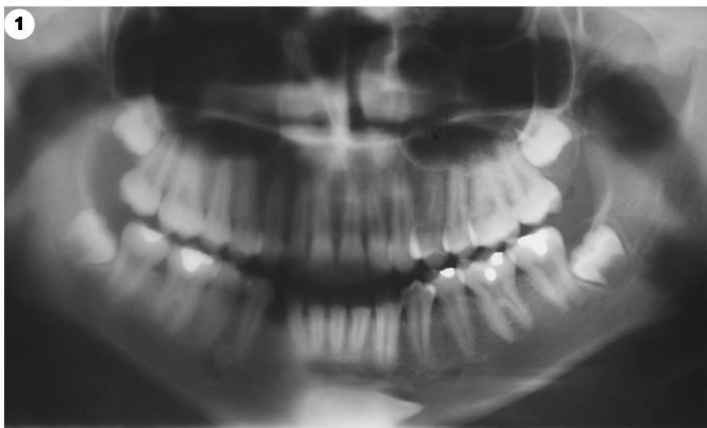


Foto 1. Radiografia Panorâmica, sendo observada a presença do canino inferior impactado na linha média da região mentoniana.

Após a realização de uma radiografia panorâmica, foi diagnosticada a transmigração do referido dente na linha média da região mentoniana, em posição horizontal (Foto 1).

O tratamento instituído para o caso foi a remoção cirúrgica do dente, uma vez que o possível tracionamento ortodôntico para a região ideal fora descartado. Para a realização de um correto planejamento cirúrgico, foram solicitados exames radiográficos complementares, como oclusal de mandíbula, telerradiografia lateral e periapicais (Fotos 3, 4 e 5). A Técnica de Clark foi utilizada, para a precisa localização do elemento dental (Foto 6), sendo diagnosticada a posição do dente por vestibular.

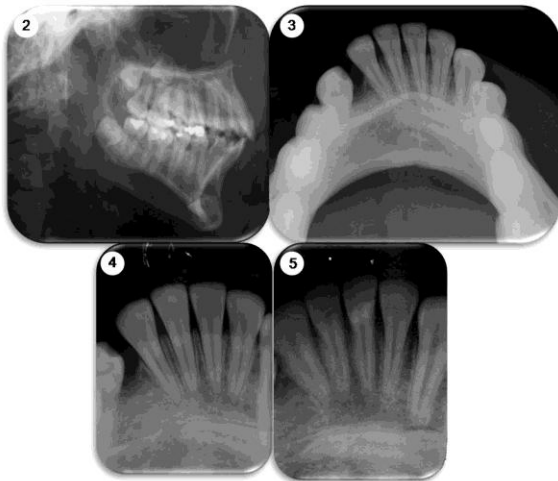


Foto 2. Telerradiografia lateral. Foto 3: Radiografia oclusal de mandíbula. Fotos 4 e 5: Técnica de Clark, confirmando a presença do dente por vestibular.

Assim, a cirurgia foi realizada com anestesia local (Mepivacaína 1:50.000), fazendo o bloqueio bilateral dos nervos mentonianos, para se obter um retalho cirúrgico intra-oral para acesso ao mento (Foto 7). Em seguida, foi feita a osteotomia e odontosseção para remoção do dente, com auxílio de broca cirúrgica esférica acoplada à peça reta e micromotor em baixa rotação, sendo usada abundante irrigação com solução fisiológica estéril (Fotos 8 e 9). Após a curetagem do saco pericoronário, a sutura foi realizada na musculatura interna com fio reabsorvível (Vicryl 4.0) e externamente com fio de mononylon 4.0 (Foto 10), mantida por 7 dias.

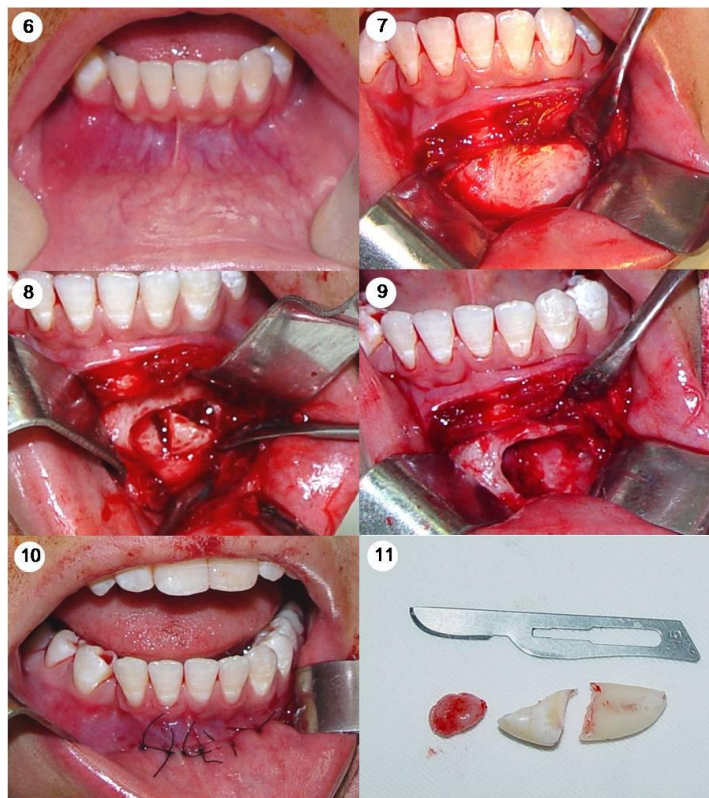


Foto 6: Exame Clínico. Foto 7: Incisão horizontal no lábio e divulsão de tecido mole para acesso ao mento. Foto 8: Osteotomia e odontosseção para facilitar a remoção do dente. Foto 9: Remoção do dente e leito cirúrgico. Foto 10: Sutura Final externa realizada com fio de mononylon 4.0. Foto 11: Dente removido e saco pericoronário.

Discussão

A impactação dos caninos permanentes é uma situação clínica bastante comum nos consultórios odontológicos, principalmente devido à falta de espaço no arco dentário, pois os caninos são um dos últimos dentes a erupcionarem na arcada.

Este trabalho relata o caso de uma paciente do gênero feminino, concordando com Dachi e Howell (1961), Costello, Worth e Jones (1996), Joshi (2001), Vuchkova e Farah (2010), que encontraram uma maior prevalência de caninos mandibulares impactados em mulheres do que nos homens, que apresentou a permanência do dente canino inferior direito impactado na região de linha média mandibular em posição horizontal, estando de acordo com os relatos de Kufinec, Shapira e Nahlieli (1995), Mupparapu (2002), Aydin e Yilmaz (2003), Buyukkurt et al. (2007) e Sumer et al. (2007).

Entretanto, outros locais de impação dos caninos inferiores inclusos têm sido relatados, como a região de corpo mandibular (AULUCK et al., 2006; BUYUKKURT et al., 2007; VUCHKOVA; FARAH, 2010) e de processo coronóide (OKADA et al., 2002).

Diversas opções de tratamento para os caninos inferiores transmigrados são propostas, como o transplante autógeno, a remoção cirúrgica, o tracionamento ortodôntico e a observação radiográfica (CAMILLERI; SCERRI, 2003; AULUCK et al., 2006; ALBERTO, 2007; BUYUKKURT et al., 2007).

Os exames por imagem foram importantes para o correto planejamento neste caso clínico, principalmente a radiografia panorâmica, o que também foi observado por Auluck et al. (2006) e Buyukkurt et al. (2007). No entanto, a utilização das radiografias periapicais (Técnica de Clark), oclusais e lateral de face também contribuíram para o planejamento e execução da cirurgia concordando com Auluck et al. (2006).

A utilização da tomografia computadorizada cone beam permite um diagnóstico e planejamento mais preciso, principalmente quando existe a possibilidade de provocar reabsorções radiculares nos dentes adjacentes (WALKER; ENCISO; MAH, 2005; VUCHKOVA; FARAH, 2010).

Alguns fatores são importantes quando se planeja o tracionamento ortodôntico, como a idade do paciente, o estágio de formação radicular, a proximidade do dente com o local, a angulação entre 0 e 15°, além da ausência de dilacerações radiculares (Fournier et al. 1982, Wertz 1994, Power et al. 1993).

No caso clínico relatado, embora a paciente estivesse em idade óssea aceitável para o tracionamento ortodôntico, durante o planejamento, esta opção foi descartada, principalmente pela angulação desfavorável (90° com o plano sagital), pelo estágio de formação radicular completo e pelo local onde se encontrava o dente, uma vez que a densidade óssea na região mentoniana dificultaria uma possível movimentação. Diante dessas justificativas, optou-se pela exodontia, concordando com Power et al. (1993), Wertz (1994) e Alaejos-Algarra et al. (1998), Joshi (2001), Camilleri e Scerri (2003).

A técnica cirúrgica envolveu o bloqueio anestésico bilateral do nervo mandibular, segundo Camilleri e Scerri (2003), Auluck et al. (2006), Buyukkurt et al. (2007), um acesso intra-oral e osteotomia para a remoção do dente, conforme também relatado por Milano et al. (1996) e Alberto (2007).

Conclusões

O tratamento para transmigração de caninos inferiores deve incluir um minucioso planejamento clínico e radiográfico, com importante auxílio da radiografia panorâmica, a fim de se estabelecer a terapia adequada. Deve-se considerar a possibilidade do tracionamento ortodôntico e da remoção cirúrgica, além do controle radiográfico nos casos assintomáticos.

Referências

ALAEJOS-ALGARRA, C.; BERINI-AYTES, L.; GAY-ESCODA, C. Transmigration of mandibular canines: report of six cases and review of the literature. **Quintessence Int.**, Berlin, v. 29, no. 6, p. 395–398, June 1998.

ALBERTO, P.L. Management of the impacted canine and second molar. **Oral Maxillofac. Surg. Clin. North Am.**, Philadelphia, v. 19, no. 1, p. 59–68, Feb. 2007.

ANDO, S. et al. Transmigration process of the impacted mandibular cuspid. **J. Nihon Univ. Sch. Dent.**, Tokyo, v. 6, p. 66, 1964.

AULUCK, A. et al. Transmigration of impacted mandibular canines — Report of 4 Cases. **J. Can. Dent. Assoc.**, Ottawa, v. 72, no. 3, p. 249–252, Apr. 2006.

AYDIN, U.; YILMAZ, H.H. Transmigration of impacted canines. **Dentomaxillofac. Radiol.**, Tokyo, v. 32, no. 3, p. 198–200, May 2003.

BISHARA, S.E. Impacted maxillary canines: a review. **Am. J. Orthod. Dentofacial. Orthop.**, St. Louis, v. 101, no. 2, p. 159–171, Feb. 1992.

BUYUKKURT, M.C. et al. Transmigrant mandibular canines. **J. Oral Maxillofac. Surg.**, Philadelphia, v. 65, no. 10, p. 2025–2029, Oct. 2007.

CAMILLERI, S.; SCERRI, E. Transmigration of mandibular canines — a review of the literature and a report of five cases. **Angle Orthod.**, Appleton, Wis., v. 73, no. 6, p. 753–62, Dec. 2003.

COSTELLO, J.P.; WORTH, J.C.; JONES, A.G. Transmigration of permanent mandibular canines. **Br. Dent. J.**, London, v. 181, no. 6, p. 212–213, Sept. 1996.

DACHI, S.F.; HOWELL, F.V. A survey of 3,874 routine full mouth radiographs: II. A study of impacted teeth. **Oral Surg. Oral Med. Oral Pathol.**, St. Louis, v. 14, no. 10, p. 1165–1169, Oct. 1961.

FOURNIER, A.; TURCOTTE, J.; BERNARD, C. Orthodontic considerations in the treatment of maxillary impacted canines. **Am. J. Orthod.**, St. Louis, v. 81, no. 3, p. 236–239, Mar. 1982.

JOSHI, M.R. Transmigrant mandibular canines: a record of 28 cases and retrospective review of the literature. **Angle Orthod.**, Appleton, Wis., v. 71, no. 1, p. 12–22, Feb. 2001.

KUFTINEC, M.M.; SHAPIRA, Y.; NAHLIELI, O. A case report. bilateral transmigration of impacted mandibular canines. **J. Am. Dent. Assoc.**, Chicago, v. 126, no. 7, p. 1022–1024, July 1995.

MILANO, M.; BARRETT, L.; MARSHALL, E. Extraction of a horizontally impacted mandibular canine through a genioplasty approach: report of a case. **J. Oral Maxillofac. Surg.**, Philadelphia, v. 54, no. 10, p. 1240–1245, Oct. 1996.

MUPPARAPU, M. Patterns of intra-osseous transmigration and ectopic eruption of mandibular canines: review of literature and report of nine additional cases. **Dentomaxillofac. Radiol.**, Tokyo, v. 31, no. 6, p. 355–360, Nov. 2002.

OKADA, H. et al. Intraosseous tooth migration of impacted mandibular premolar: computed tomography observation of 2 cases of migration into the mandibular neck and the coronoid process. **J. Oral Maxillofac. Surg.**, Philadelphia, v. 60, no. 6, p. 686–689, June 2002.

POWER, S. M. et al. An investigation into the response of palatally displaced canines to the removal of deciduous canines and an assessment of factors contributing to favourable eruption. **Br. J. Orthod.**, London, v. 20, no. 3, p. 215–223, Aug. 1993.

ROHRER, A. Displaced and impacted canines. **Int. J. Orthod. Dent. Child.**, [S.l.], v. 15, p. 1003–1020, 1929.

SUMER, A. et al. Transmigration of mandibular canines: a report of six cases and a review of the literature. **J. Contemp. Dent. Pract.**, Cincinnati, v. 8, no. 3, p. 104-110, Mar. 2007.

THILANDER, B.; MYRBERG N. The prevalence of malocclusion in Swedish school children. **Scand. J. Dent. Res.**, Copenhagen, v. 81, no. 1, p. 12-20, 1973.

VUCHKOVA, J.; FARAH, C. S. Canine transmigration: comprehensive literature review and report of 4 new australian cases. **Oral Surg. Oral Med. Oral Pathol. Oral Radiol. Endod.**, St. Louis, v. 109, no. 4, p. e46-e53, Apr. 2010.

WALKER, L.; ENCISO, R.; MAH, J. Three-dimensional localization of maxillary canines with cone-beam computed tomography. **Am. J. Orthod. Dentofac. Orthop.**, St. Louis, v. 128, no. 4, p. 418-423, Oct. 2005.

WERTZ, R.A. Treatment of transmigrated mandibular canines. **Am. J. Orthod. Dentofac. Orthop.**, St. Louis, v. 106, p. 419-427, Oct. 1994.