

Seção Anatomoclínica

MULHER BRANCA, 45 ANOS, CONSULTA POR DIARRÉIA CRÔNICA, EMAGRECIMENTO E ANEMIA FERROPÊNICA

45-YEAR-OLD, WHITE WOMAN PRESENTS WITH CHRONIC DIARRHEA, WEIGHT LOSS AND IRON DEFICIENCY ANEMIA

Marcelo Jeffman¹, Paulo Eduardo Nunes², Samaira Prado Coelho², Saskia C. de Bôer¹, Marcelle R. Cerski³, Carlos Thadeu Cerski³, Tânia W. Furlanetto¹

RELATO DO CASO

Dra. Saskia C. de Boer

Residente do Serviço de Medicina Interna, HCPA

Em novembro de 1996, uma mulher branca de 45 anos veio à consulta por diarreia aquosa e emagrecimento acentuado. Negava tabagismo e alcoolismo. Ao exame físico, apresentava mucosas hipocoradas e emagrecimento. Trazia consigo o laudo de uma endoscopia digestiva alta considerada normal e de uma colonoscopia com descrição de cólon espástico. Os exames mostraram, no soro: glicose, 74 mg/dL; uréia, 13 mg/dL; creatinina, 0,4 mg/dL; sódio, 137 mEq/L; e potássio, 4,3 mEq/L. A pesquisa de leucócitos fecais e o parasitológico de fezes foram negativos (três amostras). Os exames hematológicos estão descritos na Tabela 1. Foi iniciado sulfato ferroso via oral.

A reavaliação, em fevereiro de 1997, mostrou os exames contidos na tabela 1, além de: alanina aminotransferase (ALT), 57 UI/L (3-17); aspartato aminotransferase (AST), 62 UI/L (9-36); bilirrubinas e provas de coagulação normais. Foi iniciada a suplementação de ácido fólico. Como havia queixa de menorragia, a paciente foi avaliada por ginecologista, que indicou reposição hormonal.

Em abril de 1998, a paciente persistia com queixa de menorragia e emagrecimento. Foi submetida a nova endoscopia digestiva alta, que evidenciou algumas erosões com fibrina, no antro, e mucosa de bulbo duodenal com aspecto ladrilhado. A biópsia do duodeno evidenciou adenoma de glândulas de Brunner, e as biópsias de antro e

incisura gástricas mostraram gastrite antral leve a moderada, associada ao *Helicobacter pylori* (densidade leve), com atividade inflamatória leve.

No período de 1998 a 2002, a paciente permaneceu em acompanhamento, queixando-se de menorragia, emagrecimento e diarreia aquosa ocasional, principalmente relacionada à ingestão de alimentos gordurosos. Os exames evidenciavam a persistência de anemia (ver tabela 1), muito embora afirmasse estar usando sulfato ferroso e ácido fólico regularmente. Também realizou sorologias para hepatite B e C, pesquisa de anticorpos anti-HIV e provas de função tireoidianas, todas normais.

Em 2002, um procedimento diagnóstico foi realizado.

DISCUSSÃO DO CASO

Dr. Marcelo Jeffman

Serviço de Medicina Interna, HCPA

A paciente em discussão apresentava a seguinte lista de problemas: anemia, emagrecimento, diarreia intermitente e menorragia.

Na investigação realizada, conforme os dados da tabela 1, diagnosticou-se anemia hipocrômica microcítica. Minha abordagem no diagnóstico diferencial da doença que acomete essa paciente será centrada nesse achado.

A anemia hipocrômica microcítica pode ser causada por:

1) Anormalidade na produção do componente heme da hemoglobina. Ocasiona a anemia sideroblástica,

¹ Serviço de Medicina Interna, Hospital de Clínicas de Porto Alegre (HCPA), Universidade Federal do Rio Grande do Sul (UFRGS), Porto Alegre, RS.

² Acadêmicos de Medicina.

³ Serviço de Patologia, HCPA, UFRGS, Porto Alegre, RS.

Correspondência: Tania W. Furlanetto, MD PhD, Serviço de Medicina Interna, Hospital de Clínicas de Porto Alegre, Rua Ramiro Barcellos, 2350/700, 90035-903, Porto Alegre, RS. Fone: (51) 3216-8152. E-mail: furlanet@cpovo.net.

Tabela 1. Exames hematológicos

Resultados	11/1996	02/1997	1998-2002
Hematócrito (%)	26	35	32,5
Hemoglobina (g/dL)	7,7	10,7	9,5
VCM (fL)	55	68	62
CHCM (g/L)	28,7	30,4	29,2
RDW (%)	26,4	26,4	
Esfregaço periférico	anisocitose, policromatofilia, hipocromia		
Reticulócitos (%)			1,5
Leucócitos (n/mL)	9.100	8.700	
Bastonados (%)	1	1	
Segmentados (%)	53	57	
Eosinófilos (%)	1	2	
Basófilos (%)	1	1	
Monócitos (%)	9	8	
Linfócitos (%)	35	30	
Plaquetas (n/mL)			461.000
Eletroforese da hemoglobina		normal	
Ferritina (9-120 ng/mL)		57	1,7
Ferro sérico (49-151 µg/dL)			17
Capacidade ferropéxica (250-450µg/dL)			480
Saturação da transferrina (20-50%)			8,3
Ácido fólico no soro (3-17 ng/mL)		2,6	5,4
Vitamina B12 (180-900 pg/mL)		508	491

VCM = volume corpuscular médio; CHCM = concentração da hemoglobina corpuscular média; RDW = amplitude de distribuição dos eritrócitos.

por defeito na cascata mitocondrial da síntese da protoporfirina da hemácia que irá incorporar o ferro, levando ao acúmulo de ferro perinuclear na hemácia e a uma diminuição na formação do heme e na síntese de hemoglobina, formando um sideroblasto, o qual é visto no sangue periférico, ou na medula, corado com o azul da Prússia.

A chave para o diagnóstico de anemia sideroblástica é o achado de ferro alto e saturação total da transferrina aumentada em uma anemia hipocrômica, o que não é o caso da paciente em questão.

2) Anormalidade na síntese de uma ou mais subunidades da cadeia globina da hemoglobina. Esse problema acontece nas talassemias, que são anemias hereditárias, cuja manifestação varia de hipocromia assintomática e microcitose a profunda anemia e morte intra-útero ou infantil. A alfa-talassemia é mais freqüente em negros. Essas doenças se associam a esplenomegalia, necessidade de transfusões repetidas e hemocromatose secundária. Esses diagnósticos são excluídos pela eletroforese normal da hemoglobina.

3) Anemia por deficiência de ferro. É a causa mais comum de anemia no nosso meio, por deficiência na dieta e parasitoses intestinais. A prevalência é maior em mulheres porque a menstruação e a gestação reduzem as

reservas de ferro. A armazenagem do ferro é feita pelo sistema reticuloendotelial no fígado, baço e medula óssea, através da ferritina e hemossiderina. Apenas um décimo do ferro da dieta é absorvido em condições normais, podendo esse valor aumentar cinco vezes em estados de deficiência. A taxa estável de ferro é mantida por esse controle, já que, uma vez absorvido, ele só é retirado por quelatação ou perda de sangue. Desse modo, o metabolismo favorece a hemocromatose e o dano tecidual consequente. A reserva de ferro é de 1.000 mg em homens e 500 mg em mulheres. O menor compartimento (cerca de 7 mg) é o do ferro ligado à transferrina, apesar de ser o mais ativo. De 30 a 35 mg de ferro diários são necessários para a síntese de hemoglobina. A dieta normal americana tem 15 a 30 mg de ferro por dia, sendo que 1.000 calorias contêm cerca de 6 mg de Fe⁺⁺ elementar. Na presença de anemia ferropênica, é importante considerar a possibilidade de perdas de sangue pelos tratos digestivo e genital feminino. Na mulher pós-menopausa e no homem, o trato digestivo deve ser sempre investigado, mesmo com pesquisa de sangue oculto negativa, pois carcinoma intestinal oculto, hérnias de hiato grandes, doença péptica, doença inflamatória intestinal e angiodisplasias podem se manifestar inicialmente com anemia por deficiência de ferro.

Na paciente em questão, o diagnóstico de câncer intestinal era pouco provável pelo tempo de evolução e pela colonoscopia negativa. Sabemos que dois terços dos carcinomas de cólon são vistos na retossigmoidoscopia e que 95% deles são diagnosticados pela colonoscopia. Os tumores de intestino delgado, incluindo os linfomas, são raros e representam 1 a 2% dos tumores intestinais. Outra possibilidade que deve ser considerada é a doença de Crohn; assim, um estudo radiográfico contrastado do intestino delgado seria parte da investigação da paciente. No entanto, a possibilidade dessa doença era baixa.

Um outro problema que a paciente apresentava era menorragia, o que poderia justificar a anemia. A quantificação do volume de sangue perdido é importante. Sabe-se que 1 mL de sangue tem 0,4 mg de Fe^{++} , então, a perda de 60 mL de sangue mensal levaria à necessidade de 20 a 30 mg de ferro adicionais para supri-la. A paciente persistiu com a queixa de menorragia, apesar do tratamento hormonal indicado.

A grande questão que se impõe neste caso é: qual a razão da deficiência de ferro, apesar do uso oral de sulfato ferroso? É possível que a paciente não absorvesse, de modo adequado, o ferro ingerido.

4) Má absorção. A história de diarreia relacionada à ingestão de alimentos gordurosos, apesar da ausência de esteatorréia clássica, poderia explicar o emagrecimento continuado pela má absorção de nutrientes. O teste da D-xilose, a medida da gordura fecal ou a melhora da anemia pelo uso de ferro parenteral podem ser compatíveis com o diagnóstico de má absorção. Esse problema ocorre por defeitos específicos da membrana, por deficiência de enzimas do epitélio em escova ou por anormalidade no transporte de nutrientes, além da diminuição da superfície de absorção, isquemia e infiltração.

As causas mais comuns de má absorção são:

4.1) Deficiência de lactase. A deficiência na síntese da enzima é o defeito mais comum e pode ser secundária a doenças como giardíase e doença celíaca, podendo ser revertida. Há meteorismo, distensão abdominal e diarreia após a ingestão de leite e derivados. Alimentos livres de lactose resolvem o problema. A ausência de piora do quadro clínico com a ingestão de leite são dados que vão contra esse diagnóstico.

4.2) Deficiência de enteropeptidase. Essa enzima é uma protease da mucosa intestinal que quebra o tripsinogênio em tripsina, sendo gatilho para ativação pancreática. Sua deficiência causa má absorção severa de proteínas, com manifestações na infância, como diarreia, retardo no crescimento e edema.

4.3) Abetalipoproteinemia. Mutações da proteína transferidora de triglicerídios, interferindo na formação e exocitose de quilomícrons na circulação. Crianças com essa desordem sofrem má absorção de gorduras e deficiên-

cia de vitamina E, com retinopatia e degeneração. Essa doença e a abetalipoproteinemia são descartadas pela idade de aparecimento.

4.4) Doença de Whipple. É uma doença infecciosa causada por um actinomiceto gram-positivo que causa infiltração da lâmina própria da mucosa intestinal com grandes macrófagos que, quando corados com o ácido periódico de Schiff (PAS), mostram o microorganismo. Em geral há febre, sintomas articulares, manifestações neurológicas e aumento de gânglios intra-abdominais (que não temos na paciente em questão). A cronicidade do quadro clínico de nossa paciente, a ausência de febre e de gânglios intra-abdominais aumentados, depõem contra esse diagnóstico.

4.5) Mastocitose. Essa doença se caracteriza pela infiltração de mastócitos em diferentes tecidos e se acompanha de urticária pigmentosa, hipertensão porta, lesões ósseas ou reações de hipersensibilidade, além de infiltração de mastócitos na medula óssea, anemia severa, plaquetopenia e, eventualmente, diarreia crônica. O quadro clínico de nossa paciente era incompatível com o esperado nessa doença.

4.6) Giardíase. É causada por um protozoário flagelado que pode ser causa de diarreia crônica e má absorção, principalmente em crianças, causando déficit de crescimento. O germe pode atapar o intestino, com o achatamento dos vilos e infiltrado inflamatório, principalmente em pessoas com deficiência de IgA. Os trofozoítas podem estar aderidos aos vilos e criptas intestinais, e o exame de fezes pode ser negativo. O ensaio por ELISA ao antígeno fecal tem sensibilidade e especificidades maiores que 95%.

Na nossa paciente, temos pelo menos três pesquisas negativas de parasitas nas fezes, o que torna improvável o diagnóstico, embora as amostras devam ser colhidas de forma intercalada, já que a eliminação dos cistos é errática.

4.7) Doença celíaca ou enteropatia sensível ao glúten. Essa doença se caracteriza por lesão inflamatória do intestino delgado após a ingestão de trigo ou proteínas relacionadas, cevada ou centeio. Os sintomas são descritos há muito tempo, mas somente em 1940 foram relacionados ao glúten, quando um pediatra notou que crianças com doença celíaca melhoraram na segunda guerra com a privação de cereais e recrudesceram com a normalização da distribuição do alimento. Com a melhora dos métodos diagnósticos, sua prevalência é atualmente estimada em 1/120 a 1/300 pessoas. Apresenta leve predominância feminina, de 1,5 a 2 para 1. A etiologia está na resposta alterada do linfócito T ao glúten da dieta em pacientes geneticamente predispostos. Na infância, dos 4 meses aos 2 anos, os achados mais importantes são retardo no crescimento, diarreia e distensão abdominal. O início dos sintomas é gradual, conforme a introdução de cereais na dieta. Se severa e não tratada, há baixa estatura, re-

tardo na puberdade, deficiência de ferro e folato, anemia e raquitismo.

No adulto, alguns têm baixa estatura e relato de sintomas que iniciaram na infância, mas muitos iniciam na vida adulta, caracteristicamente na quarta década. Diarréia noturna ou episódica, flatulência, perda de peso e intolerância a lactose secundária fazem parte do quadro clínico. A esteatorréia franca ocorre somente com doença severa e extensa, e a distensão e desconforto abdominais podem ser confundidos com síndrome do cólon irritável. Pode haver astenia mesmo sem anemia. As aftas recorrentes podem ser o único sintoma, e podem ocorrer também aumento de transaminases e dermatite herpetiforme. Cinquenta por cento dos pacientes não têm diarréia significativa, e a anemia com deficiência de ferro é a apresentação clássica mais comum no adulto. As deficiências de folato, causando anemia, de vitamina K, causando alterações da coagulação, de vitamina D, causando aumento de fosfatase alcalina e osteoporose, podem ser manifestações de doença celíaca, bem como a infertilidade, o aborto, síndromes neurológicas e psiquiátricas.

A biópsia da segunda porção do duodeno é o principal teste diagnóstico. Há achatamento das vilosidades, hiperplasia das criptas e infiltração de linfócitos na lâmina própria. Os testes sorológicos com pesquisa de auto-anticorpos facilitaram o diagnóstico da doença celíaca, a monitorização da aderência ao tratamento e o rastreamento de pacientes com manifestações atípicas e extra-intestinais. O anticorpo antiendomísio IgA por imunofluorescência tem sensibilidade e especificidade de 97 a 100%. O teste de anticorpos antitransglutaminase IgA por ELISA é o mais barato, mais simples de fazer e mais

sensível, embora menos específico. Por fim, o teste de anticorpos anti gliadina IgG tem moderada sensibilidade, mas menos especificidade que os outros dois, e é útil nos 2-10% dos pacientes com doença celíaca que são deficientes em IgA.

O tratamento da doença celíaca é feito com dieta livre de glúten e se acompanha de normalização da biópsia e desaparecimento dos auto-anticorpos. Há melhora das manifestações clínicas com duas semanas de dieta. O não-tratamento acarreta maior risco de linfoma do intestino.

Na nossa paciente, o que fala contra o diagnóstico de doença celíaca é o fato de já haver uma biópsia de duodeno não-característica. No entanto, está descrito que a hiperplasia das glândulas de Brunner pode atrapalhar o diagnóstico, por isso creio que o diagnóstico de doença celíaca explicaria a anemia com impedimento na absorção do ferro e o emagrecimento persistente, com diarréia intermitente.

O procedimento diagnóstico pode ser a revisão da biópsia de duodeno, já realizada, ou então a realização de nova biópsia, por endoscopia.

ACHADOS ANATOMOPATOLÓGICOS

Prof. Carlos Thadeu Cerski
Serviço de Patologia, HCPA

As duas biópsias realizadas na paciente mostraram alterações semelhantes (figuras 1 e 2), ou seja: mucosa duodenal com aumento de linfócitos intra-epiteliais CD₃

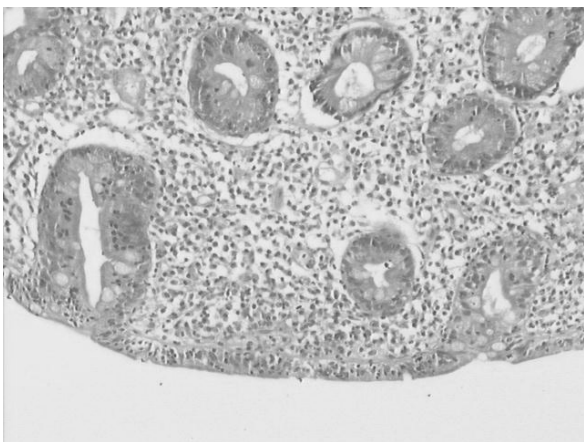


Figura 1. Mucosa duodenal com marcada atrofia de vilos e hiperplasia de criptas (HE 100x).

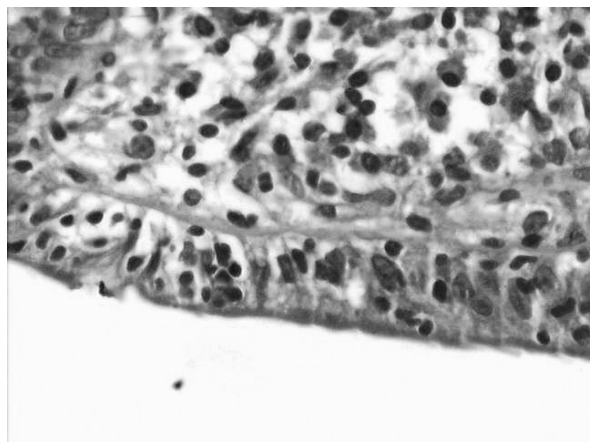


Figura 2. Mucosa duodenal com aumento de linfócitos intra-epiteliais CD₃ positivos, com uma proporção superior a 40 linfócitos por 100 enterócitos; aumento de celularidade na lâmina própria; enterócitos com ocasionais vacuolizações citoplasmáticas (HE 400x).

positivos, com uma proporção superior a 40 linfócitos por 100 enterócitos; aumento de celularidade na lâmina própria; enterócitos com ocasionais vacuolizações citoplasmáticas; marcada atrofia de vilos; e hiperplasia de criptas.

Não foram identificados focos de criptite, hiperplasia linfóide, microrganismos, infiltrados linfóides atípicos, componentes plasmocitários ou eosinofílicos significativos.

Esses achados histológicos caracterizam uma doença celíaca, Marsh 3b (mais do que 40 linfócitos intra-epiteliais por 100 enterócitos, hiperplasia de criptas e marcada atrofia de vilos).

Diagnóstico clínico: doença celíaca

Diagnóstico anatomopatológico: doença celíaca

BIBLIOGRAFIA

1. Antonioli DAA. Celiac disease: a progress report. *Mod Pathol* 2003;16(4):342-6.
2. Oberhuber G, Granditish G, Vogelsang H. The histopathology of celiac disease: time for a standardized report scheme for pathologists. *Eur J Gastroenterol Hepatol* 1999;11:1185-94.
3. Farrell RJ, Kelly CP. Diagnosis of celiac sprue. *Am J Gastroenterol* 2001;96:3237-46.
4. Green PH, Jabri B. Coeliac disease. *Lancet* 2003;362(9381):383-91.
5. McManus R, Kelleher D. Celiac disease – the villain unmasked? *N Engl J Med* 2003;348(25):2573-4.