

ANEURISMA DE ARTÉRIA MESENTÉRICA SUPERIOR

SUPERIOR MESENTERIC ARTERY ANEURYSM

Nicole Campagnolo¹, Ricardo Bocchese Paganella², Carolina Mancuso Stapenhorst², Adamastor Humberto Pereira³

INTRODUÇÃO

Aneurismas são definidos como um aumento localizado de uma artéria maior que uma vez e meia seu diâmetro esperado naquela região. Os aneurismas podem ocorrer em qualquer local da árvore arterial, mas são mais comumente encontrados na seguinte ordem decrescente de frequência: aorta, ilíacas, poplíteas e femorais (1). As demais artérias, como as carótidas, renais, viscerais e as das extremidades superiores, raramente são acometidas (1). Os aneurismas de artérias viscerais são encontrados em somente 0,2% da população em geral. Entre eles, os aneurismas de artéria esplênica são os mais frequentes, e os aneurismas de artéria mesentérica superior (AMS) (figura 1) são muito incomuns, perfazendo apenas 5,5 a 8% dos aneurismas viscerais (2) e menos de 0,5% de todos os aneurismas intra-abdominais (3).

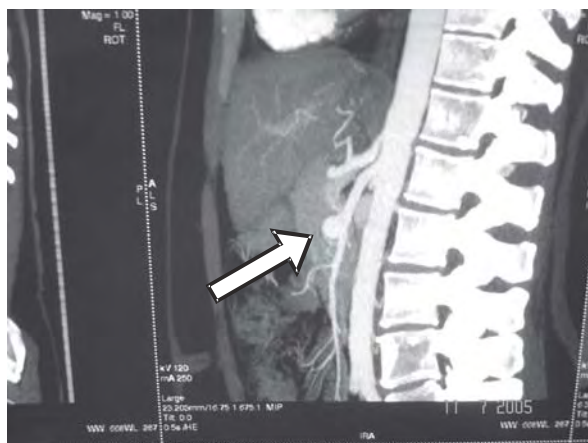

Figura 1. Aneurisma de artéria mesentérica superior, visto no perfil em angiotomografia.

RELATO DO CASO

Trata-se de uma paciente de 50 anos, feminina, branca, casada, natural e procedente de Bento Gonçalves, RS. Na história progressiva, os únicos dados relevantes eram de presença de cistos hepáticos, os quais eram acompanhados por gastroenterologista, além de apendicectomia aos 8 anos. Realizou ecografia abdominal, que demonstrou achado ocasional de aneurisma de artéria mesentérica superior. Esse diagnóstico foi confirmado em angiotomografia (figura 2). No momento do diagnóstico, a paciente encontrava-se assintomática, sem perda de peso, dor abdominal ou história de sangramento digestivo. Sem história de tabagismo, etilismo, diabetes melito, hipertensão arterial ou dislipidemia. Ao exame físico, pressão arterial de 130/80 mmHg, ausculta cardíaca e pulmonar sem al-

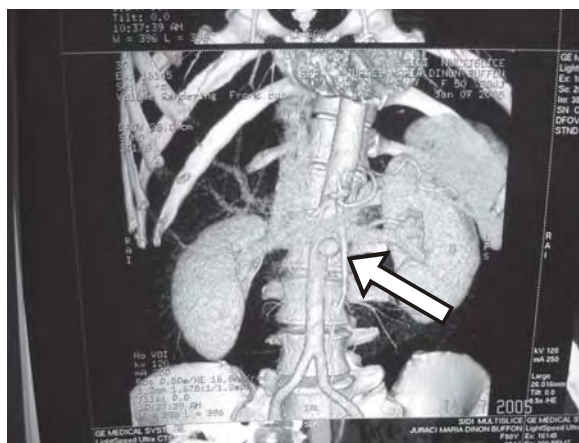


Figura 2. Confirmação de diagnóstico através de angiotomografia.

¹ Acadêmica, Faculdade de Medicina, Universidade Federal do Rio Grande do Sul (UFRGS), Porto Alegre, RS.

² Médico(a) residente, Serviço de Cirurgia Vascular, Hospital de Clínicas de Porto Alegre (HCPA), Porto Alegre, RS.

³ Professor, Serviço de Cirurgia Vascular, Faculdade de Medicina, UFRGS, Porto Alegre, RS. Chefe do Serviço de Cirurgia Vascular, HCPA, Porto Alegre, RS.

Correspondência: Rua Jerônimo de Omellas, 527/41. Fones: (51) 9231.2848 ou 3219.7246. E-mail: nicole.campagnolo@terra.com.br ou nicampagnolo@hotmail.com.

terações, pulsos periféricos 4+/4+, simétricos. Em vista dos achados angiotomográficos, foi estabelecido o plano de correção cirúrgica do aneurisma. No intra-operatório, foi dissecada a artéria mesentérica superior junto ao seu óstio, sem identificação de aneurisma, prosseguindo-se com dissecação da artéria ao longo de seu trajeto, onde se identificou um aneurisma sacular (figura 3) no segmento médio-distal, com aproximadamente 3 cm de diâmetro. Foi realizado pinçamento proximal e distal da artéria para controle de sangramento, sendo decidido por realização de aneurismectomia com rafia do colo do aneurisma. Foram realizados exames bacteriológico, bacterioscópico, pesquisa de BAAR e pesquisa direta de fungos, todos com resultados negativos. Laudo do exame anátomo-patológico: fragmento saculiforme, pardacento e elástico, medindo 2,3 x 1,5 x 0,8 cm; face interna lisa com áreas amarelo-douradas; diagnóstico de aterosclerose com placas calcificadas em parede da artéria. A paciente evoluiu sem complicações após a cirurgia, recebendo alta no quinto dia pós-operatório, em boas condições clínicas e cirúrgicas.

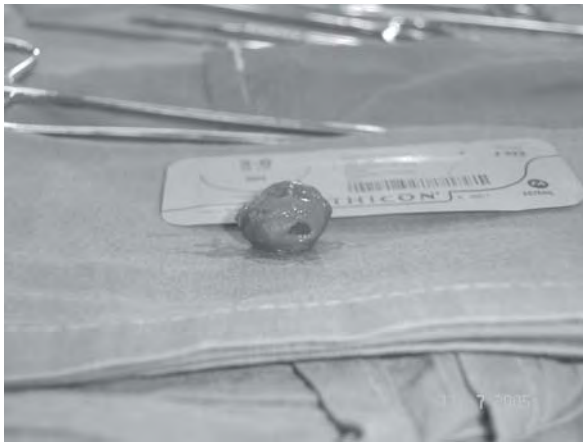

Figura 3. Aneurisma sacular com aproximadamente 3 cm de diâmetro.

DISCUSSÃO

O caso refere-se a um aneurisma de artéria mesentérica superior, cujo diagnóstico foi realizado através de um achado ocasional em exame de rotina. Trata-se de um caso raro, como mostra a literatura, sem nenhum achado típico no exame clínico tal como ocorre usualmente nesses casos. Sabe-se atualmente que, entre as artérias esplâncnicas, a mais acometida por aneurismas é a esplênica, seguida pela hepática e, em terceiro lugar, a AMS (4). A etiologia mais comum é de origem infecciosa (micótica) (5), incidindo preferencialmen-

te sobre pacientes com idade inferior a 50 anos. Estudos de casos mais recentes têm mostrado que aterosclerose e degeneração dos vasos têm predominado em relação à etiologia (6,7). O presente caso não evidenciou alterações infecciosas. Não há diferença de incidência quanto ao sexo. As manifestações clínicas são inespecíficas e pouco frequentes, como demonstrado em nosso relato, uma vez que a paciente não apresentou sintomas em vigência dessa patologia. Desconforto na região epigástrica pode ser o sintoma inicial, podendo evoluir para dor intensa, quando há progressão rápida do aneurisma, principalmente nos de origem inflamatória. Os sintomas gerais e específicos dos processos infecciosos podem acompanhar o quadro clínico. Somente nos raros pacientes com aneurismas de grande volume podem ser palpadas massas pulsáteis (8). As complicações mais temidas são a ruptura e a trombose do aneurisma (3). O diagnóstico pode ser feito incidentalmente através de exames subsidiários (9), sendo atualmente muito utilizadas a ultra-sonografia, a tomografia computadorizada e a ressonância magnética (5). A radiografia simples de abdome pode mostrar calcificação da parede do aneurisma, mas a tomografia é o método mais eficiente e com maior especificidade para o diagnóstico desses aneurismas. Todos os aneurismas de AMS devem ser cirurgicamente corrigidos (3). O procedimento cirúrgico indicado é a exclusão do aneurisma, com ligadura da artéria proximal e distal, ou aneurismectomia, com restabelecimento do fluxo sanguíneo, utilizando preferencialmente enxerto autógeno (em razão da alta incidência de aneurismas micóticos) (8).

REFERÊNCIAS

1. Zarins CK, Hill BB, Wolf YG. Aneurysmal vascular disease. In: Townsend CM, Beauchamp RD, Evers BM, editors. Sabiston textbook of surgery – the biological basis of modern surgical practice. 17th ed. Philadelphia: WB Saunders; 2004. p.1965-88.
2. Ballard JL, Reiss J, Abou-Zamzam M, Teruya TH, Bianchi C. Two-graft repair of very proximal superior mesenteric artery aneurysms: a technical note. *Ann Vasc Surg* 2005;19(4):465-9.
3. Moreira RC, Miyamoto M. Aneurisma gigante da artéria mesentérica superior associado a aneurisma da aorta infra-renal. *J Vasc Br* 2003;2(3):229-31.
4. Dorigo W, Pulli R, Innocenti AA, et al. Isolated inflammatory aneurysm of superior mesenteric artery: unexpected pathologic diagnosis. *J Vasc Surg* 2004;39(4):903-5.

5. Chiesa R, Astore D, Guzzo G, et al. Visceral artery aneurysms. *Ann Vasc Surg* 2005;19(1):42-8.
6. Stone WM, Abbas M, Cherry KJ, Fowl RJ, Gloviczki P. Superior mesenteric artery aneurysms: is presence an indication for intervention? *J Vasc Surg* 2002;36(2):234-7.
7. Lee AW. Superior mesenteric artery aneurysm reconstruction. *J Vasc Surg* 2003;37:1131
8. Izukawa NM. Aneurismas de artérias viscerais. In: Peuch-Leão P, Kauffman P, editores. *Aneurismas arteriais*. São Paulo: Eletrônica; 1998. p.223-33.
9. Miranda F. Aneurismas viscerais e periféricos. In: Pitta GB, Castro AA, Burihan E. *Angiologia e cirurgia vascular: guia ilustrado*. Disponível em: <http://www.lava.med.br>. Acessado em 2003.