

## Imagens Diagnósticas

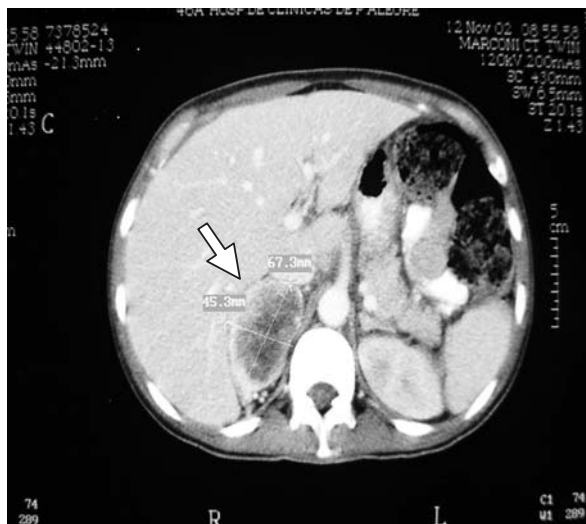### BABESIOSE RECORRENTE E HIPERCORTISOLISMO

#### RECURRENT BABESIOSIS AND HYPERCORTISOLISM

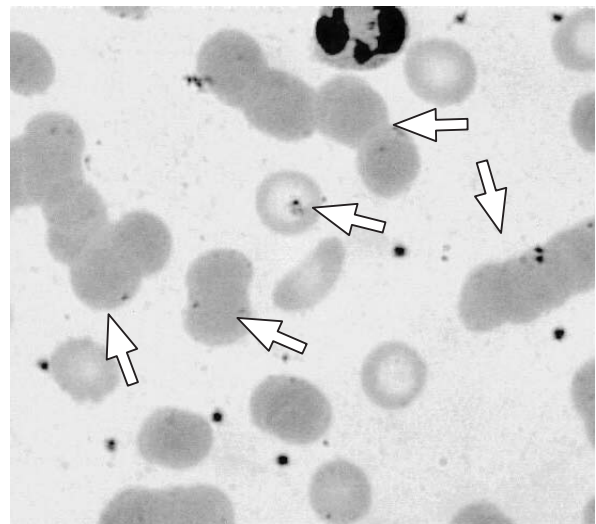
Renato Seligman

Paciente de 46 anos interna para tratamento de segunda recidiva de Babesiose após dois tratamentos anteriores adequados, utilizando associação de quinino e clindamicina no primeiro episódio e associação de doxiciclina, azitromicina e clindamicina na primeira recidiva. Na investigação para imunossupressão, encontra-se massa na adrenal direita. As dosagens de cortisol en-

contram-se em níveis elevados sem supressão com a administração de dexametasona, confirmando o diagnóstico de síndrome de Cushing. Após novo tratamento antimicrobiano com associação de doxiciclina, azitromicina, clindamicina e atovaquona, seguido de ressecção do adenoma adrenal, a paciente permanece assintomática há 42 meses.



**Figura 1.** Tomografia computadorizada de abdômen com massa adrenal de 6,73 x 4,53 cm



**Figura 2.** Parasita intracelular (setas)