

CERATOSSES ACTÍNICAS

ACTINIC KERATOSES

Inês Alencar de Castro¹, Larissa Casarin Schütz², Edison Capp³, Lucio Bakos⁴

RESUMO

As ceratoses actínicas são neoplasmas cutâneos encontrados predominantemente em pele exposta, sendo formas incipientes de carcinoma espinocelular. Essas lesões são usualmente conseqüências da exposição solar crônica em indivíduos com fototipo I e II de Fitzpatrick. O diagnóstico é predominantemente clínico. Numerosos tratamentos estão disponíveis, e alguns deles são importantes por tratarem toda a superfície da pele acometida. Faltam, na literatura, estudos comparativos randomizados e prospectivos dos diferentes tratamentos. Neste trabalho, é apresentada uma revisão da literatura sobre ceratoses actínicas.

Unitermos: Ceratose actínica, fotoenvelhecimento.

ABSTRACT

Actinic keratoses are cutaneous neoplasms predominantly found on sun-exposed surfaces. They are incipient forms of cutaneous squamous cell carcinoma. These lesions are usually a consequence of long-term solar radiation in individuals with Fitzpatrick skin phototypes I and II. Diagnosis is predominantly based on clinical appearance. Several treatment options are available, and some of them are important to treat entire surface areas. Literature is lacking in prospective randomized studies comparing these treatments. In this article we review the scientific literature on actinic keratoses.

Key words: Actinic keratoses, photoaging.

¹ Mestranda, Programa de Pós-Graduação em Medicina: Ciências Médicas, Universidade Federal do Rio Grande do Sul (UFRGS), Porto Alegre, RS.

² Médica dermatologista, Porto Alegre, RS.

³ Programa de Pós-Graduação em Medicina: Ciências Médicas, UFRGS, Porto Alegre, RS. Departamento de Ginecologia e Obstetrícia, Laboratório de Ginecologia e Obstetrícia Molecular, Hospital de Clínicas de Porto Alegre (HCPA), Porto Alegre, RS.

⁴ Professor titular de Dermatologia e do Pós-Graduação em Medicina: Ciências Médicas, UFRGS, Porto Alegre, RS. Chefe, Serviço de Dermatologia, HCPA, Porto Alegre, RS.

Correspondência: Inês Alencar de Castro, Rua Independência, 1125/201, CEP 90035-077, Porto Alegre, RS. Tel./Fax: (51) 33115858. E-mail: inesdecastro@brturbo.com.br.

INTRODUÇÃO

As ceratoses actínicas foram descritas na literatura por Dubreuilh em 1826 (1). O termo “ceratose” refere-se ao espessamento da queratina, e o termo “actínica”, à sua origem a partir da exposição solar (2). Sua importância deve-se ao fato de serem os neoplasmas cutâneos mais freqüentes (1) e à sua correlação com o carcinoma espinocelular (1-6). Neste trabalho, é apresentada uma revisão da literatura sobre ceratoses actínicas e suas diferentes opções terapêuticas.

CLÍNICA E DIAGNÓSTICO

As ceratoses actínicas são pápulas ou placas escamosas, ceratóticas, verrucosas, de coloração igual à da pele, eritematosas ou pigmentadas, encontradas na pele exposta de indivíduos de pele clara (fototipos I e II de Fitzpatrick). Apresentam diâmetro entre 2 e 6 mm, com bordas discretas ou indefinidas (1,2,4,6,7). São freqüentemente associadas com atrofia epidérmica e outros sinais de fotodano (7).

Localizam-se preferencialmente na pele exposta da face e pescoço, onde são mais planas, e em membros superiores, onde são mais espessas (4). Em uma análise da prática dermatológica australiana, foram descritas mais lesões nos membros superiores do que na face (3).

O diagnóstico de uma ceratose actínica é clínico na grande maioria das vezes e deve incluir a palpação das lesões em busca de infiltração, quando, então, a avaliação histopatológica se faz necessária para distingui-la de um carcinoma espinocelular (3,5).

HISTOLOGIA

As ceratoses actínicas são reconhecidas pela presença de ceratinóticos atípicos e pleomórficos na epiderme. Existe um defeito de maturação das camadas superficiais, com alternância de paraceratose e ortoceratose. Também podem ser vistos acantose, acantólise e leve infiltrado inflamatório de linfócitos e histiócitos (1). A junção dermoepidérmica aparece irregular, pela protrusão de células da camada basal, até a derme papilar superior. Em associação freqüente, encontra-se elastose solar na derme. Citologicamente, ceratoses actínicas e carcinomas espinocelulares são indistinguíveis (2).

PATOBIOLOGIA

A radiação UVB (comprimento de onda entre 290 a 320 nm, que predomina entre 10 e 15 horas) da luz solar é a causa mais importante da formação de ceratoses actínicas (1,2). A radiação UVB participa de duas das três etapas necessárias para a malignização: a iniciação e a promoção (4). A iniciação inclui eventos que facilitam a introdução de mutações nos ceratinócitos. Já a promoção envolve a repetitiva exposição da célula transformada a agentes químicos ou físicos com efeito pró-inflamatório (4).

A radiação UVB causa formação de dímeros de timidina no DNA e no RNA, resultando em mutações que provocam a transformação neoplásica dos ceratinócitos (1,2).

Na formação da ceratose actínica, ocorre mutação na telomerase e no gene p53, supressor de tumores, localizado no cromossoma 17p132. Mutações no p53 têm sido identificadas na pele fotoexposta, em ceratoses actínicas e em carcinomas espinocelulares (7). O aumento da atividade da telomerase retarda a apoptose e prolonga a vida celular, talvez até a imortalidade. As mutações no p53 ocorrem nos pontos onde o reparo do DNA celular é diminuído, impedindo que células lesa-

das entrem em apoptose. Essas células mutantes continuam a acumular injúria genética, sendo achadas tanto nas ceratoses actínicas quanto nos carcinomas espinocelulares (1,2,4). A expressão do receptor do hormônio do crescimento pode ser um marcador da progressão de uma ceratose actínica hipercheratótica em carcinoma espinocelular (7). Cabe, ainda, ressaltar a ação imunossupressora global da luz UV, que dificulta a capacidade do hospedeiro de manejar e eliminar células mutantes em proliferação (1,8).

FOTOPROTEÇÃO

Os protetores solares tópicos são amplamente preconizados para reduzir efeitos da exposição solar a longo prazo, como o fotoenvelhecimento e o câncer de pele. Esses conceitos baseiam-se em estudos em animais e humanos, nos quais foi observado que podem inibir a formação de ceratoses actínicas (9).

Em um estudo em Queensland, na Austrália, com o uso de fotoprotetores tópicos por 4/5 anos, houve redução do número de carcinomas espinocelulares no grupo que fazia uso diário. Também foi demonstrado que esses produtos evitavam a depleção de células de Langerhans induzida pela radiação ultravioleta (10). É necessário estabelecer o quanto os fotoprotetores conseguem prevenir o dano ao DNA e a imunossupressão relacionada à radiação UV (8).

Está descrito que os fotoprotetores tópicos diminuem a fotorreativação do herpes, e dois estudos em humanos evidenciaram que a imunossupressão por UV sobre a hipersensibilidade de contacto foi prevenida pelo uso de fotoprotetores (11).

Muitos trabalhos têm enfatizado a quantidade do fotoprotetor a ser aplicado: 2 mL/cm² ou 30 mL/vez. Entretanto, apenas 25 a 50% da quantidade ideal geralmente é utilizada pela população. O veículo, no qual estão contidos os componentes, é de grande importância. Esse veículo não deve ter interações químicas com os ingredientes e deve manter a efetividade após exposição à água. Sabe-se também que alguns filtros solares (como a avobenzona, que absorve UVA) são fotoinativados, e que, conforme a mistura com outros filtros e veículos, pode-se atingir a estabilização dos componentes (11).

Até o momento, os critérios para quantificar a proteção ao UV ainda não estão estabelecidos, mas a literatura recomenda filtros solares altos para UVB (FPS ≥ 15) e de amplo espectro (incluindo proteção ao UVA), lembrando que os pacientes com ceratoses actínicas têm a pele de fototipo baixo (11).

Ainda não há consenso quanto à freqüência de reaplicação dos filtros solares, sendo sugerida ser feita

após banhos ou suor excessivo. Mais recentemente, tem sido indicada após 20-30 minutos da aplicação inicial, para compensar a pouca quantidade aplicada habitualmente pela população (11,12).

O betacaroteno oral (180-300 mg/dia) tem ação comprovada na protoporfiria eritropoiética, controlando a fotossensibilidade, queimação, eritema e edema (10). Em um estudo duplo-cego na Austrália por 4,5 anos, não foi demonstrado benefício na prevenção do carcinoma basocelular ou do carcinoma espinocelular (10).

Outros produtos orais, como chá verde, antiinflamatórios não-esteróides, vitamina C e vitamina E, têm sido sugeridos, necessitando de estudos posteriores (11).

O uso de fotoprotetores tópicos é valioso, mas não o único meio de se proteger do sol. Existem diversos comportamentos fotoprotetores para reduzir o dano solar, como evitar atividades expostas ao ar livre no horário de pico do UVB, controlar o tempo total de exposição, buscar a proteção das sombras e guarda-sóis e utilizar vestuário adequado, incluindo chapéus (11).

Além disso, o uso diário de fotoprotetores tópicos é muito importante para diminuir a exposição solar ocupacional crônica (10).

CORRELAÇÃO ENTRE CERATOSSES ACTÍNICAS E CARCINOMAS ESPINOCELULARES

O mecanismo principal para o desenvolvimento de ceratoses actínicas, carcinomas espinocelulares e basocelulares é a exposição solar, e a população envolvida sofre freqüentemente dos três tipos de tumores (4). Portanto, a presença de ceratoses actínicas é um marcador de excessiva exposição solar crônica e de uma possibilidade aumentada do achado de outras lesões malignas (1).

Calcula-se que 0,25-20% das ceratoses actínicas se converterão em carcinomas espinocelulares a cada ano, segundo diferentes autores (3,6,7), ou 0,075-0,096% por lesão por ano, segundo Cockerell (2). É estimado que 10% das ceratoses actínicas, ao longo da vida, malignizem; que 82-97% dos carcinomas espinocelulares apresentem ceratoses actínicas contíguas (1,4,6); e que 60-82% dos carcinomas espinocelulares se iniciem como ceratoses actínicas (2). Estudos sugerem que a presença de ceratoses actínicas é mais fortemente associada com o desenvolvimento de carcinoma espinocelular do que qualquer outro fator, como idade, sexo ou fototipo (7).

Os indivíduos com mais de 10 ceratoses actínicas têm 14% de chance de desenvolverem carcinomas

espinocelulares em 5 anos. As ceratoses localizadas na columela nasal, orelhas e lábios têm maior risco de degeneração maligna. Embora haja o conceito de que carcinomas espinocelulares originários de ceratoses actínicas raramente metastatizem (risco de 2-6% dos carcinomas espinocelulares), devem ser consideradas as lesões de carcinomas espinocelulares em regiões como lábios, orelhas e região anogenital, onde se tem risco maior de metástases (até 40% a mais), independentemente da contigüidade com ceratoses (1,4).

Acredita-se que, se uma ceratose actínica não for tratada a tempo, poderá se converter em carcinoma espinocelular. No entanto, sabe-se que a maioria das ceratoses actínicas não progride para carcinoma espinocelular e, de fato, cerca de 25% involuem espontaneamente, por mecanismo não bem esclarecido (1,4). A análise do grupo australiano de 2003 encontrou predominância de ceratoses actínicas nos membros superiores e de carcinomas espinocelulares na cabeça e nuca, sem ter como explicar essa discrepância de localização, se são fases diferentes de uma mesma patologia (6).

Já é consenso que as ceratoses actínicas são o lado oposto do espectro do carcinoma espinocelular (1), necessitando de 20 a 30 anos de dano solar cumulativo para ocorrer essa transformação (1,6). Seriam intensidades diferentes de uma mesma doença, sendo a ceratose actínica a forma inicial do carcinoma espinocelular, ou, como o descrito por Ackerman, "carcinoma espinocelular superficial" (1,2).

TRATAMENTO

Para a escolha da terapêutica, deve-se considerar o aspecto geral da pele de fundo, os fatores agravantes do hospedeiro e a topografia a ser tratada. Se a pele, em geral, apresentar sinais de fotoenvelhecimento intenso, número de ceratoses actínicas maior de 10 ou incontáveis lesões em uma mesma região (*field defect*), estão indicadas "terapias de ampla área" (*broad area therapies*), com o intuito de atingir lesões subclínicas e remover as células displásicas, buscando um "efeito de campo" (*field effect*) (7,13,14). Os fatores agravantes do hospedeiro podem ser tumores cutâneos prévios, imunossupressão e/ou imunodepressão, doenças genéticas, entre outros. Na face, a cicatrização é mais rápida, resultando em menos discromias e seqüelas; nas áreas de pele mais espessa, como antebraços e pernas, a cicatrização ocorre mais lentamente e, portanto, há maior tendência a hipo ou hiperpigmentações. No couro cabeludo e outras áreas de maior oleosidade, há menor absorção a produtos tópicos, sendo os resultados terapêuticos mais pobres. Na presença de calvície, há grande redução de anexos, que são

a fonte de células para a reepitelização, e, se forem usadas esfoliações de nível médio a profundo (por exemplo, *laser* de CO₂, *cryopeeling*, esfoliações químicas, dermoabrasão), ocorrerá retardo da cicatrização (5).

As modalidades terapêuticas destrutivas são os meios mais utilizados para tratamento das ceratoses actínicas em 80 a 90% das vezes, sendo opções geralmente seguras, efetivas e bem toleradas. Dentre elas, destacam-se a criocirurgia, com nitrogênio líquido, a eletrodissecção e a curetagem, idealmente realizadas em lesões isoladas ou em número limitado (7,13-15).

Dentre os métodos destrutivos, a crioterapia com nitrogênio líquido é o tratamento mais efetivo para lesões discretas, apresentando um índice de cura de 98,8% (14,15). Tratamento subsequente de uma lesão isolada é raramente necessário (16). Em um estudo prospectivo multicêntrico para ceratoses actínicas maiores que 5 mm, localizadas na face e couro cabeludo, foi proposto congelamento de um ciclo até a formação de anel com 1 mm de diâmetro na pele normal. Foi encontrada resposta completa em 39% dos casos, com tempo maior que 5 segundos, e em 83%, com tempo maior que 20 segundos (15). Eventos adversos, como cicatrizes, alterações de textura da pele, infecção e discromias, em especial a hipocromia, raramente ocorrem (15).

A curetagem e a excisão por *shaving* também são métodos destrutivos, que podem ser utilizados quando da necessidade de avaliação anatomopatológica para descartar um carcinoma espinocelular invasivo, mas podem provocar cicatrizes. Quando associadas com a eletrocoagulação, têm boa indicação em lesões isoladas, mas prescindem de anestesia local e curativos posteriores, ao contrário da crioterapia.

A dermoabrasão é uma técnica destrutiva geral de excelentes resultados e de menor índice de recorrência (seguimento por mais do que 4 anos). É uma técnica sangrenta, que necessita de anestesia e cuidados no pós-operatório (17).

O *laser* CO₂, embora seja comparado à dermoabrasão, apresenta 15% de recidiva de ceratoses actínicas em 12 meses de seguimento (18), apesar dos bons resultados no fotoenvelhecimento.

A cauterização química tem sido descrita principalmente em esfoliações de áreas com ceratoses actínicas e fotoenvelhecimento com diferentes produtos e combinações. É citado o uso de: fenol; solução de Jessner (resorcinol, ácido láctico e ácido salicílico); ácido tricloroacético; ácido glicólico; ácido salicílico e com associações com 5-fluoracil, *lasers*, dermoabrasão (19).

O uso de retinóides tópicos ou orais no tratamento de ceratoses actínicas e câncer de pele tem sido documentado (4,20-25). Foram publicados estudos em pacientes com xeroderma pigmentoso utilizando

isotretinoína oral 2 mg/kg/dia por 2 anos, com redução de 63% dos cânceres de pele. Observou-se também que o efeito se perde com 2-3 meses de descontinuação do tratamento (20). A tretinoína tópica, 0,1% creme, duas vezes/dia, por 6 meses, em antebraços, foi apresentada em 1986 (21) com bons resultados. A associação de isotretinoína oral em baixas doses (20 mg/dia) e 5-fluoracil duas vezes/dia até intensa reação antiinflamatória (em torno de 2 semanas) demonstrou efeito sinérgico com bons resultados em estudo com seguimento posterior médio de 12 meses. Além disso, houve rápida recuperação do fotodano (21).

O 5-fluoracil é um antineoplásico análogo da pirimidina, com grande efetividade no tratamento das ceratoses actínicas, por atingir ceratinócitos displásicos (17). É preconizado quando se busca tratar lesões subclínicas e fotodano (21). O método usual é de duas aplicações/dia do creme 5% por 3 semanas, embora 5 a 6 semanas seriam necessárias para atingir alto índice de cura, completa em 82% e parcial em 92%. Os resultados são mais pobres em mãos e antebraços (21). Está descrita recidiva de 70% em 1-2 anos (17). Buscando reduzir a irritação, pelo questionamento se a mesma é proporcional ao efeito, foi apresentado estudo com uso de duas a quatro aplicações por semana até a cura completa. O tempo médio de tratamento foi de 7,4 semanas (quatro vezes/semana) e 10,2 semanas (duas vezes/semana). Seria uma proposta de tratamento benéfica se o seguimento pós-tratamento fosse apresentado (26).

Foi descrito o uso de diclofenaco 3%, em gel hialurônico 2,5%, para tratamento de ceratoses actínicas, comparado com o de placebo, onde se obteve bons resultados após 30-60 dias (27).

A terapia fotodinâmica (TFD) é definida como uma reação oxigênio-dependente entre um corante fotossensibilizante e uma fonte de luz. Consiste na aplicação tópica do ácido 5-delta-aminolevulínico (ALA), ou sua forma metilada (MAL), que é convertido por enzimas do metabolismo do heme, encontradas nas células tumorais e displásicas em protoporfirinas fotossensibilizantes, principalmente a protoporfirina IX (28). O espectro de absorção da protoporfirina IX é entre 400 e 700 nm. O tipo de luz utilizado pode ser coerente ou incoerente, de cor azul, para lesões superficiais e fotodano difuso, ou vermelha, para lesões tumorais. Como exemplos de luz azul, estão as lâmpadas de argônio (488-514 nm) e tungstênio, e de vermelha, lâmpadas de vapor de cobre ou de vapor de ouro, argônio *dye laser*, *neodymium laser*, luz intensa pulsada e outras. A concentração do ALA pode variar entre 5-40%, devendo-se usar curativo oclusivo e protegido da luz por 2 a 4 horas (7,29). Após, faz-se exposição a diferentes fontes de

luz, sendo geradas espécies oxigênio-reativas nos tecidos-alvo, que induzem apoptose e dano endotelial vascular (30). A TFD está indicada para ceratoses actínicas, doença de Bowen e carcinomas basocelulares, sendo aprovada na maioria dos países da Europa, Escandinávia e Austrália; nos EUA, está aprovada apenas para ceratoses actínicas não-verrucosas da face e couro cabeludo (31). Diversos autores demonstraram bons resultados com a TFD para pacientes com ceratoses actínicas, em comparação com outros tratamentos, cabendo ressaltar que a sua principal indicação é para os pacientes mais graves, com grande número de lesões e fotoenvelhecimento. Em um estudo europeu de 2002, foi relatada eficácia semelhante de um tratamento de MAL-TFD e dois ciclos de crioterapia, atingindo 69% de clareamento das lesões de ceratoses actínicas, mas com resultado cosmético superior e maior satisfação dos pacientes. Um estudo australiano comparou o tratamento duplo de MAL-TFD com crioterapia em congelamento único de 13 segundos, levando ao clareamento de 91% das lesões, comparado com 68%, respectivamente (32). Dentre as morbidades, a dor com a exposição à luz e o prolongado tempo de cicatrização têm sido os mais relatados. Observa-se eritema, descamação, crostas, discromias e, em transplantados, muito desconforto e prurido. Ressalta-se, portanto, o cuidado de restringir a área de tratamento por sessão, quando houver a possibilidade de que existam muitas lesões-alvo subclínicas (16,32).

Finalmente, como proposta de terapia de ampla área, imiquimod (*imidazoquinolone*), um modificador da resposta imune, em creme 5%, a ser utilizado pelo paciente, apresenta atividades antiviral e antitumoral e está aprovado pelo sistema de saúde da América do Norte para tratamento de verrugas genitais por HPV (papilomavírus humano). Muitos registros de tratamento de câncer de pele não-melanoma pelo imiquimod têm sido publicados e casos de ceratose actínica resistentes e recorrentes localizados na cabeça (17). Tem sido proposta aplicação três a cinco vezes por semana, em períodos de 6-8 semanas, com possibilidade de redução para duas vezes por semana se houver irritação. O tratamento de ceratinócitos *in vitro* com imiquimod resulta em maior expressão de interferon α , interleucina 6 e interleucina 8, que podem agir sobre células *natural killer* e estimulá-las a terem atividades antitumorais (33), não sendo identificadas diferenças significativas no gene supressor de tumores p53. Em geral, é bem tolerado. Foi proposto curso curto de 3 semanas, três vezes por semana, em ceratoses actínicas de cabeça, com intervalo de 4 semanas e retratamento por 3 semanas, se necessário. Do total dos pacientes do grupo do imiquimod, 72% clarearam 75% das lesões, comparado com 30% do grupo placebo (34). Cabe ressaltar o alto custo desse tratamento até o momento.

CONCLUSÃO

As ceratoses actínicas são os neoplasmas cutâneos mais comuns; ocorrem na pele exposta de pacientes fototipo I e II de Fitzpatrick e possuem correlação direta com carcinomas espinocelulares e com câncer de pele com potencial para metástases. São marcadores de fotodano crônico, alertando para a possibilidade de coexistirem com carcinomas basocelulares. O comportamento fotoprotetor, além do uso de fotoprotetores tópicos, é necessário para todos os pacientes. Nos pacientes com lesões isoladas de número menor que 10, pode-se propor tratamento localizado. Quando houver inúmeras ceratoses actínicas ou difusas, associadas com fotoenvelhecimento da pele em torno, *field defect*, está, então, indicado uso de “terapias de ampla área”, que podem ser ou não associadas com técnicas localizadas. Espera-se a descrição na literatura das terapias mais recentes com seguimentos prolongados e estudos comparativos com os tratamentos já consagrados.

As ceratoses actínicas merecem atenção do médico, devendo receber tratamento clínico e/ou cirúrgico, buscando a resolução antes da conversão maligna e mantendo o paciente em acompanhamento de outras lesões conseqüentes ao fotoenvelhecimento.

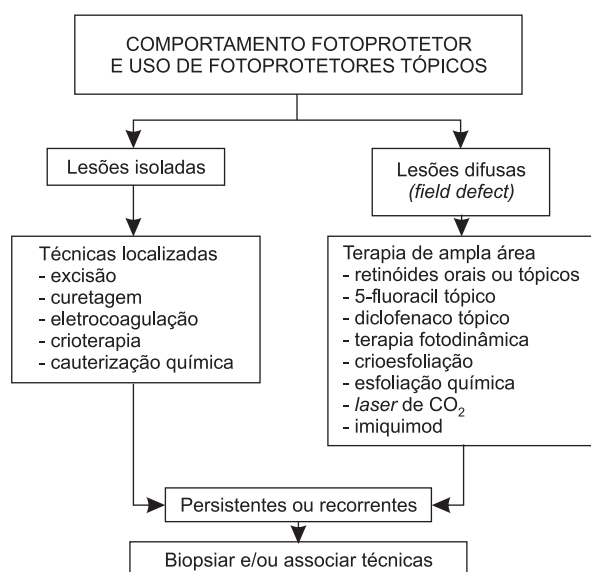


Figura 1. Tratamento de ceratoses actínicas.

REFERÊNCIAS

1. Anwar J, Wrone DA, Kimyai-Asadi A, Alam M. The development of actinic keratosis into invasive squamous cell carcinoma: evidence and evolving classification schemes. *Clin Dermatol.* 2004;22(3):189-96.
2. Cockerell CJ. Pathology and pathobiology of the actinic (solar) keratosis. *Br J Dermatol.* 2003;149 Suppl 66:34-6.
3. Czarnecki D. The prognosis of patients with basal and squamous cell carcinoma of the skin. *Int J Dermatol.* 1998;37(9):656-8.
4. Odom R. Managing actinic keratoses with retinoids. *J Am Acad Dermatol.* 1998;39(2 Pt 3):S74-8.
5. Quaedvlieg PJ, Ostertag JU, Krekels GA, Neumann HA. Delayed wound healing after three different treatments for widespread actinic keratosis on the atrophic bald scalp. *Dermatol Surg.* 2003;29(10):1052-6; discussion 1056.
6. Rosen RH, Studniberg H. Solar keratoses: analysis in a dermatological practice in Australia. *Australas J Dermatol.* 2003;44(1):34-9.
7. McGillis ST, Fein H. Topical treatment strategies for non-melanoma skin cancer and precursor lesions. *Semin Cutan Med Surg.* 2004;23(3):174-83.
8. Young AR, Walker SL. Sunscreens: photoprotection of non-erythema endpoints relevant to skin cancer. *Photodermatol Photoimmunol Photomed.* 1999;15(6):221-5.
9. Thompson SC, Jolley D, Marks R. Reduction of solar keratoses by regular sunscreen use. *N Engl J Med.* 1993;329(16):1147-51.
10. Green A, Williams G, Neale R, et al. Daily sunscreen application and betacarotene supplementation in prevention of basal-cell and squamous-cell carcinomas of the skin: a randomised controlled trial. *Lancet.* 1999;354(9180):723-9.
11. Rosen CF. Topical and systemic photoprotection. *Dermatol Ther.* 2003;16(1):8-15.
12. Diffey BL. When should sunscreen be reapplied? *J Am Acad Dermatol.* 2001;45(6):882-5.
13. Babilas P, Karrer S, Sidoroff A, Landthaler M, Szeimies RM. Photodynamic therapy in dermatology—an update. *Photodermatol Photoimmunol Photomed.* 2005;21(3):142-9.
14. Spencer JM, Hazan C, Hsiung SH, Robins P. Therapeutic decision making in the therapy of actinic keratoses. *J Drugs Dermatol.* 2005;4(3):296-301.
15. Thai KE, Fergin P, Freeman M, et al. A prospective study of the use of cryosurgery for the treatment of actinic keratoses. *Int J Dermatol.* 2004;43(9):687-92.
16. Lober BA, Fenske NA. Optimum treatment strategies for actinic keratosis (intraepidermal squamous cell carcinoma). *Am J Clin Dermatol.* 2004;5(6):395-401.
17. Stockfleth E, Meyer T, Benninghoff B, Christophers E. Successful treatment of actinic keratosis with imiquimod cream 5%: a report of six cases. *Br J Dermatol.* 2001;144(5):1050-3.
18. Fulton JE, Rahimi AD, Helton P, Dahlberg K, Kelly AG. Disappointing results following resurfacing of facial skin with CO2 lasers for prophylaxis of keratoses and cancers. *Dermatol Surg.* 1999;25(9):729-32.
19. Brody HJ, Monheit GD, Resnik SS, Alt TH. A history of chemical peeling. *Dermatol Surg.* 2000;26(5):405-9.
20. DiGiovanna JJ. Retinoid chemoprevention in the high-risk patient. *J Am Acad Dermatol.* 1998;39(2 Pt 3):S82-5.
21. Sander CA, Pfeiffer C, Kligman AM, Plewig G. Chemotherapy for disseminated actinic keratoses with 5-fluorouracil and isotretinoin. *J Am Acad Dermatol.* 1997;36(2 Pt 1):236-8.
22. Alirezai M, Dupuy P, Amblard P, et al. Clinical evaluation of topical isotretinoin in the treatment of actinic keratoses. *J Am Acad Dermatol.* 1994;30(3):447-51.
23. Moon TE, Levine N, Cartmel B, Bangert JL. Retinoids in prevention of skin cancer. *Cancer Lett.* 1997;114(1-2):203-5.
24. Varani J, Zeigler M, Dame MK, et al. Heparin-binding epidermal-growth-factor-like growth factor activation of keratinocyte ErbB receptors Mediates epidermal hyperplasia, a prominent side-effect of retinoid therapy. *J Invest Dermatol.* 2001;117(6):1335-41.
25. Rook AH, Shapiro M. Cutaneous squamous-cell carcinoma. *N Engl J Med.* 2001;345(4):296; author reply 296-7.
26. Labandeira J, Pereiro M, Jr., Valdes F, Toribio J. Intermittent topical 5-fluorouracil is effective without significant irritation in the treatment of actinic keratoses but prolongs treatment duration. *Dermatol Surg.* 2004;30(4 Pt 1):517-20.
27. Rivers JK, Arlette J, Shear N, Guenther L, Carey W, Poulin Y. Topical treatment of actinic keratoses with 3.0% diclofenac in 2.5% hyaluronan gel. *Br J Dermatol.* 2002;146(1):94-100.
28. Morton C, Horn M, Leman J, et al. Comparison of topical methyl aminolevulinic acid photodynamic therapy with cryotherapy or Fluorouracil for treatment of squamous cell carcinoma in situ:

- Results of a multicenter randomized trial. *Arch Dermatol.* 2006;142(6):729-35.
29. Alexiades-Armenakas M. Laser-mediated photodynamic therapy. *Clin Dermatol.* 2006;24(1):16-25.
30. Clayton TH, Tait J, Whitehurst C, Yates VM. Photodynamic therapy for superficial basal cell carcinoma and Bowen's disease. *Eur J Dermatol.* 2006;16(1):39-41.
31. Marmur ES, Schmults CD, Goldberg DJ. A review of laser and photodynamic therapy for the treatment of nonmelanoma skin cancer. *Dermatol Surg.* 2004;30(2 Pt 2):264-71.
32. Russo GG. Actinic keratoses, basal cell carcinoma, and squamous cell carcinoma: uncommon treatments. *Clin Dermatol.* 2005;23(6):581-6.
33. Wheeland RG. The pitfalls of treating all actinic keratoses as squamous cell carcinomas. *Semin Cutan Med Surg.* 2005;24(3):152-4.
34. Chen K, Yap LM, Marks R, Shumack S. Short-course therapy with imiquimod 5% cream for solar keratoses: a randomized controlled trial. *Australas J Dermatol.* 2003;44(4):250-5.