

PREVALÊNCIA DA RETINOPATIA DA PREMATURIDADE NO
CENTRO DE NEONATOLOGIA DO HOSPITAL DE CLÍNICAS DE
PORTO ALEGRE

PREVALENCE OF RETINOPATHY OF PREMATURITY AT THE NEONATAL
INTENSIVE CARE UNIT AT HOSPITAL DE CLÍNICAS DE PORTO ALEGRE,
BRAZIL

João Borges Fortes Filho¹, Viviane Levy Lermann², Cristiano Koch Barros³, Cassiano Innocente⁴,
Marlene Coelho da Costa⁵, Renato S. Procianoy⁶

RESUMO

Objetivo: Estudar a prevalência da retinopatia da prematuridade em recém-nascidos prematuros, nascidos no Hospital de Clínicas de Porto Alegre entre outubro de 2002 e agosto de 2005.

Métodos: Estudo transversal de 220 crianças prematuras nascidas com peso igual ou inferior a 1.500 gramas e/ou com idade gestacional igual ou menor do que 32 semanas, examinadas no centro de neonatologia, após dilatação das pupilas, sempre a partir da sexta semana de vida.

Resultados: A retinopatia da prematuridade ocorreu em 61 (61/220) prematuros, em um percentual de 27,73%. A doença atingiu estadiamento 1 em 12,73% dos casos (28/220), estadiamento 2 em 9,55% dos casos (21/220) e estadiamento 3 em 5% dos casos (11/220). Apenas uma das crianças atingiu o estadiamento 5 da doença, em 0,45% dos casos (1/220).

Conclusões: O percentual de 27,73% de retinopatia encontrado foi similar ao de outros trabalhos internacionais com o mesmo delineamento, assim como o percentual de 5% de retinopatia no estágio 3. Apenas um dos prematuros desenvolveu a doença até o estágio mais grave (5), havendo 0,45% de cegueira pela retinopatia da prematuridade no Hospital de Clínicas de Porto Alegre.

Unitermos: Retinopatia da prematuridade, prevalência, cegueira, prevenção.

ABSTRACT

Objective: To evaluate the prevalence of retinopathy of prematurity (ROP) in neonates born at the Hospital de Clínicas de Porto Alegre, in southern Brazil, from October 2002 to August 2005.

¹ Professor de Oftalmologia, Faculdade de Medicina, Universidade Federal do Rio Grande do Sul (UFRGS), Porto Alegre, RS. Mestre em Oftalmologia, Escola Paulista de Medicina, Universidade Federal de São Paulo (UNIFESP), São Paulo, SP. Doutorando em Oftalmologia, Escola Paulista de Medicina, UNIFESP, São Paulo, SP. Chefe, Setor de Retinopatia da Prematuridade, Hospital de Clínicas de Porto Alegre (HCPA), Porto Alegre, RS.

² Médica Neonatologista, Mestre em Pediatria, Faculdade de Medicina, UFRGS, Porto Alegre, RS.

³ Acadêmico, Faculdade de Medicina, UFRGS, Porto Alegre, RS. Membro, Ação de Extensão da UFRGS, Prevenção da Cegueira pela Retinopatia da Prematuridade no HCPA 2006, Porto Alegre, RS.

⁴ Médico.

⁵ Enfermeira, Centro de Neonatologia do HCPA. Responsável pelo Programa de Triagem em Retinopatia da Prematuridade, HCPA, Porto Alegre, RS.

⁶ Professor titular de Neonatologia, Faculdade de Medicina, UFRGS, Porto Alegre, RS. Chefe, Serviço de Neonatologia, HCPA, Porto Alegre, RS.

Correspondência: Prof. Dr. João Borges Fortes Filho, Serviço de Oftalmologia do Hospital de Clínicas de Porto Alegre, Rua Ramiro Barcelos, 2350, CEP 90035-003, Porto Alegre, RS. Tel.: (51) 2101-8247. E-mail: jbfortes@cursohbo.com.br.

Methods: Cross-sectional study of 220 neonates born with 1.500 g or less and/or gestational age of 32 weeks or less. They were all assessed at the division of neonatology, after pupil dilatation, starting from the sixth week of life.

Results: ROP was diagnosed in 61 neonates (61/220), with a prevalence rate of 27.73%. The disease reached stage 1 ROP in 12.73% (28/220), stage 2 ROP in 9.55% (21/220), and stage 3 ROP in 5.00% (11/220) of the cases. Only one child reached stage 5 ROP, which represented 0.45% of the cases (1/220).

Conclusions: The ROP prevalence of 27.73% was similar to other international cross-sectional studies, as well as 5% of stage 3 ROP. Only one of the neonates reached the most severe stage of the disease (ROP5), with blindness by ROP rate of 0.45% at the Hospital de Clínicas de Porto Alegre.

Key words: Retinopathy of prematurity, prevalence, blindness, prevention.

INTRODUÇÃO

A retinopatia da prematuridade (ROP) é uma doença vasoproliferativa secundária à vascularização inadequada da retina que ocorre em recém-nascidos prematuros de muito baixo peso ao nascer (1,2). Se a retinopatia não for descoberta e tratada ainda durante o tempo de permanência das crianças no Centro de Neonatologia, a mesma poderá passar despercebida tanto aos neonatologistas e pediatras quanto aos familiares da criança, podendo gerar seqüelas visuais importantes ou mesmo produzir cegueira total e irreversível (3-5). O exame de fundo de olho de rotina, realizado na unidade de terapia intensiva neonatal, em todos os prematuros nascidos na faixa de risco, é a única possibilidade de controlar a doença naqueles com chances de desenvolver as complicações finais e irreversíveis da perda total da visão por descolamento da retina.

A ROP está em permanente estudo em todo o mundo, pela sobrevivência cada vez maior de prematuros de muito baixo peso dentro dos grupos de maior risco para o aparecimento dessa doença, ou seja: prematuros nascidos com peso abaixo de 1.500 gramas e com idade gestacional inferior a 32 semanas. No Brasil, o Ministério da Saúde desconhece o número exato de crianças afetadas anualmente por essa entidade que gera um ônus social muito grande ao país, podendo-se esperar cerca de 15.000 prematuros por ano com alguma forma incapacitante da doença e que ocorra entre 1.500 a 2.000 novas crianças cegas pela retinopatia a cada ano, se for considerado um número estimado entre 150.000 prematuros sobreviventes a cada ano. O 1º Encontro Nacional de Estudo sobre a ROP, realizado no Rio de Janeiro em outubro de 2002, com presença de autoridades do Ministério da Saúde, Conselho Brasileiro de Oftalmologia e Sociedade Brasileira de Pediatria, definiu os rumos a serem adotados para que se tenha conhecimento das prevalências e incidências dessa doença em todo o Brasil e para que se consiga uma rápida diminuição

do número de casos de cegueira pela retinopatia através da adequada prevenção e do tratamento precoce sempre que necessário (1).

Nesse sentido, o Hospital de Clínicas de Porto Alegre (HCPA), da Faculdade de Medicina da Universidade Federal do Rio Grande do Sul, um dos principais hospitais universitários do país, preocupou-se em definir os índices de prevalência dessa doença em sua unidade de neonatologia, com um projeto de atendimento semanal de acordo com os padrões definidos pela American Academy of Pediatrics, American Association for Pediatric Ophthalmology and Strabismus (AAPOS), American Academy of Ophthalmology (AAO), Conselho Brasileiro de Oftalmologia e Sociedade Brasileira de Pediatria, que preconizam o exame de fundo de olho sob oftalmoscopia binocular indireta e sob dilatação de pupilas em todas as crianças prematuras nascidas com peso igual ou menor do que 1.500 gramas e/ou com idade gestacional igual ou menor do que 32 semanas, sendo o exame realizado sempre a partir da sexta semana de vida.

MÉTODOS

Delineamento: estudo transversal de todas as crianças nascidas no grupo de risco.

Crítérios de inclusão: pertencer ao grupo de risco (prematuros com peso igual ou menor do que 1.500 gramas e/ou idade gestacional equivalente ou inferior a 32 semanas ao nascimento).

Crítérios de exclusão: prematuros dentro do grupo de risco que tiveram óbito durante a internação, antes da sexta semana de vida.

Desfecho clínico: surgimento da ROP em qualquer estadiamento evolutivo.

Análise estatística: foi realizado cálculo de prevalência com índice de confiança de 95% (IC95%).

Cálculo do tamanho da amostra: conforme dados da literatura científica internacional e nacional, onde se espera ao redor de 30% de prematuros com algum grau de retinopatia, seriam necessários pelo menos 200 pacientes para estudo de prevalência com o intervalo pretendido de 95% de confiança.

Exame oftalmológico: todos os exames foram realizados no Centro de Neonatologia do HCPA entre outubro de 2002 e agosto de 2005. O exame oftalmológico constou de inspeção externa dos globos oculares e oftalmoscopia binocular indireta, com o uso da lente Nikon® de 28 dioptrias, com blefarostato especial para a ROP desenvolvido pela casa Storz® (EUA), após a dilatação das pupilas com associação de colírios tropicamida 0,5% e fenilefrina 2,5%. Os exames foram realizados sempre a partir da sexta semana de vida, com mapeamento da retina e estadiamento da retinopatia pela classificação internacional da ROP de 1984/1989, em todos os pacientes.

RESULTADOS

Do grupo de 220 crianças estudadas, 121 (55%) eram do sexo feminino (Figura 1). Foi identificada ROP em 27,73% (IC95% 22,12-33,92) dos casos. A doença atingiu o estadiamento ROP 1 em 12,73% (IC95% 8,8-17,63), estadiamento ROP 2 em 9,55% (IC95% 6,17-13,98) e estadiamento ROP 3 em 5% (IC95% 2,66-8,52) dos pacientes. Apenas uma das crianças do grupo do estudo desenvolveu estadiamento de ROP 5, com perda severa da visão nos dois olhos (1/220 – 045%) (IC95% 0,02-2,22) (Figura 2).

DISCUSSÃO

A identificação dessa doença em prematuros deveu-se a Terry, que, em 1945, publicou 117 casos de ce-

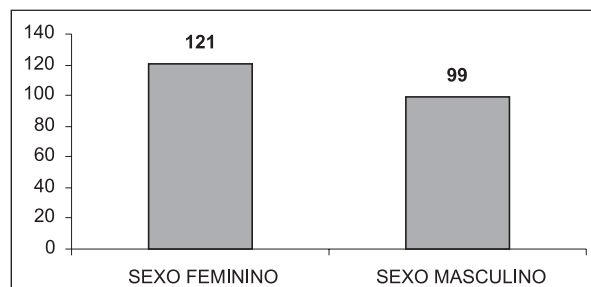


Figura 1. Distribuição por sexo de 220 nascidos com 1.500 gramas ou menos e/ou 32 semanas ou menos

gueira observados entre prematuros sobreviventes em um serviço de pediatria de Boston (EUA), entre 1941 e 1945, chamando a doença de fibroplasia retrolenticular (6, 7).

O conceito moderno do aparecimento da ROP é que esta ocorre por um problema multifatorial diretamente relacionado com o grau da prematuridade de cada criança, a saber: menor idade gestacional leva a um menor peso ao nascer e a uma maior probabilidade de se estabelecer a retinopatia. Vários fatores de risco têm sido possíveis de serem identificados, como: a oxigenoterapia em altas concentrações por longo período, as gestações múltiplas (atualmente em crescimento, devido à ocorrência das fertilizações), a insuficiência pulmonar e cardíaca, a debilitação geral do estado físico da criança, a menor idade gestacional, entre várias outros (8, 9).

A classificação internacional da ROP de 1984/1987 (10-14) preconiza o adequado estadiamento dos pacientes para o posterior tratamento, a saber:

Estágio 1: isquemia periférica da retina e presença de linha de demarcação entre a retina vascularizada e a retina isquêmica;

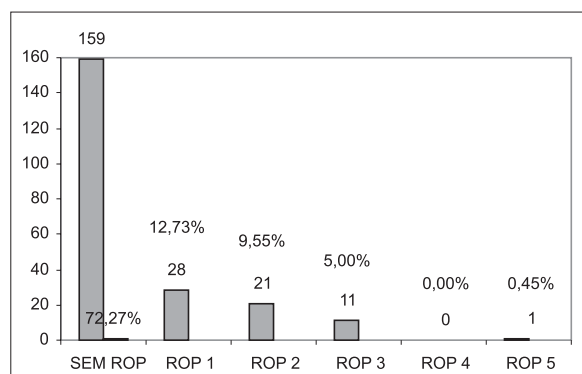
Estágio 2: presença de uma crista elevada por sobre a região periférica da retina;

Estágio 3: presença de proliferação fibrovascular retiniana ou extra-retiniana por sobre as áreas das cristas elevadas;

Estágio 4: início de descolamento tracional parcial periférico ou central da retina (estádios 4A ou 4B);

Estágio 5: descolamento total da retina complicado por proliferação de tecido fibroso ou fibroplasia retrolenticular.

Os programas de prevenção da cegueira pela ROP foram iniciados em muitos países a partir dos anos 80, quando o *American Cryo-ROP Study* demonstrou os pri-



ROP = retinopatia da prematuridade.

Figura 2. Prevalência de ROP em 220 nascidos com 1.500 gramas ou menos e/ou 32 semanas ou menos

meios resultados positivos do tratamento dessa doença pela crioterapia (14). O objetivo do atendimento sistêmico dos recém-nascidos no grupo de risco para o aparecimento da ROP é determinar o momento adequado para o tratamento. Modernamente, a maioria dos serviços especializados no tratamento da retinopatia utiliza a fotocoagulação pelo *laser* argônio ou pelo diodo *laser* aplicado transpupilarmente por oftalmoscopia binocular indireta como a melhor das alternativas para o tratamento quando a doença atinge o estadiamento de ROP 3 – doença limiar e *plus*.

Larsson & Holmström publicaram o aparecimento da ROP em 25,5% (100/392) das crianças estudadas em Estocolmo, na Suécia, em 2002. Esse estudo mostrou o aparecimento de ROP 1 em 5,6% (22/292), ROP 2 em 7,7% (30/392), ROP 3 em 11,7% (46/392) e ROP 4 em 0,5% (2/392) dos 392 pacientes avaliados prospectivamente no período de 23 meses (entre agosto de 1998 e julho de 2000) (15). Ainda na Europa, foi publicado, em 2002, um estudo retrospectivo sobre 194 crianças nascidas prematuras com menos de 1.500 gramas ou com menos de 32 semanas de idade gestacional, num período de 9 anos, entre 1992 e 2000. Nessa população, ocorreram estadiamentos de ROP 1 e 2 em 26,28% (51/194), sendo que apenas 2,5% dos examinados (5/194) necessitaram de tratamento pela criopexia (16).

No John Dempsey Hospital, da University of Connecticut School of Medicine (EUA), entre 1989 e 1997, foram avaliados, retrospectivamente, os dados de 950 recém-nascidos, tendo sido obtido o percentual de 21,3% de ROP (202/950), considerando-se todos os estádios, e apenas 4,6% (44/950) das crianças examinadas atingiram o estadiamento de ROP 3 (doença tratável) ou mais (doença intratável). Esse mesmo estudo determinou que nenhuma das crianças nascidas com mais de 1.000 gramas ou com mais de 28 semanas de idade gestacional desenvolveu estadiamentos de ROP que necessitassem intervenção pelo *laser* ou por cirurgia (17).

No Brasil, o estudo de Graziano et al., publicado em 1997, analisou prospectivamente os dados de 102 prematuros nascidos com menos de 1.500 gramas no período de 24 meses entre janeiro de 1992 e dezembro de 1993, tendo sido detectado um percentual de 29,09% de ROP, incluindo todos os estadiamentos. Nesse trabalho, chamam a atenção uma prevalência muito alta da retinopatia (78,5%) no grupo de pacientes com peso de nascimento menor do que 1.000 gramas e o percentual de 72,73% de retinopatia entre prematuros nascidos com menos de 30 semanas de idade gestacional (prematividade extrema). Os autores concluem que as crianças de menor peso e de menor idade gestacional (abaixo de 1.000 gramas ou abaixo de 28 semanas de

idade gestacional) têm risco maior de desenvolver ROP em estadiamento 3 ou mais (18).

O estudo multicêntrico de crioterapia para a ROP, realizado nos EUA entre janeiro de 1986 e novembro de 1987, avaliou 4.099 crianças nascidas com menos de 1.251 gramas, para monitorar a incidência e a evolução da doença. Esse grande estudo determinou a prevalência da ROP em 81,6% das crianças nascidas com menos de 1.000 gramas (19).

Apenas para ratificar os dados já conhecidos de alta prevalência de ROP em crianças nascidas com menos de 1.000 gramas e idade gestacional inferior a 30 semanas, foram colocados nas tabelas 1, 2 e 3 os dados da prevalência da ROP nesse grupo específicos. Os autores do presente trabalho no HCPA chamam a atenção para a prevalência bem mais severa da doença (45,59%) no grupo de crianças nascidas com menos de 1.000 gramas (26/57) e de 42,85% em nascidos com menos de 30 semanas de idade gestacional (45/105). Se estes dois fatores de risco forem considerados em um único grupo (prematividade extrema), a prevalência é ainda mais alta, de 52,17% (24/46). Esses dados são similares aos verificados em outros trabalhos na literatura nacional (18, 20-22).

Tabela 1. Prevalência de ROP entre 105 nascidos com menos de 30 semanas de idade gestacional

Sem ROP	60	
ROP 1	18	17,14%
ROP 2	18	17,14%
ROP 3	8	7,62%
ROP 4	0	0,00%
ROP 5	1	0,95%
Total	105	42,085%

ROP = retinopatia da prematuridade.

Tabela 2. Prevalência de ROP entre 57 nascidos com menos de 1.000 gramas

Sem ROP	31	
ROP 1	7	12,28%
ROP 2	12	21,03%
ROP 3	6	10,53%
ROP 4	0	0,00%
ROP 5	1	1,75%
Total	57	45,59%

ROP = retinopatia da prematuridade.

Tabela 3. Prevalência de ROP entre 46 nascidos com menos de 1.000 gramas e com menos de 30 semanas de idade gestacional

Sem ROP	22	
ROP 1	6	13,04%
ROP 2	12	26,09%
ROP 3	5	10,87%
ROP 4	0	0,00%
ROP 5	1	2,17%
Total	46	52,17%

ROP = retinopatia da prematuridade.

CONCLUSÕES

O percentual de 27,73% de ROP encontrado neste estudo foi similar ao de outros trabalhos com delineamento similar, assim como também o percentual de necessidade de tratamento na faixa de 5% dos nascimentos no grupo de risco para a ROP. A doença atingiu o estadiamento ROP 1 em 12,73%, estadiamento ROP 2 em 9,55% e estadiamento ROP 3 em apenas 5% dos casos estudados. Ocorreu apenas um caso de estadiamento de ROP 5 no período do estudo, num percentual de 0,45%, demonstrando-se, assim, a eficácia do programa de prevenção da cegueira pela ROP, conforme preconizado pela American Academy of Pediatrics, American Association for Pediatric Ophthalmology and Strabismus (AAPOS), American Academy of Ophthalmology (AAO), Conselho Brasileiro de Oftalmologia e Sociedade Brasileira de Pediatria e implantado neste hospital em outubro de 2002. No grupo de 11 crianças que atingiram estadiamento de ROP 3 limiar e doença *plus*, o *laser* de diodo foi eficaz em 100% dos casos para deter a progressão natural da doença.

REFERÊNCIAS

- Zin A. Retinopatia da prematuridade: epidemiologia. *Rev Soc Bras Retina e Vítreo*. 2003;6.
- Mota M. Retinopatia da prematuridade: patogênese e história natural. *Rev Soc Bras Retina e Vítreo*. 2003;6.
- Moraes NSB. Fotocoagulação com laser na retinopatia da prematuridade. *Rev Soc Bras Retina e Vítreo*. 2003;6.
- Graziano RM. Exame oftalmológico do recém-nascido no berçário: uma rotina necessária. *J Pediatr (Rio J)*. 2002;78(3):187-8.
- Procyanoy RS. Retinopatia da prematuridade: uma doença solicitando a atenção do neonatologista. *J Pediatr (Rio J)*. 1997;73(6):361-2.
- Terry TL. Extreme prematurity and fibroblastic overgrowth of persistent vascular sheath behind each crystalline lens. I – Preliminary report. *Am J Ophthalmol*. 1942;25:203-4.
- Terry TL. Fibroblastic: overgrowth of persistent tunica vasculosa lentis in premature infants. II – Report of cases. *Arch Ophthalmol*. 1943;29:36-53.
- Graziano RM. Fatores de risco para a presença de retinopatia da prematuridade. *Rev Soc Bras Retina e Vítreo*. 2003;6.
- Alves MAS. Análise dos fatores de risco para o desenvolvimento da retinopatia da prematuridade. *Rev Bras Oftalmol*. 1995;54(10):735-49.
- An international classification of retinopathy of prematurity. The Committee for the Classification of Retinopathy of Prematurity. *Arch Ophthalmol*. 1984;102(8):1130-4.
- An international classification of retinopathy of prematurity. *Pediatrics*. 1984;74(1):127-33.
- An international classification of retinopathy of prematurity. II. The classification of the retinal detachment. The International Committee for the Classification of the Late Stages of Retinopathy of Prematurity. *Arch Ophthalmol*. 1987;105(7):906-12.
- Gonçalves JOR, Avila M. Retinopatia da prematuridade. In: Abujamra S, Avila M, Barsante C, Farah ME, Gonçalves JOR, Lavinsky J, et al. *Clínica e cirurgia*. São Paulo: Roca; 2000. Pp. 991-9.
- Gonçalves JOR. Retinopatia da prematuridade – Classificação. *Rev Soc Bras Retina e Vítreo*. 2003;6.
- Larsson E, Holmtrom G. Screening for retinopathy of prematurity: evaluation and modification of guidelines. *Br J Ophthalmol*. 2002;86(12):1399-402.
- Asproudis IC, Andronikou SK, Hotoura EA, Kalogeropoulos CD, Kitsos GK, Psilas KE. Retinopathy of prematurity and other ocular problems in premature infants weighing less than 1500 g at birth. *Eur J Ophthalmol* 2002;12(6):506-11.
- Hussain N, Clive J, Bhandari V. Current incidence of retinopathy of prematurity, 1989-1997. *Pediatrics*. 1999;104(3):e26.
- Graziano RM, Leone CR, Cunha SL, Pinheiro AC. Prevalência da retinopatia da prematuridade em recém-nascidos de muito baixo peso. *J Pediatr (Rio J)*. 1997;73(6):377-82.

PREVALÊNCIA DE RETINOPATIA DA PREMATURIDADE NO HCPA

19. Palmer EA, Flynn JT, Hardy RJ, et al. Incidence and early course of retinopathy of prematurity. The cryotherapy for retinopathy of prematurity cooperative group. *Ophthalmology*. 1991;98(11):1628-40.
20. Cunha RP, Cunha MC, Abreu M, Ferreira AA. Retinopatia da prematuridade (fibroplastia retro-cristaliniana): considerações gerais e classificação. *Arq Bras Oftalmol*. 1984;47(3):99-102.
21. Soranz JF, Horita RAI, Resende AA, Berton ADR, Cerdeira DB. Retinopatia da prematuridade: estudo de 273 prematuros atendidos pelo Serviço de Oftalmologia da PUC-SP (Sorocaba). *Arq Bras Oftalmol*. 1999;62(4):434.
22. Liarth JCS, Gonçalves JOR, Gonçalves RA, Meneses ES, Aguiar AM. Retinopatia da prematuridade: estudo epidemiológico de 348 pacientes. *Arq Bras Oftalmol*. 1999;62(4):451.