

SÍNDROME DE PARKES-WEBER

Amalia Izaura Nair Medeiros Klaes, Mauricio Farenzena,
Mariangela Gheller Friedrich

Paciente feminina, 63 anos, branca, apresentando, desde a infância, edema e úlceras do membro inferior esquerdo e diferença de comprimento entre as extremidades. Submetida, aos 13 anos, a procedimento cirúrgico para correção de varizes. Úlcera venosa sangrante, após trauma, com sangramento abundante que não cessou à compressão elástica, necessitando de ligadura venosa. Durante o procedimento, sangramento arterial importante em conjunto com sangramento venoso. Ao ecodoppler de membros inferiores, dilatação do sistema venoso superficial e profundo, com fluxo arterial e sem refluxo. A Síndrome de Klippel-Trenaunay foi sugerida e angiotomografia de abdome e membros inferiores realizada para avaliação.

A angiotomografia computadorizada do membro inferior esquerdo evidenciou dilatação difusa do sistema arterial, circulação venosa significativamente aumentada, presença de fístulas arteriovenosas e hipertrofia óssea e de partes moles do membro inferior esquerdo. No exame do abdome foram encontradas distensão das veias ilíacas à esquerda e da veia cava inferior pelo hiperfluxo, assim como aumento do volume cardíaco. A presença de fístulas arteriovenosas e das alterações de partes moles confirmou o diagnóstico de Síndrome de Parkes-Weber.

As síndromes de Parkes-Weber e Klippel-Trenaunay cursam com hipertrofia óssea e de partes moles geralmente de um dos membros inferiores, malformações vasculares e varicosidades do membro afetado. A presença de fístulas arteriovenosas de alto fluxo, podendo ocasionar insuficiência cardíaca de alto débito, diferencia a síndrome de Parkes-Weber da de Klippel-Trenaunay, esta apresentando malformações vasculares de baixo fluxo sem fístulas arteriovenosas significativas.

Revista HCPA. 2013;33(3/4):305-307

Serviço de Radiologia, Hospital de
Clínicas de Porto Alegre (HCPA).
Porto Alegre, RS, Brasil.

Contato:

Amalia Medeiros
amklaes@yahoo.com.br
Porto Alegre, RS, Brasil

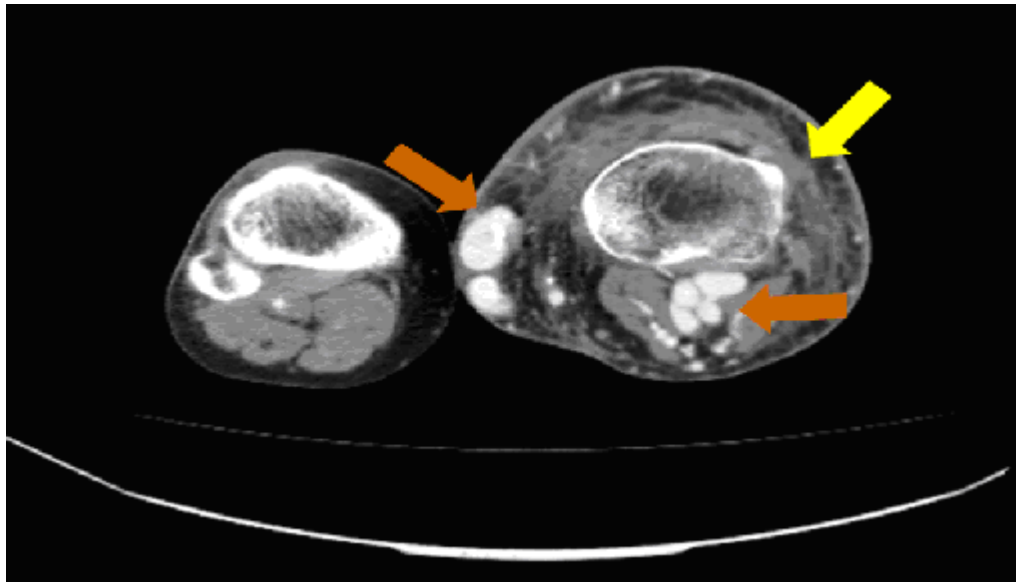


Figura 1: Corte axial (nível da articulação femorotibial), durante a fase arterial da tomografia computadorizada, demonstrando significativo aumento das partes moles e da tibia (seta amarela) do membro inferior esquerdo. Há extensas veias varicosas, com impregnação precoce pelo meio de contraste (setas laranjas), sugerindo a presença de fístulas arteriovenosas.

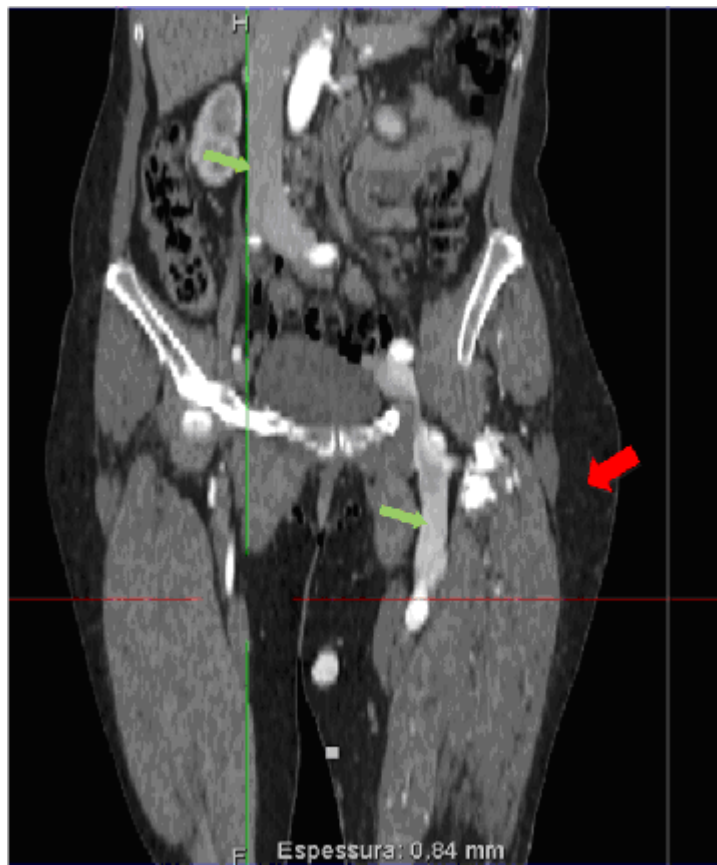

Figura 2: Reconstrução coronal da fase arterial da tomografia computadorizada, com proeminência e realce precoce das veias cava inferior e femoral esquerda (setas verdes) . Aumento das partes moles da coxa esquerda (seta vermelha).

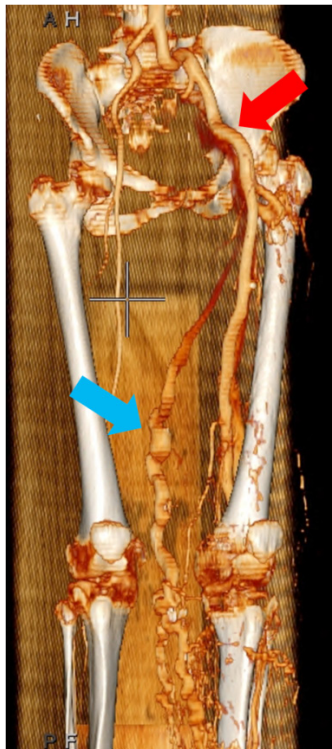


Figura 3: Reconstrução coronal da fase arterial da tomografia computadorizada, com proeminência da artéria íliaca comum esquerda e de suas principais tributárias (seta vermelha). Note a presença de colateral venoso na face medial da coxa (seta azul) e na região do joelho.