

EPENDIMOMA ANAPLÁSICO DO QUARTO VENTRÍCULO

Juliana Avila Duarte, Bethania Ehlers, Eduardo Hennemann Pitrez,
Juliano Adams Perez, Mariana Frederes, Roberto Rossatto, Humberto Moser,
Mateus Beck, Apio Claudio Martins Antunes

Revista HCPA. 2012;32(1):114-117

Hospital de Clínicas de
Porto Alegre.

Contato:

Juliana Avila Duarte
juavila2003@yahoo.com.br
Porto Alegre, RS, Brasil

MWS, 15 anos, masculino, branco, procura a emergência do HCPA com quadro de tontura e vertigem há 07 dias que piorava ao mudar de posição. Ao exame físico: marcha com tendência de queda para esquerda, nistagmo horizontal, piora da vertigem à manobra de Dix-Hallpike à direita. Conduta: Alta hospitalar com prednisona. Orientação de retornar na emergência caso persistissem os sintomas. Após uma semana, o paciente retorna a emergência com melhora da vertigem, mas persistência de náusea e início de vômitos matinais. Ao exame físico: marcha com tendência de queda para esquerda (nas manobras de sensibilização), nistagmo vertical e rotatório com fase rápida para direita, anisocoria (direita>esquerda), fundo de olho: borramento de papilas bilateralmente. Ressonância Magnética (RM) de Encéfalo (07/03/2012): lesão expansiva no 4º ventrículo, hiperintensa em T2 e hipointensa em T1, medindo 5,4 X 4,3 X 4,2 cm.

ANATOMO-PATOLÓGICO: EPENDIMOMA ANAPLÁSICO.

A RM é a modalidade de escolha para avaliação dos ependimomas. Apesar da tomografia computadorizada (TC) demonstrar melhor pequenas calcificações, a RM permite um melhor delineamento da extensão do tumor devido a sua melhor resolução de contraste, possibilidade de obtenção de imagens multiplanares e evita o uso de radiação ionizante, especialmente em pacientes pediátricos que são mais susceptíveis a radiação do que os adultos (1-2). A grande maioria dos ependimomas são infratentoriais (75%), com aspecto plástico, sendo que o sintoma clínico mais comum é de hipertensão intracraniana e hidrocefalia. O diagnóstico diferencial é com o PNET-Meduloblastoma (3).

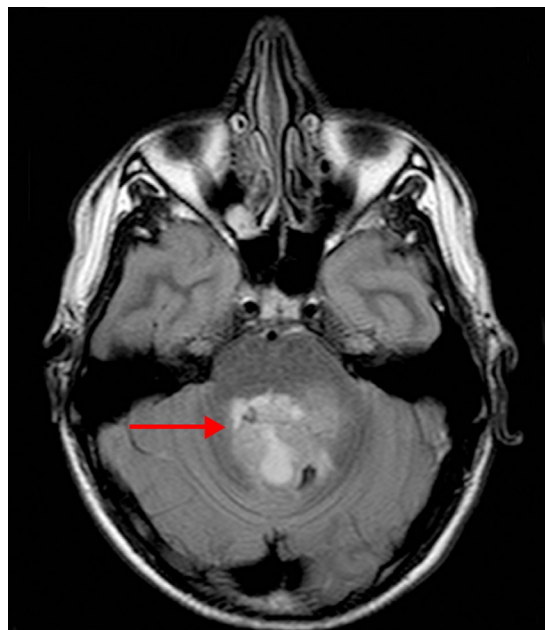


Figura 1a - Imagem ponderada em FLAIR no plano axial.

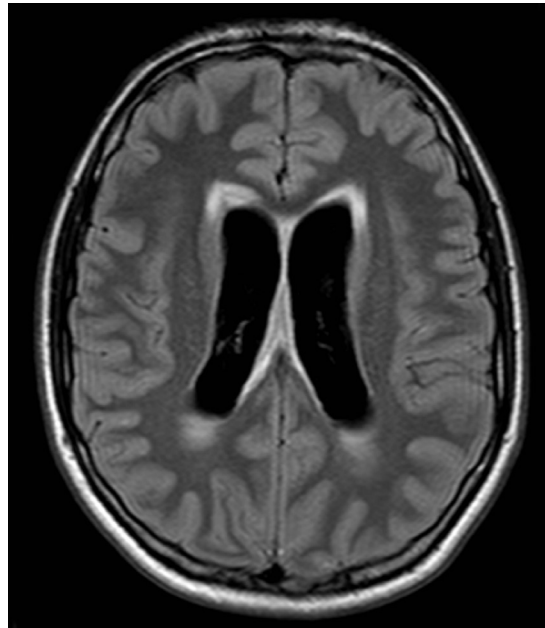


Figura 1b - Imagem ponderada em FLAIR no plano axial.

Figura 1a e 1b: a lesão expansiva ocupando o quarto ventrículo, apresentando hipersinal em Flair (seta vermelha), determinado hidrocefalia supratentorial e transudação liquórica.

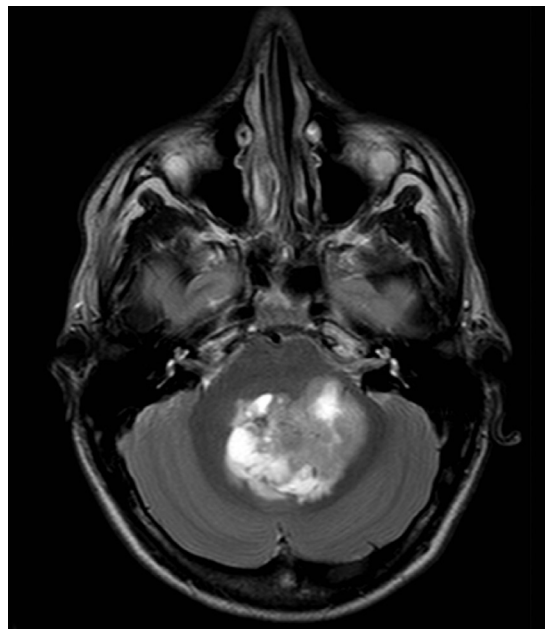


Figura 2a - Imagem ponderada em T2 TSE no plano axial.

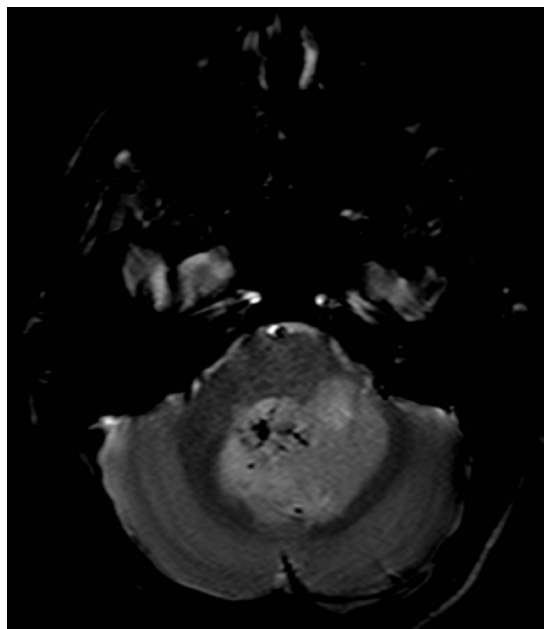


Figura 2b - Imagem ponderada em T2 GRE no plano axial.

Figura 2a e 2b: a lesão apresenta áreas hipointensas em T2 TSE, que são melhor identificadas em T2 GRE, podendo corresponder a hemossiderina ou mesmo calcificações.

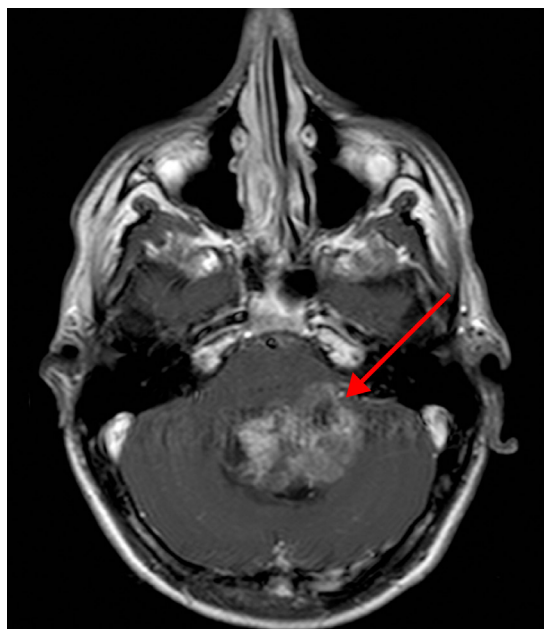


Figura 3a - Imagem no plano axial ponderada em T1 TSE após a injeção do meio de contraste gadolínio EV.

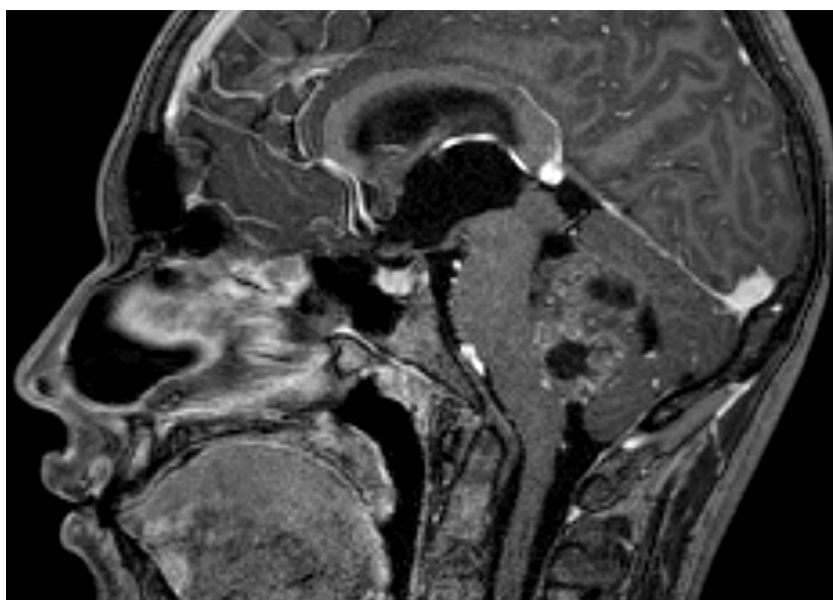


Figura 3b - Imagem no plano sagital ponderada em T1 TSE após a injeção do meio de contraste gadolinio EV.

Figura 3a e 3b: a lesão expansiva ocupando grande parte do quarto ventrículo com aspecto plástico, insinuando-se pelo forame de Luschka (seta vermelha). Houve realce heterogêneo da lesão após a injeção do agente paramagnético gadolínio EV.