

RELATO DE CASO

MAL DE POTT: UMA DOENÇA MILENAR EM UM NOVO SÉCULO

POTT'S DISEASE: AN ANCIENT DISEASE IN A NEW CENTURY

Frederico Soares Falcetta¹, Angélica Dal Pizzol², Juliana Bohn Assmann¹, Andréia Della Giustina², Mateus Franzói³, Alvaro Ernani Georg³, Alan Christmann Fröhlich⁴, Apio Claudio Martins Antunes⁵, Leonardo Vedolin⁶, Marino Muxfeldt Bianchin⁷

RESUMO

A tuberculose espinhal, também conhecida como Mal de Pott ou Doença de Pott, caracteriza-se como a forma mais frequente de tuberculose extrapulmonar. Apresentamos aqui o caso de uma paciente encaminhada ao Serviço de Neurologia do Hospital de Clínicas de Porto Alegre com um quadro de dois meses de evolução, apresentando sintomas de compressão medular. O diagnóstico de tuberculose espinhal foi realizado por punção guiada por tomografia computadorizada e a paciente foi submetida à drenagem do abscesso. Concomitantemente, foi iniciado o tratamento com RHZ e a paciente evoluiu com melhora dos sintomas neurológicos. Esse caso ilustra que mesmo pacientes com alterações neurológicas importantes devido à tuberculose medular podem apresentar melhora significativa com tratamento.

Unitermos: Tuberculose espinhal; compressão medular; paraplegia de Pott; mal de Pott

ABSTRACT

Spinal tuberculosis, also known as Pott's disease, is the most common form of extra-pulmonary tuberculosis. We report on a patient referred to the Division of Neurology of Hospital de Clínicas de Porto Alegre presenting with spinal cord compression symptoms for two months. The diagnosis of spinal tuberculosis was rapidly done by a computerized tomography guided biopsy. The patient was submitted to abscess surgical draining and complementary RHZ treatment. with recovery of neurological symptoms. This case illustrates that even patients with severe neurological deficits due to spinal tuberculosis may have a good outcome with the appropriate treatment.

Keywords: Spinal tuberculosis; spinal cord compression; Pott's paraplegia; Pott's disease

Rev HCPA 2009;29(2):170-173

O Mal de Pott (tuberculose espinhal), nome dado em homenagem ao cirurgião inglês Percivall Pott (1714-1788) (1), é uma doença infecciosa causada pelo *Mycobacterium tuberculosis* e afeta, com maior frequência, as regiões torácica inferior e lombar da coluna vertebral. O primeiro relato foi feito por Hipócrates em 450 AC, porém existem descrições históricas da doença em múmias egípcias de 3.000 AC (2,3). A natureza indolente desta doença pode levar a diagnósticos tardios, muitas vezes errados, com consequências eventualmente devastadoras para os pacientes. Clinicamente, a Doença de Pott se manifesta com dor local progressiva, associada a alterações neurológicas sugestivas de comprometimento medular (4). Sintomas constitucionais tais como febre e perda de peso ocorrem em 40% das vezes (5). A complicação mais importante é a compressão medular na fase ativa da infecção, podendo resultar em paraplegia. A doença se inicia usualmente na porção anterior do corpo da vértebra: a inflamação, o edema e a necrose podem resultar na formação de um abscesso, o que ocasiona a compressão medular, bem como a

desmielinização focal dos tratos ascendentes e descendentes (6).

Nesse artigo, apresentamos um caso de uma paciente portadora de Mal de Pott. A demora diagnóstica e a dificuldade de encaminhamento a centro especializado levou a paciente a um quadro de compressão medular e consequente paraplegia, alteração esfinteriana e nível sensitivo bem estabelecido. O diagnóstico correto e a pronta instituição de terapêutica adequada levou à importante recuperação neurológica.

Paciente feminina, 52 anos, natural e procedente de Rosário do Sul, previamente hígida, iniciou com dor lombar em novembro de 2006. Em menos de um mês progrediu com piora da dor, perda de força e hipoestesia progressiva nos membros inferiores, retenção urinária e febre, sendo encaminhada ao HCPA. A paciente apresentava paraplegia espástica com hiperreflexia simétrica em membros inferiores, alterações esfinterianas e nível sensitivo compatíveis com compressão medular no nível da décima vértebra torácica. A ressonância magnética (RM) de coluna vertebral demonstrou destruição do espaço discal e de

1. Faculdade de Medicina, Universidade Federal do Rio Grande do Sul (UFRGS).

2. Faculdade de Medicina, Universidade de Caxias do Sul – RS.

3. Unidade de Neurocirurgia, Hospital de Clínicas de Porto Alegre (HCPA).

4. Serviço de Neurologia, HCPA.

5. Departamento de Cirurgia, UFRGS. Unidade de Neurocirurgia, HCPA.

6. Neurorradiologista. Doutor em Medicina pela UFRGS.

7. Departamento de Medicina Interna, UFRGS. Serviço de Neurologia, HCPA.

Contato: Frederico Soares Falcetta. E-mail: fredfalcetta@gmail.com (Porto Alegre, RS, Brasil).

corpos vertebrais em T-10 e T-11, com processo inflamatório e coleções paravertebrais extensas (figura 1). A paciente foi submetida à aspiração, guiada por tomografia computadorizada (TC), do material paravertebral e, durante o procedimento, foi também realizada a implantação de um cateter para drenagem externa de coleção paravertebral. O exame direto e a cultura do material aspirado evidenciou bacilos álcool-ácido resistentes (BAAR). Foi então iniciado tratamento clínico com rifampicina, isoniazida e pirazinamida (RHZ) + piridoxina e colete de fixação tóraco-lombo-sacro. Um mês após, na ocasião da alta

hospitalar, a paciente apresentava melhora importante, com desaparecimento do nível sensitivo, retorno do controle esfinteriano e início da recuperação da força nos membros inferiores. A TC de coluna, depois de retirado o dreno, demonstrava diminuição significativa do abscesso vertebral em T10-T11.

Após 5 meses de tratamento com drogas tuberculostáticas e fisioterapia, a paciente retornou para revisão ambulatorial no HCPA. Nesta ocasião, estava apresentando significativa melhora do exame clínico, com ausência de nível sensitivo, controle esfinteriano adequado e deambulando sem auxílio.

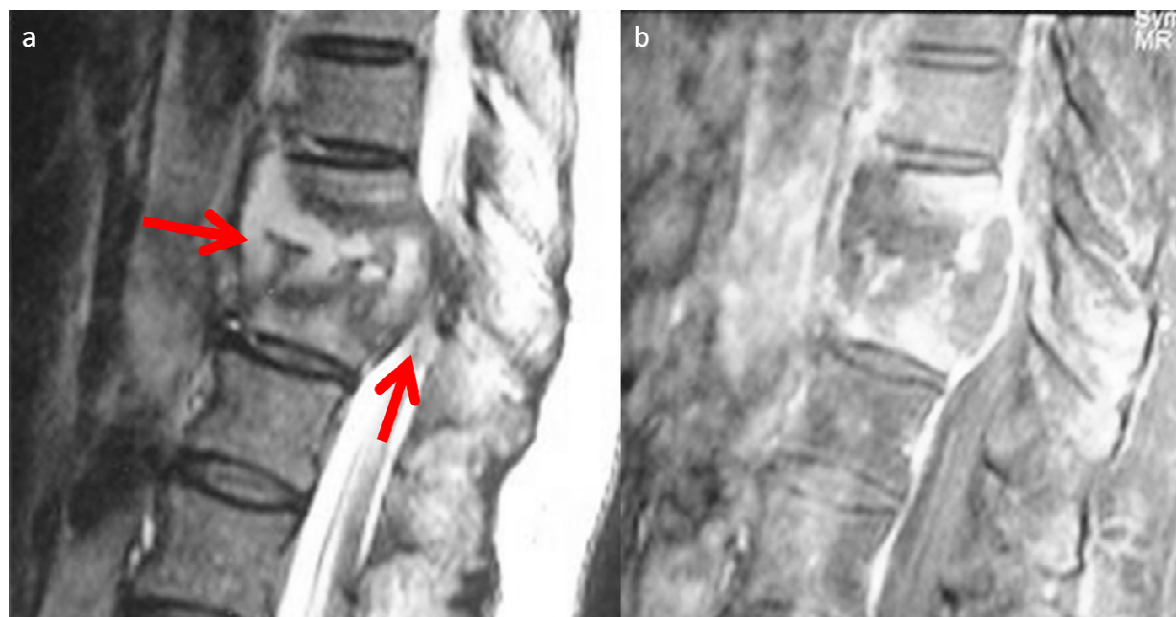


Figura 1 - Imagem no plano sagital T2 (a) e sagital T1 com uso de gadolínio (b). Observa-se alteração de sinal e realce aumentado no disco intervertebral T10-T11, metade superior do corpo de T12 e inferior do corpo de T11 (seta anterior). Existe também espessamento das partes moles anteriores ao corpo vertebral e do ligamento longitudinal posterior, além de deformidade e redução de altura dos corpos acometidos. O canal vertebral central tem amplitude reduzida (seta).

DISCUSSÃO

A tuberculose espinal caracteriza-se como a forma mais comum de tuberculose extrapulmonar (7). Aproximadamente 2% dos pacientes com tuberculose pulmonar irão apresentar tuberculose espinal sendo esta condição responsável por aproximadamente 25% dos casos de abscesso extra-dural e por muitos casos de osteomielite vertebral (8-11). Muito da incidência da tuberculose espinal é devido à imunossupressão consequente à síndrome da imunodeficiência adquirida (AIDS). Nos países desenvolvidos, 10% a 15% dos pacientes infectados pelo HIV terão doença por *Mycobacterium tuberculosis* e 60% desses terão doença óssea (12,13). Essa complicação possui prevalência ainda mais elevada em países subdesenvolvidos, provavelmente por estar relacionada com síndromes de imunode-

ficiências não tratadas, à resistência do *Mycobacterium* às drogas em uso, desnutrição e acesso difícil aos sistemas de saúde em algumas regiões. A doença é prevalente em países desenvolvidos devido à migração de pessoas de países endêmicos, migração de pessoas do meio rural para o urbano e alta prevalência de desabrigados (14-16).

A fisiopatologia aponta para uma provável disseminação do foco primário, usualmente pulmonar, para o espaço extra-dural da coluna, através do plexo venoso vertebral (17). Os padrões da doença do adulto são quatro, sendo eles o padrão paradiscal (correspondendo a mais de 50% dos casos), de granuloma anterior, lesões do tipo apendiciliais e lesões centrais. O tempo médio de duração dos sintomas é de 3 a 4 meses e o diagnóstico pode ser sugerido pela história clínica. Segundo dados de uma metanálise de 694 pacientes da Turquia (5), os

sintomas mais frequentes são fraqueza nas pernas (69%), presença de giba (46%), secundária ao comprometimento de coluna vertebral, dor (21%), em decorrência de compressão neurovascular, e massa palpável (10%). Este mesmo estudo demonstrou que o local mais acometido é a região torácica (55,8%) seguido da região lombar (22,8%), transição tóraco-lombar (16,9%) e da região cervical (4,2%). Esses valores podem ser variáveis, uma vez que o acometimento lombar foi mais frequente que o torácico em estudo coreano (16). A doença multifocal estava presente em 35 de 694 (5%) pacientes, sendo o pulmão (45%) e a própria coluna (23%) os lugares mais frequentemente acometidos. O déficit neurológico, quando presente, pode ser decorrente de diversos mecanismos fisiopatológicos, entre eles a compressão neural pelo granuloma, por tuberculomas extra ou intradurais, deslocamento e subluxação dos elementos ósseos da coluna, trombose em decorrência de compressão venosa pelo granuloma, meningite tuberculosa, ou até mesmo invasão direta da medula pelo bacilo. No caso em questão, o déficit motor deveu-se provavelmente a mais de um fator, tais como compressão medular extrínseca por tecidos moles e por deslocamento posterior do corpo vertebral.

O diagnóstico pode ser sugerido por exames de imagem, tais como a TC ou a RM, que podem demonstrar a extensão da destruição óssea e do tecido que circunda a região comprometida. A RM demonstra com grandes vantagens a extensão da deformação e a consequente compressão medular, razão pela qual, em princípio, está contraindicada a realização de punção lombar para o exame do liquor. O diagnóstico diferencial se faz com infecções tais como *Candida sp.*, *Torulopsis sp.*, *Aspergillus sp.*, *Coccidioides sp.*, *Blastomyces sp.*, *Actinomyces sp.*, *Nocardia sp.*, *Mycobactérias atípicas*, *Brucella*, *Treponema não venéreo* e *Echinococcus sp* (17). A confirmação diagnóstica é realizada por aspiração percutânea ou a céu aberto com biópsia e cultura do material infectado (4,6). Em um estudo publicado por Rezai e colegas (9) a confirmação por biópsia foi positiva em 12 de 16 casos (75%).

Não existe evidência clara sobre uma maior eficácia do tratamento conservador com antibioticoterapia por 12 meses (normalmente com isoniazida, rifampicina, pirazinamida e etambutol) ou com antibioticoterapia mais cirurgia (4,5,16,19). Uma revisão Cochrane de dois ensaios clínicos randomizados mostrou que antibioticoterapia mais cirurgia é semelhante ao uso isolado de antibioticoterapia, porém complementa que, devido à ausência de estudos adequados, a cirurgia pode ser indicada

em certos casos, segundo julgamento clínico (6,20). Indicações cirúrgicas incluem déficit neurológico, instabilidade espinhal, falta de resposta à terapia antimicrobiana, sepse ou deformidade severa, grandes abscessos, lesões cervicais (pela alta incidência de complicações) e diagnóstico não confirmado pela aspiração, cultura e biópsia. Quando o déficit neurológico é leve, a antibioticoterapia utilizada como terapêutica única é efetiva em 85-95% dos casos (21-24).

Em relação ao prognóstico, este varia conforme o grau de disfunção motora e sensitiva, sendo benigno na maioria dos pacientes que são diagnosticados e tratados com urgência. Os principais fatores prognósticos preditores de uma boa evolução em seis meses são déficit motor de pequena intensidade e curta evolução dos sintomas (3). Estudo retrospectivo multicêntrico publicado por Park e cols. evidenciou fatores associados a melhor prognóstico em tuberculose espinhal, relatando que terapia cirúrgica radical (descompressão anterior, fusão óssea com instrumentação e curetagem vertebral) e baixa idade estavam associados a um resultado favorável (7). Esse mesmo estudo não relatou diferenças estatisticamente significativas em relação à duração da antibioticoterapia (6 meses ou 9 meses). A metanálise citada relatou também déficits neurológicos em 69% dos pacientes acompanhados, valor este que pode estar relacionado à perda de seguimento de mais de 40% dos 694 pacientes iniciais e também a mais altos índices de doença avançada na população estudada (4).

REFERÊNCIAS

1. Flamm ES. Percivall Pott: an 18th century neurosurgeon. *J Neurosurg* 1992; 76:319-26.
2. Elliot, Smith, G. & Dawson, W.R.: Egyptian Mummies, London, 1924. p. 157.
3. Hippocrates: The genuine works of Hippocrates, translated by F. Adams, London, The Sydenham Society, 1849.
4. Gautam MP, Karki P, Rijal S, Singh R. Pott's spine and paraplegia. *J Nepal Med Assoc.* 2005; 44(159):106-15.
5. Hodgson SP, Ormerod LP. Ten-year experience of bone and joint tuberculosis in Blackburn 1978-1987. *J R Coll Surg Edinb* 1990; 35:259.
6. Kalita et al. Prognosis of conservatively treated patients with Pott's paraplegia: logistic regression analysis. *J Neurol Neurosurg Psychiatry.* 2005; 76:866-68.
7. Turgut M. Spinal tuberculosis (Pott's disease): its clinical presentation, surgical management, and outcome. A survey study on 694 patients. *Neurosurg Rev.* 2001; 24:8-13.
8. Moon MS. Tuberculosis of the Spine: Controver-

- sies and a New Challenge. *Spine*. 1997; 22(15):1791-97.
9. Kaufman DM, Kaplan JG, Litman N (1980) Infectious agents in spinal epidural abscess. *Neurology* 1980; 30:844-50.
10. Kumar K (1985) A clinical study and classification of posterior spinal tuberculosis. *Int Orthop* 1985; 9:147-52.
11. Rahman N (1980) Atypical forms of tuberculosis. *J Bone Joint Surg Br* 1980; 62:162-169.
12. Boachie-Adjei O, Squillante RG. Tuberculosis of the spine. *Orthop Clin North Am* 1996;27:95-103.
13. Leibert E, Schluger NW, Bonk S, Rom WN. Spinal tuberculosis in patients with human immunodeficiency virus infection: clinical presentation, therapy and outcome. *Tuber Lung Dis* 1996;77:329-34.
14. Rezai AR, Lee M, Cooper PR, et al. Modern management of spinal tuberculosis. *Neurosurgery*. 1995; 36:87-98.
15. Miller JD. Pott's paraplegia today. *Lancet*. 1995 Jul 29;346(8970):264.
16. Berkel T, Dermesin H, Ünaldı M, Yedek I, Kavaklı B. The results of surgical treatment in spinal tuberculosis. Third International Congress Book on Spine Surgery. Mine Ofset, Ankara, p 169. 1994.
17. Batson OV. The function of the vertebral veins and their role in the spread of metastases. *Ann Surg* 1940; 112:138-49.
18. Park DW, Sohn JW, Kim EH et al. Outcome and management of spinal tuberculosis according to the severity of disease: A retrospective study of 137 adult patients at korean teaching hospitals. *Spine*. 2007; 32(4):E130-E135.
19. Khoo LT, Mikawa K, Fessler RG. A surgical re-visitation of Pott distemper of the spine. *The Spine Journal* 2003; 3:130-45.
20. Rezai AR, Lee M, Cooper PR, Errico TJ, Koslow M. Modern management of tuberculosis of the spine. *Neurosurgery* 1995; 36: 87-98.
21. Pun WK, Chow SP, Luk KDK, Cheng CL, Hsu LCS, Leong JCY. Tuberculosis of the lumbosacral junction. *J Bone Joint Surg [Br]* 1990; 72:675-9.
22. Jutte PC, Van Loenhout-Rooyackers JH. Routine surgery in addition to chemotherapy for treating spinal tuberculosis. *Cochrane Database Syst Rev* 2006;25:CD004532.
23. Leff A, Lester TW, Addington WW. Tuberculosis: a chemotherapeutic triumph but a persistent socioeconomic problem. *Arch Intern Med* 1929;139:1375-77.
24. Currier BL. Spinal infections. In: Principles and techniques of spine surgery. Baltimore, MD: Williams and Wilkins, 1998:567-603.
25. Pattison PRM. An account of the treatment of 89 consecutive patients. *Paraplegia* 1986;24:77-91.
26. Moon MS, Kim L, Woo YK. Conservative treatment of tuberculosis of the thoracic and lumbar spine in adults and children. *Internat Orthop (SICOT)* 1987;11:315-22.

Recebido: 19/05/2009

Aceito: 20/07/2009