

DÉBORA CADORE DE FARIAS

**ANÁLISE MORFOLÓGICA DE TRÊS TIPOS DE LIMPEZA
EM FERIDAS POTENCIALMENTE INFECTADAS – ESTUDO
EXPERIMENTAL EM RATOS WISTAR**

**Trabalho apresentado à Universidade Federal de
Santa Catarina, para a conclusão do Curso de
Graduação em Medicina**

Florianópolis

2004

DÉBORA CADORE DE FARIAS

**ANÁLISE MORFOLÓGICA DE TRÊS TIPOS DE
LIMPEZA EM FERIDAS POTENCIALMENTE
INFECTADAS – ESTUDO EXPERIMENTAL EM RATOS
WISTAR**

**Trabalho apresentado à Universidade Federal de
Santa Catarina, para a conclusão do Curso de
Graduação em Medicina**

Coordenador do Curso: Prof. Ernani Lange S. Thiago, MD, MSc

Orientadora: Prof^a. Daniella Serafin Couto Vieira, MD, MSc

Co-Orientador: Prof. Armando José d'Acampora, MD, PhD

Florianópolis

2004

AGRADECIMENTOS

Aos meus queridos pais, **Afonso e Sueli**, grande exemplo a seguir. Da formação que recebi na infância, tenho sempre colhido os melhores frutos.

Às minhas queridas irmãs **Cristiane e Patrícia**, que a distância continue a não ser empecilho para nossa união.

Ao querido e especial, **Caio**, cuja simples presença ao meu lado torna qualquer caminhada mais tranqüila, sendo sempre alguém a me elevar e no fim de tudo, a me fazer sorrir...

Aos **demais familiares**: obrigado pelos valores que aprendi e por todos momentos em que é possível sentir que sempre há alguém pensando e se preocupando por mim.

Ao professor, **Armando José d'Acampora**, por toda orientação prestada neste trabalho assim como em vários outros já realizados, por todos os ensinamentos na área da pesquisa, pela amizade, da qual sei que posso dispor.

A minha orientadora, **Daniella Serafin Couto Vieira**, por toda a atenção e carinho a mim prestados durante a realização deste trabalho.

Ao médico, **Marcos Túlio Silva**, pela colaboração durante toda a realização deste trabalho.

Ao Instituto de Diagnóstico Anátomo Patológico, **IDAP**, em especial ao professor **José Caldeira Ferreira Bastos**, por ter cedido seu laboratório para confecção e estudo das lâminas deste trabalho.

Ao epidemiologista, **Paulo Fontoura Freitas**, por todo conhecimento a mim repassado e importante orientação na parte estatística deste trabalho.

Ao **Laboratório Médico Santa Luzia**, pela sua importante colaboração neste estudo.

A todos os funcionários do Laboratório de Técnica Operatória e Cirurgia Experimental da UFSC, por todo apoio prestado à realização deste trabalho, em especial aos amigos **Charles Veiga e Luiz Henrique Prazeres**.

A todos os meus amigos, presentes ou distantes, que sempre torceram pelo meu sucesso e com quem sempre pude compartilhar momentos de tristeza e de alegria.

A todos que colaboraram direta ou indiretamente para a realização deste trabalho.

A **Deus**, sempre.

SUMÁRIO

RESUMO	v
SUMMARY	vi
1. INTRODUÇÃO	1
2. OBJETIVO	5
3. MÉTODO	6
4. RESULTADOS	13
5. DISCUSSÃO	21
6. CONCLUSÕES	27
REFERÊNCIAS	28
NORMAS ADOTADAS	30
APÊNDICE	31
ANEXO	35

RESUMO

Introdução: A limpeza de feridas é um assunto controverso na literatura. A maioria dos autores concorda que o polivinil pirrolidona iodo (PVP-I) reduz a infecção das feridas e também causa retardo na cicatrização. Não se conseguiu levantar estudo histológico experimental comparativo entre a clorexidina, o PVP-I e a solução salina que mostrasse as reações teciduais que o uso de cada uma dessas substâncias ocasiona.

Objetivo: Avaliar a resposta inflamatória em feridas potencialmente infectadas tratadas com PVP-I, clorexidina e solução salina isotônica, no sétimo dia de pós-operatório, em ratos Wistar.

Métodos: Utilizou-se 32 ratos distribuídos em 4 grupos. Todos os animais tiveram suas feridas operatórias infectadas com um inóculo bacteriano padrão. Grupo controle (A): os animais tiveram suas feridas operatórias suturadas sem a limpeza com qualquer substância. Grupo solução salina (B): os animais tiveram suas feridas operatórias lavadas com solução salina. Grupo Clorexidina (C): os animais tiveram suas feridas operatórias lavadas com clorexidina. Grupo PVP-I (D): os animais tiveram suas feridas operatórias lavadas com PVP-I. Após 7 dias foi realizada a avaliação morfológica da pele.

Resultados: Em todos os cortes histológicos observou-se a presença de edema, proliferação e congestão vascular. O grupo A e D mostraram a presença de um infiltrado neutrofilico discreto, macrofágico e linfocítico moderados. O grupo B, um infiltrado neutrofilico, macrofágico e linfocítico severos. O grupo C, um infiltrado de neutrófilos, macrófagos e linfócitos em moderada quantidade.

Conclusão: O grupo D foi o grupo que apresentou o infiltrado inflamatório mais semelhante com o grupo que não recebeu nenhum tratamento.

SUMMARY

Introduction: Wound cleaning is a controversy subject in literature. Most of the authors agree that PVP-I reduces wound infections and also hold up healing. A experimental histological study that shows tissue reactions caused by chlorhexidine, PVP-I and saline solution could not be found in the literature.

Objective: To evaluate the inflammatory response of contaminated wound cleaning with saline, chlorhexidine and PVP-I, seven days after surgery.

Method: Thirty-two male rats were used, divided in 4 groups. All animals had a surgical wound done and contaminated with a standard bacterial inoculum. Control group (A): animals wound were sutured without any kind of cleaning. Saline solution group (B): animal wounds were cleaned with saline solution. Chlorhexidina group (C): animal wounds were cleaned with chlorhexidine. PVP-I group (D): animal wounds were cleaned with PVP-I. Seven days after surgery, all the animals had their skin submitted to microscopic evaluation.

Results: In all histological slices analyzed was noticed edema, vascular proliferation and congestion. A and D groups showed presence of a mild neutrophilic, moderated lymphocyte and macrophage infiltrate. Group B showed severe neutrophilic, macrophagic, and lymphocytic infiltrate. Group C showed moderated neutrophilic, macrophagic, and lymphocytic infiltrate

Conclusion: Group D was the group that showed inflammatory infiltrate most similar to the group that did not have treatment.

1. INTRODUÇÃO

A cicatrização de feridas consiste em uma perfeita e coordenada cascata de eventos celulares e moleculares que interagem para que ocorra a repavimentação e a reconstituição do tecido lesado.¹

Desde os primórdios da medicina, registra-se a preocupação com a cicatrização das feridas em geral, considerada como essencial para a saúde, pois se sabia que infecções adquiridas através dos ferimentos poderiam levar a morte.²

Um grande exemplo desta antiga preocupação é o Papiro de Edwin Smith, o mais antigo documento cirúrgico conhecido (Egito, 3000 a.C.), que se destaca pelas orientações sobre o tratamento das infecções ali contidas.^{3,4}

Já em 450 a.C, Hipócrates preconizava a utilização de água morna, vinho e vinagre para a limpeza das feridas além da limpeza das mãos, fato que posteriormente foi reforçado por Galeno (150 d.C.).^{1,4}

Entre o final de 1840 e a 2ª Guerra Mundial, o foco para o tratamento de feridas e cicatrização foi a utilização de anti-sépticos e agentes tópicos com ação antimicrobiana bem como a proteção com coberturas secas, conseqüências das descobertas de Pasteur sobre a Teoria dos Germes. Nesta fase, dá-se o período áureo da utilização de anti-sépticos como líquido de Dakin, Eusol, derivados do iodo, mercúrio e alumínio.¹

Atualmente, a preocupação com a infecção não é menor. Diariamente, atendem-se nas emergências dos hospitais e pronto-atendimentos inúmeras feridas provocadas acidentalmente ou não, cuja síntese é realizada de imediato, seguindo-se muitos dos antigos preceitos.

A solução de continuidade da pele provocada pelo ferimento permite que os microorganismos residentes, e até mesmo os transitórios que nela se encontram, multipliquem-se, duplicando a cada 2 horas após o aparecimento da ferida, e causem uma infecção local. Existem ainda os microorganismos das superfícies com as quais a ferida entrou em contato, que podem também infectá-la⁵, tornando-se mais uma interferência, com possível atraso do processo cicatricial.

A partir destas constatações, alguns autores propoem uma classificação didática para a cicatrização, distribuindo o processo em cinco fases, consideradas como principais¹:

1. Coagulação – Dependente da atividade plaquetária e da cascata de coagulação, onde ocorre a formação do coágulo, que serve para coaptar as bordas da ferida e cruzar fibronectina, oferecendo uma matriz provisória, na qual os fibroblastos, células endoteliais e queratinócitos possam ingressar na ferida.

2. Inflamação – Depende, além dos mediadores inflamatórios, das células inflamatórias, como leucócitos polimorfonucleares (PMN), macrófagos e linfócitos. Os PMN chegam no momento da lesão tissular e permanecem por 3 a 5 dias, sendo os responsáveis pela fagocitose das bactérias. O macrófago permanece do 3.º ao 10.º dia, fagocitando bactérias e corpo estranho, direcionando o desenvolvimento do tecido de granulação. Os linfócitos surgem na ferida em 7 dias, tendo importante influência sobre os macrófagos. A fibronectina, sintetizada pelos fibroblastos, queratinócitos e células endoteliais, adere, simultaneamente, à fibrina, ao colágeno e a outros tipos de células, como se fosse uma cola, consolidando o coágulo de fibrina, as células e os componentes da matriz. Por apresentar propriedades quimiotáticas, promove a opsonização e a fagocitose de corpos estranhos e bactérias, sendo um importante componente desta fase.

3. Proliferação – É a síntese da lesão propriamente dita. Apresenta 3 subfases:

3.1. reepitelização, onde haverá migração de queratinócitos não danificados das margens da ferida e dos anexos epiteliais, com hiperplasia do epitélio;

3.2. fibroplasia e formação de matriz, importante na formação do tecido de granulação (coleção de elementos celulares, incluindo fibroblastos, células inflamatórias e componentes neovasculares e da matriz, como a fibrinectina, as glicosaminoglicanas e o colágeno). A formação do tecido de granulação depende do fibroblasto, célula crítica na formação da matriz por produzir colágeno, elastina, fibronectina, glicosaminoglicana e proteases, responsáveis pelo desbridamento e remodelamento fisiológicos;

3.3. angiogênese, onde as células endoteliais migram para a área lesada, proliferam e determinam o caminho para outras células responsáveis pelo evento da cicatrização.

4. Contração da ferida – É o movimento centrípeto das bordas da ferida de espessura total. As de espessura parcial (lesão incompleta da derme) não realizam esta etapa.

5. Remodelação – Ocorre durante meses, e é responsável pelo aumento da força de tensão e pela diminuição do tamanho da cicatriz e do eritema, ocorrendo no colágeno e na matriz.

Em decorrência do conhecimento já adquirido, os profissionais da saúde realizam, de rotina, uma limpeza adequada e cuidadosa da ferida antes de ser realizado qualquer tipo de procedimento necessário à resolução do problema, como uma sutura, visando a retirada de corpo estranho, diminuir a quantidade de microorganismos presentes, e com isso diminuir, ou até mesmo, impedir a infecção, e portanto não atrapalhar a evolução do processo de cicatrização.

A maneira como essa limpeza deve ser realizada é ainda um assunto controverso entre os profissionais que atuam em emergência, assim como na literatura.^{4,5,6,7,8,9,10,11,12,13,14}

A rotina para o procedimento de limpeza de qualquer ferimento antes da sutura varia de hospital para hospital. A maioria dos serviços médicos utiliza solução de clorexidina ou solução de polivinil pirrolidona iodo (PVP-I) para a limpeza de feridas^{9,10,11,12} e alguns utilizam apenas a limpeza com solução salina a 0,9 % (soro fisiológico). Em nosso meio, acredita-se que a limpeza com água e sabão seja a mais simples, de menor custo e bastante eficaz, estando ao alcance de qualquer local.

Em uma revisão na literatura a respeito de substâncias utilizadas na antisepsia de feridas, encontrou-se resultados contraditórios, principalmente, quando da utilização de clorexidina e PVP-I.

De Wet (1990) avaliou o efeito bactericida do PVP-I na forma de creme no tratamento de queimaduras e concluiu que no grupo estudado não havia sido satisfatório.¹⁵

Molloy (1993) afirmou que o uso de PVP-I inibe a cicatrização da ferida num modelo experimental em ratos, porém não fez menção à reação inflamatória e à presença de necrose tecidual.¹⁰ Em semelhante linha de investigação, Kjolseth (1994) provou que o PVP-I retarda a epitelização de feridas quando comparado com hipoclorito de sódio, sulfadiazina de prata, bacitracina e nitrato de prata, porém esses pesquisadores não estudaram comparativamente a clorexidina, que nos hospitais brasileiros é largamente utilizada.¹¹

Kashyap (1995) concluiu que o PVP-I reduz a resistência das feridas¹² e, em estudo experimental, não conseguiu demonstrar ação superior desse quando comparado à solução salina isotônica.¹⁶

Mais recentemente, 1997, Souza Filho, utilizando modelo animal avaliou o uso da solução salina isotônica comparado com o ágar no tratamento de feridas infectadas com *Staphylococcus aureus*, onde o último resultou ser mais regular e eficiente do que a solução salina.²

No Brasil, o Ministério da Saúde, na portaria 193/86, aprovou o uso tanto de clorexidina quanto de soluções de PVP-I com intuito anti-séptico no preparo da pele ou de mucosa antes de uma intervenção cirúrgica.¹⁷

Em síntese, a maioria dos autores concorda que o PVP-I reduz a infecção das feridas e também que causa retardo na cicatrização. Porém, não se conseguiu levantar, na bibliografia pesquisada, estudo histológico experimental comparativo entre a clorexidina, o PVP-I e a solução salina que mostrasse as reações teciduais decorrentes de sua utilização individualizada nos ferimentos.^{2,10,11,12,18}

Vários produtos já foram testados experimentalmente com o intuito de obter-se a substância ideal para a redução da infecção tecidual sem alterar o processo cicatricial, mas ainda não há um consenso na literatura em torno do assunto.^{7,9,10,11,12,13, 14,17,18,19,20,21,22,23}

Não há, na literatura pesquisada, clareza quanto à indicação do uso de produtos iodados, clorexidina ou apenas solução salina isotônica na limpeza de feridas potencialmente infectadas, assim como quanto às conseqüências teciduais que seu uso ocasiona.

Para isso se propôs este estudo experimental, com a finalidade de comparar macroscópica e histologicamente as reações inflamatórias causadas por cada uma das substâncias em estudo, na limpeza de feridas potencialmente infectadas, no sétimo dia de evolução da cicatrização.

2. OBJETIVO

Avaliar a resposta inflamatória em feridas potencialmente infectadas tratadas com polivinil pirrolidona iodo (PVP-I), clorexidina e solução salina isotônica, no sétimo dia de pós-operatório, em ratos Wistar.

3. MÉTODO

3.1. AMOSTRA

O experimento foi realizado no Laboratório de Técnica Operatória e Cirurgia Experimental do Departamento de Clínica Cirúrgica da Universidade Federal de Santa Catarina.

Foram utilizados 32 (trinta e dois) ratos da espécie *Rattus norvegicus* da linhagem Wistar, machos, com idade média de 120 dias, provenientes do Biotério Central da Universidade Federal de Santa Catarina.

Os animais receberam alimentação própria para a espécie, com acesso livre a dieta e água durante todo o período do experimento, sendo mantidos sob temperatura, luz natural, e ruídos ambientais, mantido o ciclo dia/noite, em gaiolas de plástico. Cada gaiola continha apenas 1 animal, isolado da forragem por uma grade de aço inoxidável, sem contato com as secreções fisiológicas do mesmo (urina e fezes).

Os animais foram distribuídos em 4 grupos:

1. GRUPO CONTROLE – GRUPO A (n=8)

Os animais deste grupo tiveram uma ferida produzida em sua região dorsal e infectada com o inóculo padrão e, após 15 minutos, tiveram a incisão suturada sem a realização de limpeza da ferida com qualquer substância. Após 7 dias, foram levados a eutanásia e foi colhido um fragmento de pele, conforme será descrito, que foi enviado para análise morfológica.

2. GRUPO SOLUÇÃO SALINA – GRUPO B (n=8)

Os animais deste grupo tiveram uma ferida produzida em sua região dorsal e infectada com o inóculo padrão e, após 15 minutos, tiveram a incisão lavada com 100 mL de solução salina isotônica (soro fisiológico) a 0,9%, e suturada com fio monofilamentar. Após 7 dias, foram levados a eutanásia e foi colhido um fragmento de pele, conforme será descrito, que foi enviado para análise morfológica.

3. GRUPO CLOREXIDINA – GRUPO C (n=8)

Os animais deste grupo tiveram uma ferida produzida em sua região dorsal e infectada com o inóculo padrão e, após 15 minutos, tiveram a incisão lavada com 5 mL de clorexidina em solução degermante a 2% e 100 mL de soro fisiológico a 0,9%, e suturada com fio monofilamentar. Após 7 dias, foram levados a eutanásia e foi colhido um fragmento de pele, conforme será descrito, que foi enviado para análise morfológica.

4. GRUPO PVP-I – GRUPO D (n=8)

Os animais deste grupo tiveram uma ferida produzida em sua região dorsal e infectada com o inóculo padrão e, após 15 minutos, tiveram a incisão lavada com 5 mL de polivinil pilorridona iodo em solução degermante a 10% e 100 mL de soro fisiológico a 0,9%, e suturada com fio monofilamentar. Após 7 dias, foram levados a eutanásia e foi colhido um fragmento de pele, conforme será descrito, que foi enviado para análise morfológica.

IDENTIFICAÇÃO DOS ANIMAIS

As gaiolas apresentavam identificação alfa-numérica, sendo 8 gaiolas A, 8 gaiolas B, 8 gaiolas C e 8 gaiolas D. Os animais foram enumerados de 1 a 8 em cada grupo. Assim, temos no grupo A os animais de A1 a A8, no grupo B os animais B1 a B8, e assim por diante até o grupo D com os animais D1 a D8.

3.2. PROCEDIMENTOS

PROCEDIMENTO DE PREPARAÇÃO DO INÓCULO

O inóculo foi obtido a partir de colônias de *Staphylococcus aureus* e *Streptococcus pyogenes* fornecidas pelo Laboratório Médico Santa Luzia (Florianópolis/SC), obtidas de exames microbiológicos realizados por este laboratório.

Estas culturas foram transferidas para um meio de cultivo denominado Miller-Hinton, depositadas em placas de Petry, e mantidas no laboratório por repiques sucessivos para a suspensão em solução aquosa de cloreto de sódio a 0,9 %, na quantidade de 10^9 bactérias por mililitro de suspensão, quantidade considerada infectante em 100% dos casos,

medida através de uma escala de Mac Farland, lida ao colorímetro de luz. Os frascos foram obtidos individualizados com 1 mililitro de suspensão cada, e congelados a -70°C .

Os frascos foram descongelados no pré-operatório imediato em banho-maria a 37°C .

PROCEDIMENTO ANESTÉSICO

Todos os animais, já identificados e pesados, foram submetidos a anestesia com uma solução contendo solução de cloridrato de cetamina e solução aquosa a 2 % de cloridrato de 2-(2, 6-xilidino)-5, 6-dihidro-4-H-1,3-tiazina na proporção de 5:1, sendo injetado 0,5 mililitros da solução, pela via intramuscular, na face interna da pata traseira esquerda do animal, escolhida previamente por sorteio.

O animal foi considerado anestesiado, quando houve ausência do reflexo córneo-palpebral e não exibiu qualquer reação motora pela preensão do coxim adiposo de sua pata dianteira.

PROCEDIMENTO DE INFECCÃO

Após a anestesia, os animais foram imobilizados e colocados em uma prancha de madeira de 30x35 cm, protegida por uma lâmina de isopor de 1 cm de espessura, e fixados por suas patas através de elásticos na posição de decúbito ventral horizontal.

Foi realizada depilação por arrancamento de pêlos na região dorsal do animal, numa área de aproximadamente 8 cm^2 . Não foi realizada antissepsia química, apenas lavando com 2 mL de soro fisiológico a 0,9%.

Cada animal foi submetido a uma incisão de 3 cm na região mediana dorsal, e teve a ferida de espessura total produzida, seccionando derme completa e tecido celular subcutâneo (Figura 1A).

Logo após, a ferida operatória foi infectada com 1 mL de cada inóculo bacteriano já descrito^{24,25}, inicialmente *Streptococcus pyogenes* e logo após *Staphylococcus aureus*, sequência esta definida por sorteio (Figura 1B). As mesmas cepas bacterianas foram utilizadas para todos os animais do experimento.

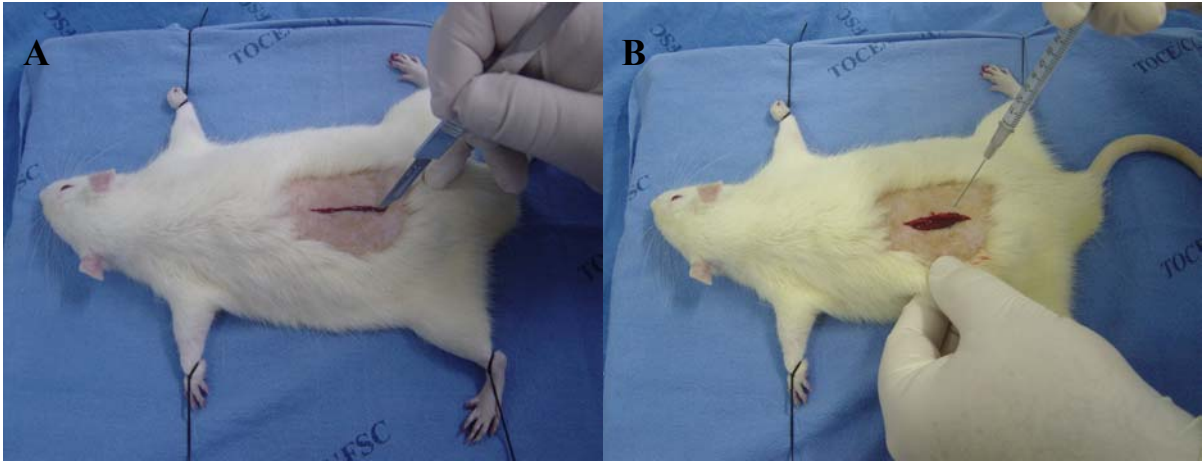


Figura 1 – A) Fotografia mostrando incisão de 3 cm no dorso do animal, B) - Fotografia mostrando ferida de espessura total sendo contaminada com 1 mL do inóculo bacteriano.

O inóculo já foi previamente testado, mostrando em estudo preliminar que houve infecção em 100% das feridas não tratadas após 5 dias.^{24,25}

PROCEDIMENTO OPERATÓRIO

Os procedimentos cirúrgicos foram realizados com técnica asséptica .

Após passados 15 minutos da infecção do ferimento pela cepa bacteriana descrita, os animais tiveram seus ferimentos lavados com uma das substâncias que estavam sendo estudadas, conforme descrito previamente (Figura 2A, B e C).

A seguir foi realizada síntese da ferida com fio Mononylon® 4-0 em pontos separados em plano único, abrangendo tecido celular subcutâneo e pele (Figura 2D). Já os animais do grupo controle (Grupo A) tiveram suas feridas apenas suturadas, como descrito anteriormente, sem que as mesmas fossem lavadas com qualquer substância. Todos os animais, de todos os grupos, tiveram o mesmo número de pontos.

Não foi realizado curativo oclusivo sobre a ferida operatória.

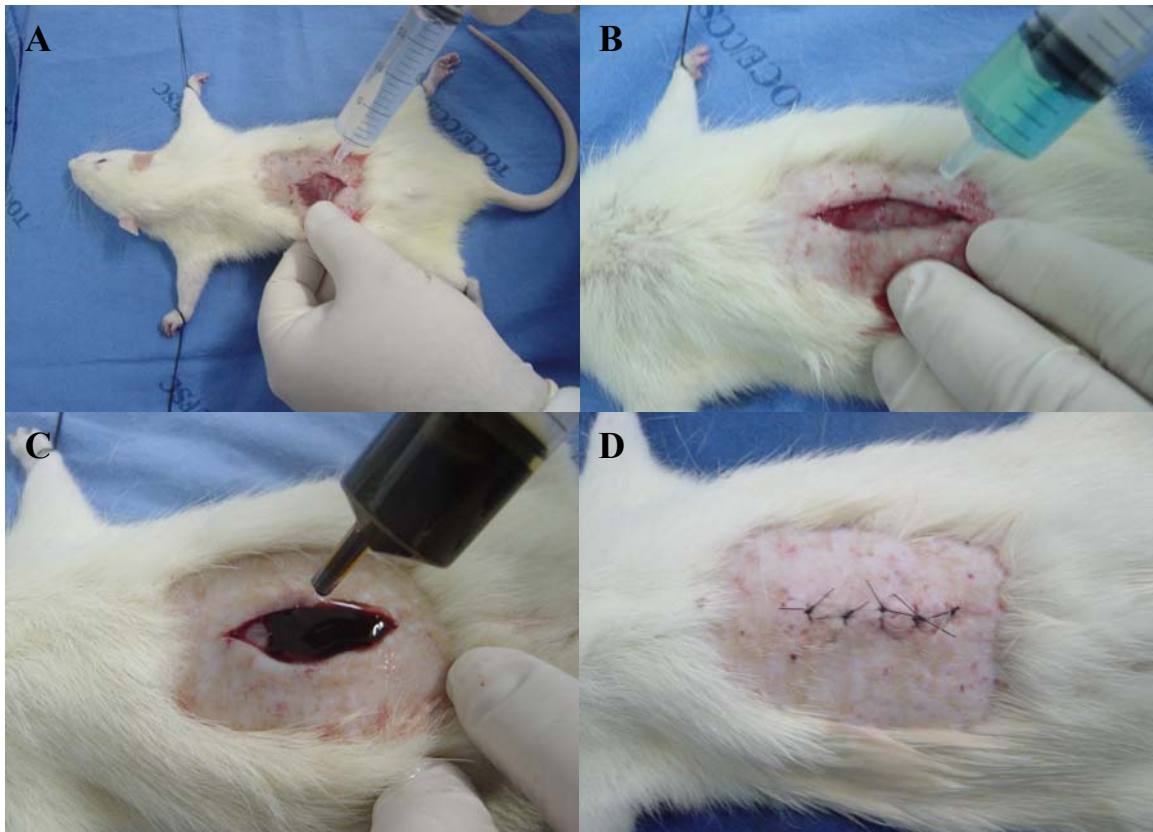


Figura 4 – A) Fotografia mostrando a limpeza da ferida operatória com solução salina, B) Limpeza da ferida operatória com clorexidina, C) Limpeza da ferida operatória com PVP-I, D) Aspecto final da ferida operatória.

ANÁLISE ECTOSCÓPICA

No pós-operatório foi realizado um acompanhamento diário com o objetivo de identificar a olho desarmado as prováveis reações inflamatórias e infecciosas .

Para a análise da ferida dos animais foram utilizados os seguintes parâmetros:

- a. Alteração da coloração da pele.
- b. Observação e anotação da secreção presente na ferida, quanto ao tipo, odor, coloração, presença ou não de material purulento.

Não foi utilizado nenhum tipo de analgesia, nem curativos, no pós-operatório dos animais estudados.

PROCEDIMENTO DE EUTANÁSIA

Foi realizada eutanásia e coleta de material para exame histológico após 7 dias da realização do ato operatório. Os animais foram levados a eutanásia por dose letal de éter etílico, e, em seguida foram colocados em decúbito ventral em uma prancha de madeira de 35x30 cm. Foi retirada uma amostra de pele da região onde foi realizado o procedimento, medindo 4x2 cm, que foi enviada para análise histopatológica.

PROCESSAMENTO TÉCNICO – MACRO E MICROSCÓPICO

Os fragmentos de pele foram acondicionados em solução aquosa de formaldeído a 10% e enviados ao Instituto de Diagnóstico Anátomo Patológico – IDAP- Laboratório de Patologia do Hospital de Caridade, em Florianópolis, SC.

As peças foram submetidas ao processamento histológico habitual com desidratação e clarificação em processador de tecidos (PT MONO 200®), sendo posteriormente incluídos em blocos de parafina, identificados e seccionados em micrótomo com obtenção de 5 (cinco) cortes semi-seriados de 3 micrômetros (μm) de espessura .

As lâminas, assim obtidas, identificadas de acordo com o número do protocolo, foram coradas pela Hematoxilina-Eosina (HE).

ANÁLISE MORFOLÓGICA - MICROSCÓPICA

Todas as lâminas foram avaliadas pelo mesmo pesquisador em microscópio Nikon Eclipse E 200® com aumentos de 40X e 400X.

Os parâmetros utilizados para a avaliação morfológica (microscópica) foram:

- a. Presença ou não de edema.
- b. Presença ou não de proliferação vascular.
- c. Presença ou não de congestão vascular.
- d. Presença ou não de infiltrado neutrofílico, classificando-o, quando presente, em discreto, moderado e severo.
- e. Presença ou não de infiltrado de macrófagos, classificando-o, quando presente, em discreto, moderado e severo.

- f. Presença ou não de infiltrado de linfócitos, classificando-o, quando presente, em discreto, moderado e severo.
- g. Presença ou não de fibrose jovem.
- h. Presença ou não de tecido de granulação.
- i. Presença ou não de proliferação de fibroblastos.
- j. Presença ou não de granuloma de corpo estranho.

ANÁLISE ESTATÍSTICA

Os dados obtidos foram reunidos em planilhas e submetidos à análise estatística.

Para isto, foram utilizados os programas EpiData e EpiInfo.

Os dados eram considerados estatisticamente significantes para um $p \leq 0,05$, sendo anotado com asterisco os valores onde **p** foi significante.

4. RESULTADOS

Dos 32 animais do experimento, nenhum evoluiu para o óbito em até 7 dias após o primeiro procedimento operatório.

ANÁLISE ECTOSCÓPICA

O exame a olho desarmado das feridas, realizado do 1º ao 7º dia pós operatório (PO), demonstrou a ocorrência de deiscência parcial de sutura no 3º PO em 1 animal do grupo C, e no 4º PO em 1 animal do grupo A e 1 animal do grupo D.

Notou-se a presença de infecção da pele adjacente à incisão, com presença de material purulento de odor fétido, no 7º PO em 2 animais do grupo D, caracterizando uma piodermite.

A formação de abscessos foi identificada a olho desarmado no 7º PO em 6 animais do grupo A, 8 animais do grupo B e em 4 animais do grupo D. Não houve formação de abscessos visíveis a olho desarmado em nenhum animal do grupo C.

ANÁLISE MORFOLÓGICA

Foram analisados 5 cortes histológicos de cada animal, totalizando 40 cortes por grupo e um total de 160 cortes histológicos neste estudo.

Todos os animais, de todos os grupos, apresentaram edema, proliferação e congestão vascular ao exame microscópico da pele (Figuras 3, 4 e 5).

Figura 3- Fotomicrografia com aumento de 100x, de corte histológico da pele de rato do grupo C, corada com HE, mostrando edema do tipo inflamatório.

Figura 4- Fotomicrografia com aumento de 400x, de corte histológico da pele de rato do grupo C, corada com HE, mostrando estroma com edema, tecido conjuntivo frouxo e neovasos.

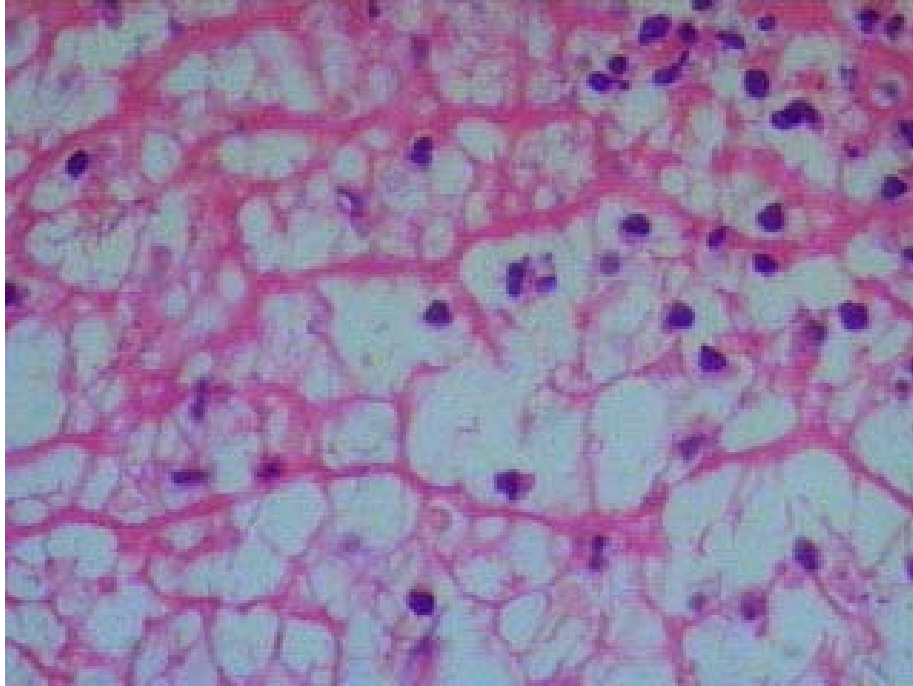


Figura 5- Fotomicrografia com aumento de 400x, corada em HE, de pele de rato do grupo B mostrando edema inflamatório com polimorfonucleares e mononucleares.

Os demais resultados da análise morfológica foram distribuídos nas tabelas e figuras abaixo.

TABELA 1 – Análise histopatológica da ferida operatória. Classificação do infiltrado neutrofílico.

Grupo	Discreto		Moderado		Severo	
	N	%	N	%	N	%
A	24	60	2	5	14	35
B	11	27,5	1	2,5	28	70
C	18	45	20	50	2	5
D	20	50	5	12,5	15	37,5

*p = 0,00000...

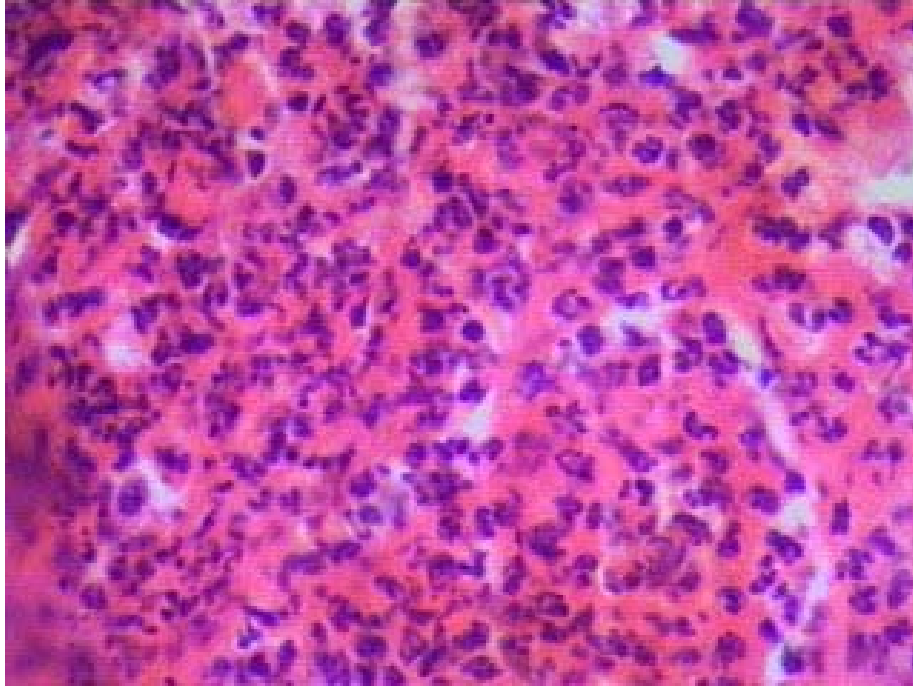


Figura 6- Fotomicrografia com aumento de 400x, de corte histológico da pele de rato do grupo D, corada com HE, mostrando detalhe do exsudato neutrofilico.

TABELA 2 – Análise histopatológica da ferida operatória. Classificação do infiltrado de macrófagos.

Grupo	Discreto		Moderado		Severo	
	N	%	N	%	N	%
A	7	17,5	23	57,5	10	25
B	10	25	11	27,5	19	47,5
C	10	25	28	70	2	5
D	15	37,5	20	50	5	12,5

*p = 0,00000380

TABELA 3 – Análise histopatológica da ferida operatória. Classificação do infiltrado linfocítico.

Grupo	Discreto		Moderado		Severo	
	N	%	N	%	N	%
A	3	7,5	34	85	3	7,5
B	10	25	14	35	16	40
C	10	25	28	70	2	5
D	14	35	21	52,5	5	12,5

*p = 0,00000380

TABELA 4 – Análise histopatológica da ferida operatória. Presença de fibrose jovem.

Presença	Sim		Não	
	N	%	N	%
Grupo A	24	60	16	40
Grupo B	16	40	24	60
Grupo C	9	22,5	31	77,5
Grupo D	22	55	18	45
Total %	71	44,4	89	55,6

*p = 0,00311618

TABELA 5 – Análise histopatológica da ferida operatória. Presença de tecido de granulação.

Presença	Sim		Não	
	N	%	N	%
Grupo A	39	97,5	1	2,5
Grupo B	40	100	0	0
Grupo C	40	100	0	0
Grupo D	40	100	0	0
Total %	159	99,4	0	0,6

p = 0,38872525

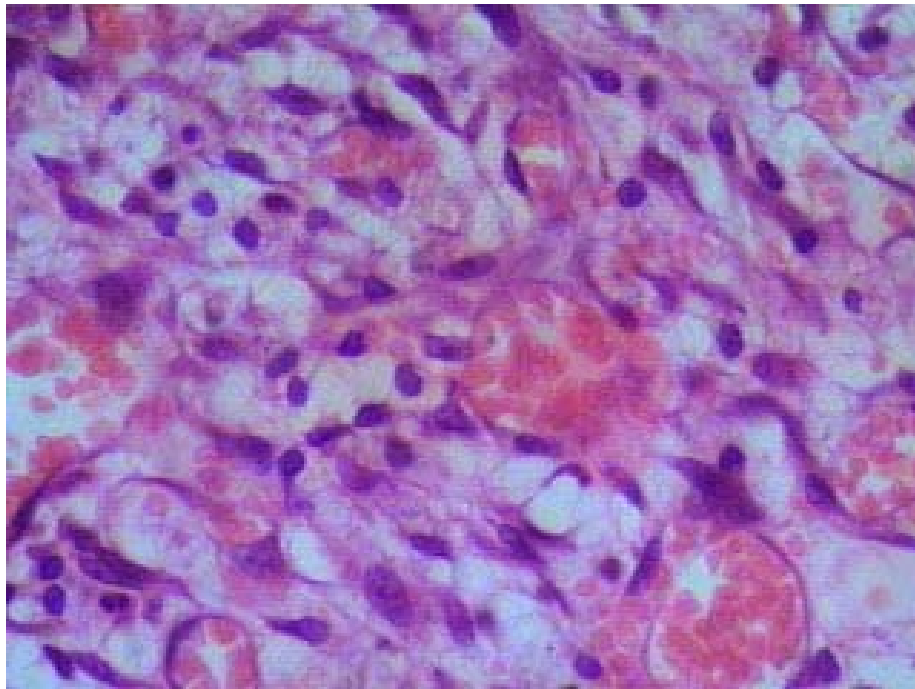


Figura 7- Fotomicrografia com aumento de 400x, de corte histológico da pele de rato do grupo D, corada com HE, mostrando detalhe do tecido de granulação com neovasos.

TABELA 6 – Análise histopatológica da ferida operatória. Presença de proliferação de fibroblastos.

Presença	Sim		Não	
	N	%	N	%
Grupo A	40	100	0	0
Grupo B	40	100	0	0
Grupo C	40	100	0	0
Grupo D	39	97,5	1	2,5
Total %	159	99,4	0	0,6

p = 0,38872525

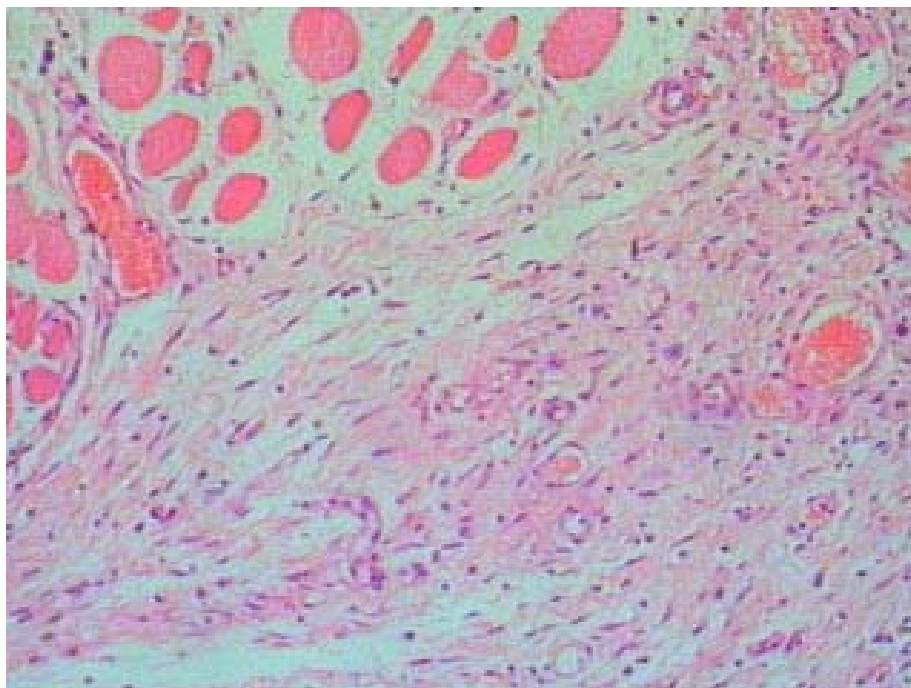


Figura 8- Fotomicrografia com aumento de 100x, de corte histológico da pele de rato do grupo B, corada com HE, mostrando tecido de granulação com proliferação de fibroblastos e fibrose jovem, próximo a planos musculares profundos.

TABELA 7- Análise histopatológica da ferida operatória. Presença de granuloma a corpo estranho.

Presença	Sim		Não	
	N	%	N	%
Grupo A	19	47,5	21	52,5
Grupo B	34	85	6	15
Grupo C	29	72,5	11	27,5
Grupo D	22	55	18	45
Total %	104	65	56	35

*p = 0,00168107

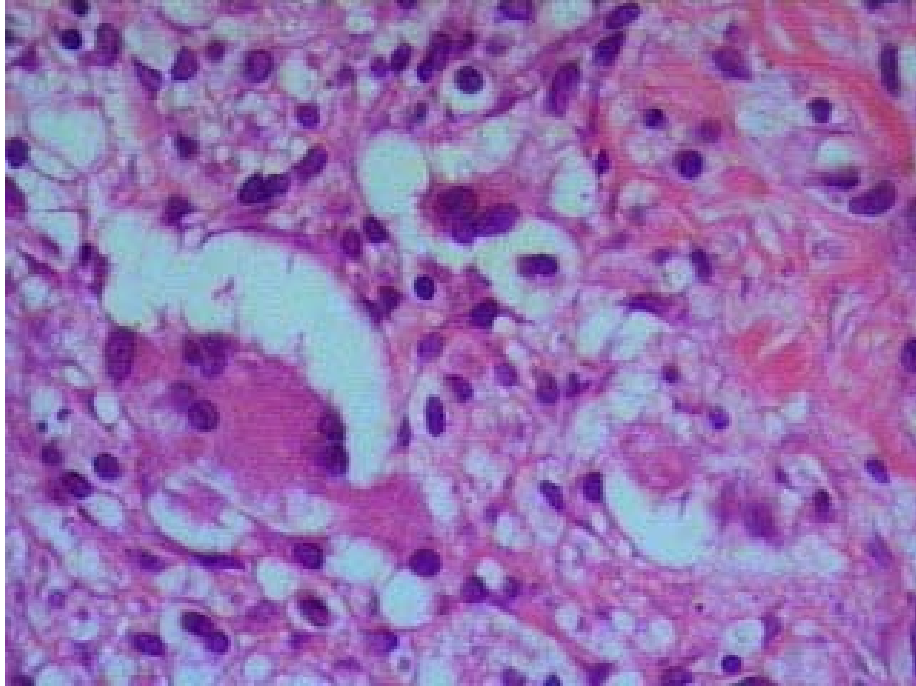


Figura 9- Fotomicrografia com aumento de 400x, de corte histológico da pele de rato do grupo C, corada com HE, mostrando células gigantes de corpo estranho.

5. DISCUSSÃO

A cicatrização de feridas é um processo dinâmico que envolve fenômenos bioquímicos e fisiológicos que se comportam de forma harmoniosa a fim de garantir a restauração tissular. O principal fator desencadeante da cicatrização é a lesão local com ou sem perda tecidual, a partir do qual o fisiologismo volta-se completamente para o reparo de um evento que causou dano à integridade do organismo.¹

A perda tecidual pode atingir a derme completa ou incompletamente, ou mesmo atingir todo o órgão, chegando ao tecido celular subcutâneo. É daí que surge a definição do tipo de ferida. Na ferida de espessura parcial - derme incompleta - a reparação faz-se pela reepitelização dos anexos epiteliais ou epitélio derivado da pele adjacente não acometida; resultando uma cicatriz praticamente imperceptível. Já as feridas de espessura total - derme completa ou estendida ao tecido celular subcutâneo - necessitam da formação de um novo tecido, chamado de tecido de granulação; a epitelização, base da cicatrização das feridas de espessura parcial, acontece apenas nas margens da ferida. Nesse caso, a cicatriz é totalmente perceptível e, muitas vezes, pronunciada.¹

Robbins mostrou que em uma incisão cirúrgica limpa, dentro de 24 horas surgem os neutrófilos. Há espessamento da epiderme na margem incisional, conseqüente das mitoses das células basais. Em 24 a 48 horas, forma-se uma camada epitelial fina contínua logo abaixo da crosta superficial, resultado da migração e crescimento de células epiteliais. Até o 3º dia os neutrófilos são, na sua maioria, substituídos por macrófagos, que terão seu pico aos 10 dias. O tecido de granulação invade a incisão, com o aparecimento de fibras de colágeno nas margens da incisão. Até o 5º dia o espaço incisional é preenchido pelo tecido de granulação.²⁶

A partir de 7 dias, há proliferação de fibroblastos e acúmulo contínuo de colágeno, com o desaparecimento da maior parte do infiltrado leucocitário, do edema e do aumento de vascularização. Nota-se o empalidecimento da cicatriz devido à presença do colágeno.

Na ferida cirúrgica limpa, a neovascularização é máxima com 5 dias. O colágeno torna-se abundante e a arquitetura epidérmica é recuperada, com queratinização superficial.

No final do 1º mês a cicatriz é representada por um tecido conjuntivo destituído de infiltrado inflamatório.

Muitas variáveis, tanto de ordem geral como local, influenciam o longo e complexo processo de cicatrização.

Com a evolução dos estudos do controle da infecção hospitalar, ficou evidente o papel dos fatores endógenos e exógenos no desencadeamento deste problema o que fez com que a antisepsia deixasse de ser algo questionável para se tornar uma medida racional.¹⁷

Dos fatores gerais que interferem no aparecimento de infecção da ferida operatória destacam-se: a idade, o estado nutricional, a existência de doenças de base (como diabetes), as alterações cardiocirculatórias e de coagulação, os quadros infecciosos sistêmicos e o uso de drogas sistêmicas. Dos fatores locais, interferem a técnica cirúrgica, a formação de hematomas, a reação de corpo estranho, a infecção e o uso de drogas tópicas.^{1,26}

Neste estudo, tentou-se padronizar a amostra de animais, de modo que as variáveis que viessem influenciar no processo cicatricial fossem as mesmas.

Todos os animais tinham aproximadamente a mesma idade, recebiam a mesma dieta, foram operados pelo mesmo pesquisador, expostos a mesma quantidade e qualidade de inóculo, com a ferida operatória suturada com o mesmo tipo de fio e igual número de pontos. O uso de diferentes agentes tópicos para limpeza das feridas operatórias foi a única variável submetida a estudo.

As lâminas resultantes foram analisadas as cegas pelo mesmo pesquisador, evitando assim variações no seu resultado.

Foi escolhido como animal de experimentação o rato, devido a fatores como fácil obtenção, manuseio e manutenção além de uma menor morbidade e mortalidade, pois são animais de comprovada resistência, mesmo em meio adverso.²⁷

Outra vantagem da utilização de ratos é a menor quantidade de fibras elásticas encontradas na derme²⁸, pois não havia interesse no estudo do colágeno e sim do processo inflamatório maior ou menor dependendo do agente anti-séptico envolvido.

Procurou-se utilizar um modelo de estudo o mais semelhante possível da realidade. Neste modelo experimental, optou-se por realizar a sutura em todos os animais, objetivando proteger o local de outras bactérias com as quais a ferida entraria em contato caso não houvesse a sutura e para haver maior correlação do que acontece no dia a dia das emergências hospitalares de humanos.

No entanto, sabe-se que a sutura também contribui para o aparecimento da infecção. Ela age como um depósito mecânico para as bactérias e também como fator irritante. O

aspecto mecânico de tensão das suturas também favorece o aparecimento de infecção.² A presença de um corpo estranho, no caso a sutura, diminui significativamente o número de germes causadores da infecção local, fato já comprovado por Elek.²⁴

O inóculo padrão utilizado neste estudo já foi previamente testado. Estudos preliminares realizados por Elek (1956) e Roettinger (1973)^{24,25}, mostraram que a inoculação de 10^9 bactérias por mililitro de suspensão, realizadas no dorso de cobaias, provoca o aparecimento de 100% de infecção.

Tanto o PVP-I como a clorexidina possuem diferentes propriedades antissépticas. Já a solução salina, apesar de não ser um anti-séptico, demonstra ser eficaz no tratamento da ferida infectada. Isso nos faz acreditar que qualquer que seja a solução empregada, o principal é efetuar uma boa irrigação com volume e pressão suficientes para provocar a remoção mecânica da fibrina, detritos, bactérias e secreções da superfície da ferida.²⁹

Tanto o PVP-I como a clorexidina utilizadas neste trabalho foram soluções aquosas, conhecidas como degermantes. A presença do álcool na composição destes produtos interferiria negativamente na reparação tecidual, pois, quando aplicado localmente, promove lesão celular, precipitando e desidratando o seu protoplasma.¹⁷

O contato entre a cirurgia e estes anti-sépticos ocorre de forma direta ou indireta, pois o PVP-I e a clorexidina possuem ação residual após a antissepsia.¹⁷

O PVP-I foi sintetizado por Shelanski em 1953 (povidine®), sendo largamente utilizado como anti-séptico cirúrgico desde então. Seu princípio ativo é o iodo livre, que apresenta ação bacteriostática na concentração de 6,4% e bactericida a 9,6%, em relação ao *Staphylococcus aureus*. A concentração usada neste estudo foi 10%, solução aquosa, já evitando os efeitos citotóxicos apresentados pelo álcool.³⁰

Muitos autores afirmam que o uso de substâncias iodadas causa danos teciduais e questionam sua indicação na profilaxia da infecção de feridas. Isto em virtude de a solução de PVP-I possuir, na sua composição, um surfactante não iônico que dá maior aderência à superfície em que é empregado, permitindo a liberação de iodo durante um período maior, o que prolonga sua ação antimicrobiana.¹⁷

Com a larga utilização de PVP-I no tratamento de feridas contaminadas, os resultados quanto a sua influência na cicatrização e efeito antibacteriano ainda são controversos, procurou-se avaliar o seu efeito em feridas contaminadas com *Staphylococcus aureus* e

Streptococcus pyogenes, em comparação com a utilização de clorexidina e de solução salina, em cobaias.

A avaliação macroscópica das feridas operatórias, realizada no 7º dia PO a olho desarmado mostrou a formação de abscessos em 75% dos animais sem tratamento, 100% dos animais tratados com solução salina e em 50% dos animais tratados com PVP-I. Não se verificou, a olho desarmado, no 7º PO, formação de abscessos nos animais do grupo tratado com clorexidina. Este dado nos sugere que o grupo tratado com clorexidina teve uma maior proteção às bactérias ou teve um processo inflamatório mais lentificado, atrasando, dessa forma, a organização de coleções.

Entretanto, o grupo D apresentou, ao 7º PO, 2 animais (25%) com presença de secreção purulenta de odor fétido na pele adjacente à incisão operatória, caracterizando uma piodermite (foliculite?). Este dado não foi observado em nenhum outro animal deste estudo.

Em todos cortes histológicos analisados neste estudo, de todos os grupos, observou-se a presença de edema, proliferação e congestão vascular, eventos importantes na resposta inflamatória e cicatrização de feridas, sejam elas contaminadas ou não.

Analisando apenas o grupo que não recebeu nenhum tipo de tratamento, nota-se a presença de um infiltrado neutrofílico discreto, macrófágico e linfocítico moderados. Isto caracteriza um processo inflamatório que está se cronificando, muito provavelmente pela presença da infecção que perpetua o dano celular. Esta é a representação da evolução natural de uma ferida infectada, que não recebeu nenhum tipo de tratamento, em ratos Wistar.

Já o grupo B, tratado apenas com solução salina, mostra um infiltrado neutrofílico, macrófágico e linfocítico severos. A solução salina certamente influi de alguma maneira no processo cicatricial, talvez pela ação mecânica causada pela pressão e volume da mesma que acabam provocando o arraste de detritos, assim como de células, mas fundamentalmente, diluindo e distribuindo o inóculo no interior da ferida.

O grupo de animais tratado com clorexidina apresentou um infiltrado neutrofílico moderado, acompanhado de macrófagos e linfócitos também em moderada quantidade.

Os animais tratados com PVP-I mostraram um infiltrado neutrofílico predominantemente discreto, acompanhado de macrófagos e linfócitos em moderada quantidade. Este foi o grupo que mais se aproximou da evolução notada nos animais que não tiveram nenhuma substância, além da própria infecção, interferindo no processo cicatricial.

A presença de um infiltrado linfocítico de moderado a severo em todos os cortes estudados, de todos os grupos, nos faz pensar em cronificação do processo inflamatório. Provavelmente devido à infecção presente em todos os animais que perpetua o dano celular.

Não houve desaparecimento do edema nos cortes estudados.

Notou-se que ao final de 7 dias, os grupos A (sem tratamento) e D (tratado com PVP-I) foram os grupos que tiveram uma evolução da cicatrização mais parecida com a história natural: predominando um infiltrado neutrofilico discreto, macrófágico e linfocítico moderado e presença de tecido de granulação.

A cicatrização da ferida de espessura total, produzida neste estudo, necessita da formação de um novo tecido, o tecido de granulação, a epitelização acontece das margens para o centro da ferida.¹ Em todas os cortes analisados, ao final de 7 dias do ato operatório, notou-se a presença de tecido de granulação, exceto em um corte do grupo A. Entretanto, a ausência de tecido de granulação em apenas um corte, do total de 160, não foi estatisticamente significativa, $p > 0,05$.

Há diversos autores que demonstram o efeito citotóxico do PVP-I a 10 % sobre os fibroblastos.^{17,30} Neste estudo houve proliferação de fibroblastos em todos os cortes analisados, exceto em um corte do grupo D, tratado com PVP-I. Entretanto, este dado não foi estatisticamente significativo, $p > 0,05$.

Estes autores demonstram um processo inflamatório mais intenso e um reparo mais lento quando se usa o PVP-I em relação à solução fisiológica e a clorexidina.^{17,30} Os resultados do estudo em questão demonstram que o reparo tecidual, cicatrização, foi mais rápido no grupo sem tratamento, seguida pelo grupo tratado com PVP-I, soro fisiológico e por último o grupo tratado com clorexidina. O parâmetro utilizado para determinar a evolução da cicatrização foi a presença de fibrose jovem. Sua ausência foi considerada retardo no processo cicatricial. Deve-se ressaltar que em todas as lâminas estudadas há proliferação de fibroblastos.

A presença de granuloma a corpo estranho foi mais notada nas lâminas do grupo B (85%), seguidas pelas lâminas dos grupos C (72,5%), D(55%) e A (47,5%), sendo este resultado estatisticamente significativo ($p=0,00168107$). Este granuloma de corpo estranho formou-se ao redor do fio de sutura, presente em todas as feridas operatórias estudadas. Entretanto este resultado é puro acaso. Todos os animais tinham o mesmo número de pontos com o mesmo tipo de fio. Sabe-se que a formação deste granuloma ao redor do fio de sutura é

inevitável. O fato deste granuloma não ter sido observado em algumas lâminas foi devido aos níveis de cortes das mesmas, que, ao acaso, pode ou não pegar o local onde havia presença do fio de sutura.

Apesar dos grandes avanços verificados nas últimas décadas não só na compreensão acerca dos diversos fatores e fenômenos envolvidos no processo de reparação tissular, mas também com a crescente pesquisa e descoberta de novos recursos e tecnologias para nele intervir, muito há de ser descoberto.

6. CONCLUSÕES

1. Os grupos A e D mostraram, no sétimo dia PO, um infiltrado inflamatório com neutrófilos (polimorfonucleares) em discreta quantidade e infiltrado com macrófagos e linfócitos (mononucleares) em moderada quantidade;

2. O grupo B mostrou, no sétimo dia PO, um infiltrado severo de neutrófilos, macrófagos e linfócitos ;

3. O grupo C mostrou, no sétimo dia PO, um infiltrado moderado de neutrófilos (polimorfonucleares), macrófagos e linfócitos (mononucleares);

4. O grupo D foi o grupo que mostrou o infiltrado inflamatório mais semelhante com o grupo que não recebeu tratamento, este fato sugere que o PVP-I foi a substância que menos interferiu na evolução natural do processo inflamatório.

REFERÊNCIAS

1. Mandelbaum SH, Santis EPD, Mandelbaum MHS. Cicatrização: conceitos atuais e recursos auxiliares. *An Bras Dermatol* 2003; 8(4): 8-18.
2. Souza Filho ZA, Repka JC, Appel L, Canelo G, Fonseca O. Estudo comparativo do ágar com a solução salina isotônica no tratamento de feridas infectadas, em cobaias. *Acta Cir Bras* 1997; 12(3): 169-172.
3. Knutson RA. Merbitz LA. Creekmore MA. Snipes HG. Use of sugar and povidone-iodine to enhance wound healing: five year's experience. *South Med J* 1981; 74(11):1329-35.
4. d'Acampora AJ, Ortellado DK, Schemes KE, Cútulo LRA. Um pouco da História e evolução da medicina. *Rev CCS* 2002; 20(1): 65- 7.
5. d'Acampora, A.J. Infecção em cirurgia. *Arq Cat Méd* 1994; 23(1): 55-7.
6. Kaysinger KK. Nicholson NC. Ramp WK. Kellam JF. Toxic effects of wound irrigation solutions on cultured tibiae and osteoblasts. *J Orthop Trauma* 1995; 9(4):303-11.
7. Serikawa S. Ito S. Hatta T. Kusakari N. Senna K. Hiramune T. Kikuchi N. Yanagawa R. Protection from caseous lymphadenitis in sheep by spraying iodine tincture on shearing wounds. *J Vet Med S* 1994; 56(2):411-2.
8. Swaim SF. Bandages and topical agents. *Vet Clin North Am Small Anim Pract* 1990; 20(1):47-65.
9. Rashidy AA. Fox LK. Gay JM. Diagnosis of *Staphylococcus aureus* intramammary infection by detection of specific antibody titer in milk. *J Dairy Sci* 1992; 75(6):1430-5.
10. Molloy RG. Brady MP. A modified technique of delayed primary closure using a povidone iodine wick: influence on wound healing in an experimental model. *Ir J Med Sci* 1993; 162(8):297-300.
11. Kjolseth D. Frank JM. Barker JH. Anderson GL. Rosenthal AI. Acland RD. et al. Comparison of the effects of commonly used wound agents on epithelialization and neovascularization. *J Am Coll Surg* 1994; 179(3):305-12.
12. Kashyap A. Beezhold D. Wiseman J. Beck WC. Effect of povidone iodine dermatologic ointment on wound healing. *Am Surg* 1995; 61(6):486-91.
13. Reid AB. Stranc MF. Healing of infected wounds following iodine scrub or CO2 laser treatment. *Lasers Surg Med* 1991; 11(5):475-80.
14. Goebel ME. Drez D Jr. Heck SB. Stoma MK. Contaminated rabbit patellar tendon grafts. In vivo analysis of disinfecting methods. *Am J Sports Med* 1994; 22(3):387-91.
15. De Wet PM. Rode H. Cywes S. Bactericidal efficacy of 5 per cent povidone iodine cream in *Pseudomonas aeruginosa* burn wound infection. *Burns* 1990; 16(4):302-6.
16. Kai MS. Comparação dos efeitos do uso do Povidine 10% e da solução salina isotônica no tratamento de feridas contaminadas: estudo experimental [dissertação]. Curitiba: UFPR – Universidade Federal do Paraná; 1993. 39p.

17. Filho OM, Okamoto T, Garcia IG, Aranega A, Dezan E. Biocompatibilidade das soluções de iodo polivinilpirrolidona (PVP-I) e clorexidina. Estudo histológico em ratos. *Rev Odontol UNESP* 1998; 5(3)jul/set: 9-16.
18. Howell JM, Dhindsa HS, Stair TO, Edwards BA. Effect of scrubbing and irrigation on staphylococcal and streptococcal counts in contaminated lacerations. *Antimicrob Agents Chemother* 1993; 37(12):2754-5.
19. Archer HG, Barnett S, Irving S, Middleton KR, Seal DV. A controlled model of moist wound healing: comparison between semi-permeable film, antiseptics and sugar paste. *J Exp Pathol* 1990; 71(2):155-70.
20. Swaim SF, Riddell KP, Geiger DL, Hathcock TL, McGuire JA. Evaluation of surgical scrub and antiseptic solutions for surgical preparation of canine paws. *J Am Vet Med Assoc* 1991; 198(11):1941-5.
21. Taylor GJ, Leeming JP, Bannister GC. Effect of antiseptics, ultraviolet light and lavage on airborne bacteria in a model wound. *J Bone Joint Surg* 1993; 75(5):724-30.
22. Severyns AM, Lejeune A, Rocoux G, Lejeune G. Non-toxic antiseptic irrigation with chlorhexidine in experimental revascularization in the rat. *J Hosp Infect* 1991; 17(3):197-206.
23. Osuna DJ, DeYoung DJ, Walker RL. Comparison of an antimicrobial adhesive drape and povidone-iodine preoperative skin preparation in dogs. *Vet Surg* 1992; 21(6):458-62.
24. Elek SD. Experimental staphylococcal infections in the skin of man. *Ann N Y Acad Sci* 1956; 65: 85-90.
25. Roeitingner W, Edgerion M, Kurtz LD. Role of inoculation site as a determinant of infection in soft tissue wounds. *Am J Surg* 1973; 126: 354-8.
26. Cotran RS, Kumar V, Collins T. *Patologia estrutural e funcional*. 6ª ed. Rio de Janeiro: Guanabara Koogan; 2000.
27. d'Acampora AJ. Modelo de sepse experimental em ratos. Estudo clínico e histológico [doutorado]. São Paulo: UNIFESP - Escola Paulista de Medicina; 1996. 109 p.
28. Noronha L, Chin EWK, Kimura LY, Graf R. Estudo morfométrico e morfológico da cicatrização após uso de laser erbium: YAG em tecidos cutâneos de ratos. *J Bras Patol Med Lab* 2004; 40(1): 41-8.
29. Torres AM, Cisterna MS, Vargas G, Cosignani M, Oporto V, Fuentes N, et al. Antisepticos y solucion salina en el manejo de herida operatória infectada. *Bol Hosp Viña Del Mar* 1986; 42(3): 164-7.
30. Ribeiro RC, Santos OLR, Moreira AM, Bacellar C, Aboim E. Interferência do uso de soluções de polivinil-pirrolidona-iodo no processo cicatricial – Estudo experimental em camundongos. *Cad Dermatol* 1995; 111(1): 61-5.

NORMAS ADOTADAS

1. Normatização para os trabalhos de conclusão de curso de graduação em medicina. Resolução N° 001/2001 do colegiado do curso de graduação de Medicina da Universidade Federal de Santa Catarina. Florianópolis – 2001.
2. Colégio Brasileiro de Experimentação Animal. Os princípios éticos da experimentação animal.
3. International committee on veterinary gross anatomical nomenclature – Nomina anatômica veterinária. 4ª Ed. New York, Ithaca: World Association on Veterinary Anatomist, 1994.
4. International committee on veterinary histological nomenclature – Nomina histológica veterinária. 2ª Ed. New York, Ithaca: World Association on Veterinary Anatomist, 1994.
5. d'Acampora AJ; Investigação Experimental – do Planejamento à Redação Final. Ed. Papa-Livros, Florianópolis – SC, 2001.

APÉNDICE

PROTOCOLO DE ANESTESIA:

DATA:

HORA:

SEXO:

PESO:

GRUPO:

RATO NÚMERO:

- INDUÇÃO ANESTÉSICA

DOSE:

VIA:

MANUTENÇÃO:

- TÉRMINO:
- DURAÇÃO DA ANESTESIA:
- RECUPERAÇÃO ANESTÉSICA:
- OBSERVAÇÕES:

PROTOCOLO DE EXAME ECTOSCÓPICO:

DATA:

HORA:

SEXO:

PESO:

GRUPO:

RATO NÚMERO:

-
- PRESENÇA DE: * DIA PÓS-OPERATÓRIO:

HEMORRAGIA –

DEISCÊNCIA DE SUTURA–

NECROSE –

ISQUEMIA –

HIPEREMIA –

SECREÇÃO PURULENTA –

ABSCESSO –

- OBSERVAÇÕES:

PROTOCOLO DE EXAME MICROSCÓPICO MORFOLÓGICO:

Grupo:

No. Animal:

Corte histológico:

Edema:

Proliferação vascular:

Congestão vascular:

Neutrófilos:

Macrófagos:

Linfócitos:

Fibrose jovem:

Proliferação de fibroblastos:

Granuloma a corpo estranho:

Observações:

ANEXO

Farias, Débora Cadore de

Análise morfológica de três tipos de limpeza em feridas potencialmente infectadas – estudo experimental em ratos Wistar. – Florianópolis, 2004.

43p.

Orientadora: Daniella Serafin Couto Vieira.

Co-orientador: Armando José d'Acampora.

Monografia (Trabalho de Conclusão de Curso) – Universidade Federal de Santa Catarina – Curso de Graduação em Medicina.

1. Histologia. 2. Povidona-iodo. 3. Clorexidina. 4. Cloreto de sódio. 5. Ratos Wistar.

