

Valutazione ultrasonografica della risposta al trattamento con Etanercept in pazienti con artrite reumatoide*

Ultrasonographic assessment of the response to Etanercept treatment in patients with rheumatoid arthritis

A. Iagnocco, C. Perella, F. Ceccarelli, E. Tripodo, C. Alessandri, L. Magrini, G. Valesini

Cattedra di Reumatologia, Università degli Studi di Roma "La Sapienza".

SUMMARY

Objectives: To evaluate, using musculoskeletal ultrasound (MSUS), the effects of Etanercept therapy in patients with rheumatoid arthritis (RA) over 3 months of treatment.

Methods: Eighteen consecutive patients, 3 male and 15 female, affected by RA (ACR criteria) who were non-responders or partial responders to DMARDs therapy were commenced on Etanercept treatment. MSUS was performed bilaterally in the 2nd and 5th metacarpophalangeal, 3rd interphalangeal, wrist and knee joints, using a Philips/HP Image Point HX machine with a 7,5 MHz linear probe for knee joints and a 14 MHz probe for the hands and wrists. In addition, power Doppler was used with the following settings: PRF 700-1000Hz, gain 60-65 dB, low filter. For all the changes a semi-quantitative score (0-3) was used to indicate the presence of a localised inflammatory process (synovitis, tenosynovitis). An overall score was then calculated based on the sum of the single scores in order to obtain a comprehensive score indicative of the global pathological change.

Results: The overall score significantly ($p < 10^{-5}$) reduced between T0 (8,5) and T3 (5). Even the most part of the local joint scores significantly reduced.

Conclusions: a positive response to treatment with Etanercept was demonstrated by MSUS examination of several joints. The results of our study are supportive of those presented in other reports where MSUS was used to monitor disease activity. We were able however to demonstrate this in a wider range of anatomical targets than in previous studies. MSUS is a useful tool in the monitoring of biologic therapy in RA.

Reumatismo, 2006; 58(2):233-238

INTRODUZIONE

L'artrite reumatoide (AR) è una malattia infiammatoria cronica sistemica, ad eziologia sconosciuta, che colpisce elettivamente le articolazioni diartrodiali con distribuzione simmetrica, andamento centripeto e carattere aggiuntivo. La patogenesi è complessa e multifattoriale ma un ruolo chiave è certamente svolto dal TNF- α (1). Questa citochina, prodotta principalmente da monociti e macrofagi attivati, è responsabile, grazie alle sue

molteplici attività biologiche, dell'instaurarsi e del mantenimento del processo infiammatorio che, a livello articolare, assume i caratteri di una sinovite. Il TNF- α è infatti in grado di stimolare la sintesi e la secrezione di altre citochine pro-infiammatorie quali IL-1, IL-6, IL-8, GM-CSF, di regolare l'espressione di molecole di adesione sulle cellule endoteliali con conseguente reclutamento dei leucociti nelle sedi d'infiammazione, di indurre la sintesi di metalloproteinasi da parte dei macrofagi sinoviali, dei fibroblasti, degli osteoclasti e dei condrociti ed, infine, di inibire la sintesi dei proteoglicani da parte della cartilagine. Inoltre, il TNF- α è responsabile della neoangiogenesi sinoviale, che testimonia la presenza di un processo infiammatorio in atto (2). Le conseguenze di questo articolato processo patogenetico sono dunque rappresentate dalla flogosi sinoviale e dalle manifestazioni di danno strutturale permanente, quali erosioni e di-

*Lavoro premiato al XLII Congresso SIR, Verona 2005

Indirizzo per la corrispondenza:

Dott.ssa Annamaria Iagnocco
Cattedra Reumatologia, Dip. Clinica e Terapia Medica Applicata,
Università "La Sapienza"
V.le del Policlinico 155, I-00161 Roma
E-mail: annamaria.iagnocco@uniroma1.it

slocazioni articolari (3). Appare chiaro, visto il ruolo centrale svolto dal TNF- α nell'AR, l'interesse scientifico nei confronti di un farmaco, come l'Etanercept, in grado di antagonizzare gli effetti di questa potente citochina. L'Etanercept è una proteina di fusione del recettore umano p75 del TNF- α con il frammento Fc dell'immunoglobulina umana IgG1. Il suo meccanismo d'azione consiste in una inibizione competitiva del legame del TNF ai recettori di superficie, che previene le risposte cellulari mediate dal TNF reso, in tal modo, biologicamente inattivo (4).

L'impiego sistematico dell'ecografia articolare e muscolo-tendinea (MSUS) nello studio delle malattie reumatiche, si è rivelato uno strumento prezioso per il monitoraggio della flogosi articolare e delle lesioni strutturali permanenti in pazienti con AR in trattamento con terapia biologica (5, 7).

Tramite l'esecuzione di scansioni multiplanari, è infatti possibile valutare molte delle alterazioni presenti a carico delle strutture dell'articolazione sinoviale (8, 9). In particolare è possibile rilevare la presenza di ispessimento e proliferazione della membrana sinoviale, di versamento all'interno del cavo articolare, di tenosinoviti, di borsiti e cisti proliferative o essudative. L'impiego della tecnica del power Doppler, permette, inoltre, di rilevare un'eventuale iperemia del tessuto sinoviale, dovuta ad aumento del flusso ematico locale conseguente al fenomeno della neoangiogenesi, indice di un processo infiammatorio in atto (10, 11). Anche le alterazioni di tipo strutturale, quali erosioni ossee e cartilaginee possono essere valutate mediante MSUS, la quale è in grado, quindi, di fornire utili informazioni circa la progressione del danno articolare (12). Lo scopo dello studio è stato quello di valutare, mediante MSUS, gli effetti del trattamento con Etanercept, in pazienti con AR, dopo 3 mesi di terapia biologica, esaminando una serie di strutture anatomiche articolari e periarticolari in diverse sedi.

MATERIALI E METODI

Pazienti

Sono stati esaminati 18 pazienti consecutivi (3 maschi e 15 femmine), con diagnosi di AR secondo i criteri ARA, con età media di 49.9 anni (range 31-69) e durata media di malattia di 13.6 anni (range 3-31). Tutti i pazienti reclutati per lo studio hanno intrapreso terapia con Etanercept (25 mg s.c. bisettimanalmente), in aggiunta a: methotrexate (MTX; 10-15 mg/settimana) e/o idrossiclorochina

(400 mg/die) e/o salazopirina (2 g/die) + FANS (diclofenac (50-100 mg/die), indometacina (50-100 mg/die) o nimesulide (100-200 mg/die) + steroidi (metilprednisolone 4-8 mg/die). Il dosaggio della terapia assunta dai pazienti è rimasto stabile nel corso del follow up.

Studio ecografico

Tramite MSUS sono state valutate, bilateralmente, le articolazioni II e V metacarpofalangea (MCF), III interfalangea prossimale (IFP), il polso e il ginocchio, ricercando i segni di un processo flogistico locale in atto (Tab. I). In particolare, sono stati registrati: la presenza di versamento articolare, i segni di ispessimento e proliferazione sinoviale, l'incremento del flusso ematico a carico del tessuto sinoviale (power Doppler), la presenza di tenosinoviti. Le alterazioni venivano identificate come "presenti" in accordo con le definizioni riportate in letteratura (13, 14).

Ad ogni alterazione è stato assegnato uno score semiquantitativo (score articolare) variabile tra 0 e 3, in cui il valore 0 era riferito all'assenza di alterazioni ed i valori 1, 2 e 3 alla presenza di alterazioni rispettivamente lievi, moderate e gravi. La somma dei singoli score ha consentito di ottenere un valore unico (score totale) esprimente un indice globale della flogosi presente a livello poliarticolare in ogni paziente. L'indagine ultrasonografica veniva condotta immediatamente prima dell'inizio del trattamento (T0) e dopo 3 mesi di terapia (T3) con Etanercept.

La MSUS è stata effettuata da un operatore esperto, reumatologo, non a conoscenza del tempo di inizio del trattamento, utilizzando un ecografo Philips/HP, Image Point HX, con sonde lineari a frequenza di 7.5 MHz per il ginocchio e 14 MHz per le articolazioni delle mani e dei polsi. È stato, inoltre, utilizzato il power Doppler (PD) impostato secondo i seguenti parametri: PRF 700-1000 Hz (va-

Tabella I - Articolazioni e parametri studiati con MSUS.

ARTICOLAZIONI E PARAMETRI STUDIATI CON MSUS
<i>Articolazioni studiate (bilateralmente)</i>
II MCF / V MCF / III IFP / Polso / Ginocchio
<i>Parametri ecografici valutati</i>
<i>Membrana sinoviale:</i>
Proliferazione/ Ispessimento/ Iperperfusion (Power Doppler)
<i>Liquido sinoviale:</i> Versamento
<i>Tendini:</i> Tenosinoviti
SCORE: 0 - 3

riabile a seconda dell'articolazione studiata), gain 60-65 dB, basso filtro.

Valutazione statistica

L'analisi statistica è stata effettuata utilizzando il test di Wilcoxon per dati appaiati per il confronto delle variabili quantitative analizzate prima e dopo la terapia con Etanercept. Il valore di $p < 0,05$ è stato considerato come statisticamente significativo.

RISULTATI

I risultati del nostro studio sono illustrati nella tabella II e nella figura 1.

Il valore dello score ecografico totale si riduceva in maniera significativa ($p < 0,0001$) dopo 3 mesi di trattamento con Etanercept, passando da un valore di 8,5 (mediana) al tempo T0, al valore di 5 al tempo T3.

Tabella II - Risultati.

Articolazioni (N=36)	Alterazioni ultrasonografiche	Basale Score articolare	Tre mesi Score articolare	Wilcoxon test
Ginocchio	Proliferazione sinoviale	30	17	0,0002
	Power-Doppler positivo	6	1	NS
	Versamento articolare	22	8	0,0024
	Spessore MS	39	29	NS
Polso	Proliferazione sinoviale	32	17	0,0005
	Power-Doppler positivo	24	2	<0,0001
	Versamento articolare	21	12	0,04
	Tenosinovite	18	9	0,01
II MCF	Proliferazione sinoviale	19	6	0,0015
	Power-Doppler positivo	6	0	0,03
	Versamento articolare	14	14	NS
	Tenosinovite	5	5	NS
V MCF	Proliferazione sinoviale	9	3	NS
	Power-Doppler positivo	3	0	NS
	Versamento articolare	6	5	NS
	Tenosinovite	3	1	NS
III IFP	Proliferazione sinoviale	8	3	NS
	Power-Doppler positivo	2	0	NS
	Versamento articolare	7	7	NS
	Tenosinovite	5	1	NS
Score totale Mediana (range)		8,5 (2-39)	5 (0-29)	< 0,0001

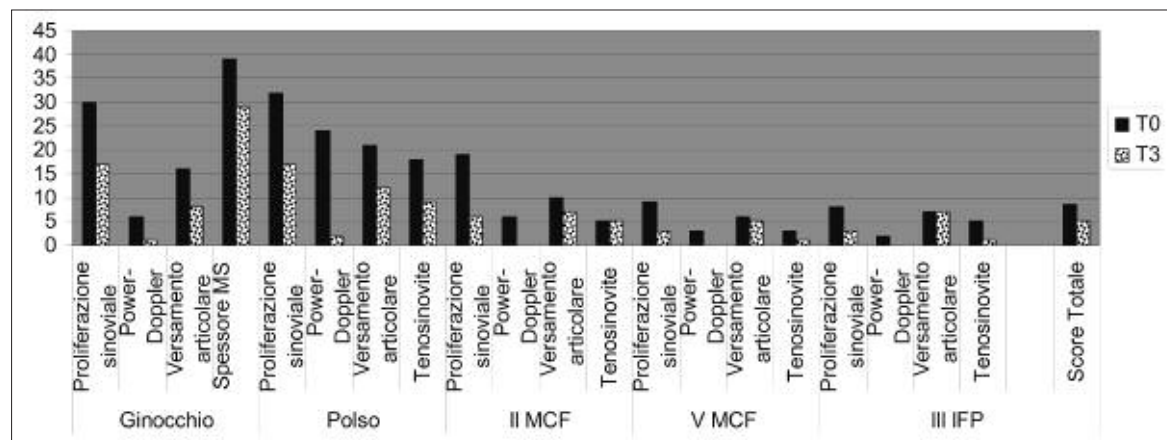


Figura 1 - Variazione dello score articolare, nelle differenti articolazioni studiate, e dello score ecografico totale tra T0 e T3.

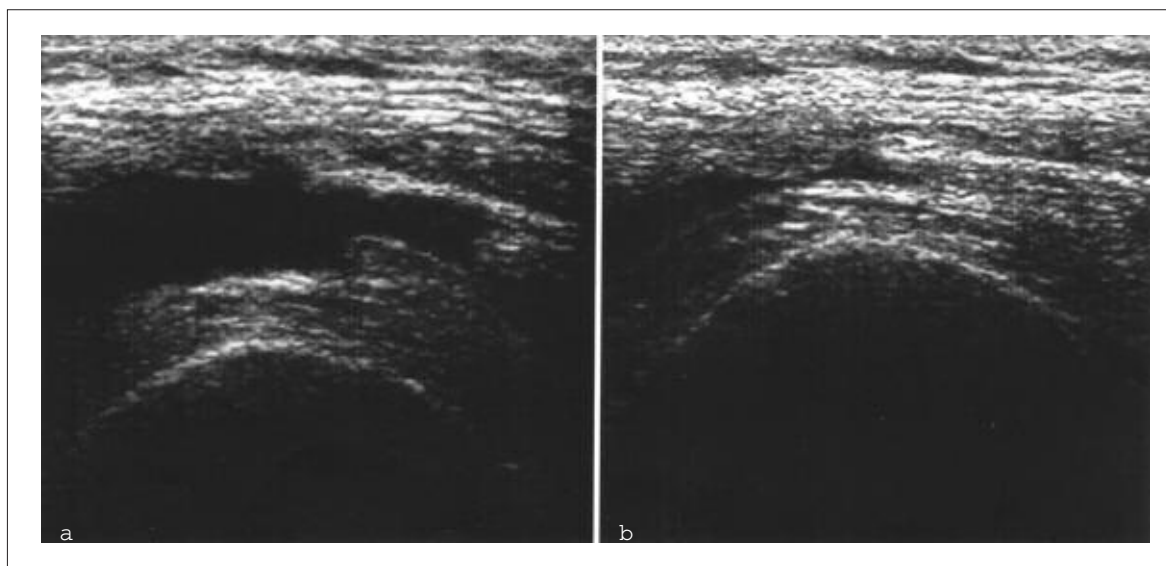


Figura 2 - Ecografia del ginocchio. Scansione trasversale soprarotulea.
 a. Evidenza di versamento e di proliferazione sinoviale nel recesso sottoquadricipitale a T0
 b. Marcata riduzione del versamento e dei segni di proliferazione sinoviale a T3.

Particolarmente significativi, per quanto riguarda la valutazione del ginocchio (Fig. 2), si sono rivelati i risultati relativi alla proliferazione sinoviale, con riduzione tra T0 e T3 dello score articolare ($p=0,0002$). Risultato analogo si otteneva in riferimento al versamento articolare con riduzione significativa dello score articolare ($p=0,0024$); i risultati relativi alla positività del PD non si sono dimostrati significativi.

Lo studio ecografico del polso ha permesso di dimostrare una riduzione significativa di tutti i parametri valutati, dopo 3 mesi di terapia con Etanercept. In particolare, relativamente alla proliferazione sinoviale, si riduceva lo score articolare ($p=0,0005$) come pure la positività del PD (score articolare: $p<0,0001$), il versamento articolare (score articolare: $p=0,04$) ed i segni di tenosinovite (score articolare: $p=0,01$).

Relativamente alla II articolazione MCF, sono apparsi significativi i risultati riguardanti la proliferazione sinoviale, il cui score articolare si riduceva sensibilmente ($p=0,0015$).

Anche la positività del PD variava significativamente nel corso del follow-up (score articolare: $p=0,03$). I risultati relativi al versamento articolare ed alla tenosinovite non sono apparsi significativi.

La valutazione ultrasonografica della V articolazione MCF e della III articolazione IFP non ha prodotto risultati significativi tra T0 e T3.

DISCUSSIONE

L'utilizzazione sempre più diffusa della MSUS in campo reumatologico ha permesso di evidenziare, negli ultimi anni, il suo ruolo peculiare come metodica diagnostica utile e vantaggiosa per lo studio delle alterazioni a carico del sistema muscolo-scheletrico nell'AR (11, 12, 15). In particolare, l'ottima visualizzazione dei tessuti molli la rende un'indagine essenziale per la valutazione delle alterazioni presenti a livello articolare e periarticolare nell'AR, quali sinoviti, tenosinoviti, tendiniti, borsiti. Mediante l'utilizzazione del power-Doppler è, inoltre, possibile mettere in evidenza, in caso di sinovite, la presenza di un'iperperfusion della membrana sinoviale, dovuta al fenomeno della neoangiogenesi, e, dunque, da riferirsi alla presenza di flogosi attiva (16). Tramite l'indagine ultrasonografica è, inoltre, possibile rilevare alterazioni particolari, indici di danno strutturale permanente, quali erosioni ossee e cartilaginee (12).

L'impiego della MSUS come parte integrante della valutazione clinica del malato reumatico, fornisce, dunque, utili informazioni clinico-diagnostiche che consentono di eseguire un follow up del paziente valutando periodicamente la sua risposta alla terapia. Gli studi condotti finora, relativi al monitoraggio ultrasonografico della terapia biologica in pazienti con artriti croniche, sono stati incentrati sulla valutazione di un singolo distretto articolare.

In particolare, nel 2002 è stata descritta, in cinque pazienti affetti da AR ed in trattamento con Etanercept, una significativa riduzione della positività del PD sulla II articolazione MCF ad un mese dall'inizio della terapia (17).

Nello stesso anno, è stata riportata una significativa riduzione della perfusione sinoviale a livello dell'inserzione calcaneale del tendine d'Achille in pazienti affetti da spondiloartrite dopo 14 settimane di trattamento con Infliximab (18).

Successivamente è stata descritta una importante riduzione della sinovite e della positività del segnale Doppler nelle piccole articolazioni della mano in 11 pazienti in trattamento con Infliximab, dopo 6 settimane di terapia (19).

Un secondo studio condotto nel 2003 su 11 pazienti con AR, in trattamento con Etanercept, ha messo in evidenza una significativa riduzione della perfusione sinoviale dopo 2 settimane di terapia, a livello delle articolazioni MCF e dei polsi; il risultato non veniva tuttavia confermato a distanza di un anno (20).

In seguito, in uno studio, randomizzato e controllato con placebo, in cui veniva effettuato un confronto tra valutazione ultrasonografica e radiologica nel monitoraggio della terapia biologica, nelle articolazioni delle mani e dei piedi di 24 pazienti affetti da AR e in trattamento con Infliximab e MTX o con placebo, si riscontrava una significativa riduzione dell'infiammazione ed una stabilità del processo distruttivo articolare, con sostanziale concordanza tra le due tecniche diagnostiche (6).

Infine, più di recente, sono stati descritti i risultati di uno studio su 12 pazienti con AR e 8 con artrite psoriasica, con sinovite del ginocchio ed in trattamento con Etanercept, valutandoli sia da un punto di vista clinico che ultrasonografico; tramite

l'impiego del PD è stato possibile evidenziare, dopo 3 mesi di trattamento, una riduzione della perfusione sinoviale che risultava in concordanza con il parallelo decremento degli indici di flogosi, e che rimaneva tale dopo 12 mesi (7).

Per quanto riguarda il nostro studio, la dimostrazione di una riduzione dello score totale, ottenuto sulla base di una valutazione di più parametri a livello poliarticolare, testimonia una significativa riduzione globale della flogosi articolare e periarticolare, indicando, conseguentemente, una risposta positiva alla terapia con Etanercept in pazienti con AR dopo 3 mesi dal suo inizio. L'interesse di tale dato è confermato dai risultati della valutazione dello score articolare a livello di singole articolazioni. Prevalentemente a livello del polso, ma parzialmente anche a livello di ginocchio e II MCF, i risultati indicano una riduzione dei segni ecografici di artrite e tenosinovite, a dimostrazione di una risposta significativa e rapida al trattamento con Etanercept. Il presente studio conferma i dati della Letteratura indicanti una riduzione, in singoli distretti, del processo flogistico articolare in corso di terapia con Etanercept. Tuttavia, la possibilità di una valutazione poliarticolare e basata sull'analisi di più parametri contemporaneamente ha consentito la dimostrazione, globalmente, di una risposta positiva alla terapia con Etanercept in una malattia come l'AR in cui l'interessamento del sistema muscolo-scheletrico è, tipicamente, poliarticolare.

Tale risultato, che necessita comunque di ulteriori conferme su più ampie casistiche, rappresenta un utile ed originale contributo, non descritto finora in altri lavori sull'argomento. Esso conferma, inoltre, la validità della MSUS come metodica di imaging affidabile nel follow up della terapia dell'AR.

RIASSUNTO

Lo scopo dello studio è stato di valutare ecograficamente gli effetti dell'Etanercept in pazienti con AR, dopo 3 mesi dall'inizio del trattamento. Sono state studiate, bilateralmente, le articolazioni II-V MCF, III IFP, polso, ginocchio di 18 pazienti in trattamento con Etanercept, registrando le alterazioni conseguenti alla presenza di una flogosi locale ed utilizzando uno score semiquantitativo (0-3) dalla cui somma si è ottenuto uno score totale. I risultati relativi allo score totale e agli score articolari del ginocchio, polso e II MCF si sono rivelati particolarmente significativi, dimostrando una riduzione della flogosi articolare dopo 3 mesi di trattamento con Etanercept.

Key words - Ecografia muscoloscheletrica, etanercept, follow up, artrite reumatoide.

Parole chiave - Musculoskeletal ultrasonography, etanercept, follow up, rheumatoid arthritis.

BIBLIOGRAFIA

1. Feldmann M, Brennan FM, Foxwell BM, Maini RN. The role of TNF alpha and IL-1 in rheumatoid arthritis. *Curr Dir Autoimmun* 2001; 3: 188-99.
2. Macias I, Garcia-Perez S, Ruiz-Tudela M, Medina

F, Chozas N, Giron-Gonzalez JA. Modification of pro- and antiinflammatory cytokines and vascular-related molecules by tumor necrosis factor- α blockade in patients with rheumatoid arthritis. *J Rheumatol* 2005; 32: 2102-8.

3. Ritchlin CT. Mechanisms of erosion in rheumatoid arthritis. *J Rheumatol*. 2004; 31: 1229-37.
4. Moreland LW, Schiff MH, Baumgartner SW, Tindall EA, Fleischmann RM, Bulpitt KJ, et al. Etanercept therapy in rheumatoid arthritis. A randomized, controlled trial. *Ann Intern Med* 1999; 130: 478-86.
5. Balint P, Sturrock RD. Musculoskeletal ultrasound imaging: a new diagnostic tool for the rheumatologist? *Br J Rheumatol* 1997; 36: 1141-2.
6. Taylor PC, Steuer A, Gruber J, McClinton C, Cosgrove DO, Blomley MJ, et al. Ultrasonographic and radiographic results from a two-year controlled trial of immediate or one-year-delayed addition of infliximab to ongoing methotrexate therapy in patients with erosive early rheumatoid arthritis. *Arthritis Rheum* 2005; 54: 47-53.
7. Fiocco U, Ferro F, Vezzu M, Cozzi L, Checchetto C, Sfriso P, et al. Rheumatoid and psoriatic knee synovitis: clinical, grey scale, and power Doppler ultrasound assessment of the response to etanercept. *Ann Rheum Dis* 2005; 64: 899-905.
8. Backhaus M, Burmester G-R, Gerber T, Grassi W, Machold KP, Swen WA, et al. Guidelines for musculoskeletal ultrasound in rheumatology. *Ann Rheum Dis* 2001; 60: 641-9.
9. Schmidt WA, Schmidt H, Schicke B, Gromnica-Ihle E. Standard reference values for musculoskeletal ultrasonography. *Ann Rheum Dis* 2004; 63: 988-94.
10. Newman JS, Adler R, Bude RO, Rubin JM. Detection of soft-tissue hyperemia: value of Power Doppler sonography. *AJR* 1994; 163: 385-9.
11. Newman JS, Laing TJ, McCarthy CJ, Adler RS. Power Doppler sonography of synovitis: assessment of therapeutic response-preliminary observations. *Radiology* 1996; 198: 582-4.
12. Wakefield RJ, Gibbon WW, Conaghan PG, O'Connor P, McGonagle D, Pease C, et al. The value of sonography in the detection of bone erosions in patients with rheumatoid arthritis: a comparison with conventional radiography. *Arthritis Rheum* 2000; 43: 2762-70.
13. Wakefield RJ, Balint PV, Szkudlarek M, Filippucci E, Backhaus M, D'Agostino MA, et al. OMERACT 7 Special Interest Group. Musculoskeletal ultrasound including definitions for ultrasonographic pathology. *J Rheumatol* 2005; 32: 2485-7.
14. Walther M, Harms H, Krenn V, Radke S, Faehndrich TP, Gohlke F. Correlation of power Doppler sonography with vascularity of the synovial tissue of the knee joint in patients with osteoarthritis and rheumatoid arthritis. *Arthritis Rheum* 2001; 44: 331-8.
15. Wakefield RJ, Gibbon WW, Emery P. The current status of ultrasonography in rheumatology. *Rheumatology* 1999; 38: 195-8.
16. Szkudlarek M, Court-Payen M, Strandberg C, Klarlund M, Klausen T, Ostergaard M. Power Doppler ultrasonography for assessment of synovitis in the metacarpophalangeal joints of patients with rheumatoid arthritis: a comparison with dynamic magnetic resonance imaging. *Arthritis Rheum* 2001; 44: 2018-23.
17. Hau M, Kneitz C, Tony HP, Keberle M, Jahns R, Jenett M. High resolution ultrasound detects a decrease in pannus vascularisation of small finger joints in patients with rheumatoid arthritis receiving treatment with soluble tumor necrosis factor α receptor (etanercept). *Ann Rheum Dis* 2002; 61: 55-8.
18. D'Agostino MA, Breban M, Said-Nahal R, Dougados M. Refractory inflammatory heel pain in spondylarthropathy: a significant response to infliximab documented by ultrasound. *Arthritis Rheum* 2002; 46: 840-1.
19. Ribbens C, Andre B, Marcelis S, Kaye O, Mathy L, Bonnet V, et al. Rheumatoid hand joint synovitis: gray-scale and power Doppler US quantifications following anti-tumor necrosis factor-alpha treatment: pilot study. *Radiology* 2003; 229: 562-9.
20. Terslev L, Torp-Pedersen S, Qvistgaard E, Rogind H, Danneskiold-Samsøe B, et al. Effects of treatment with etanercept (Enbrel, TNRF:Fc) on rheumatoid arthritis evaluated by doppler ultrasonography. *Ann Rheum Dis* 2003; 62: 178-81.