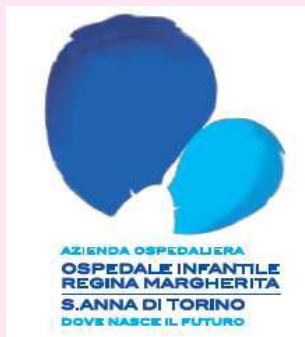



SE L'OSSIGENO NON BASTA...

Bianciotto M, Bosetti FM, Castagno E, Urbino AF

S.C. Pediatria d'Urgenza
Ospedale Infantile Regina Margherita
Torino



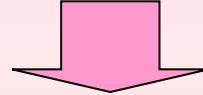
Maschio, 7 anni

APP:

- cefalea, vertigine, vomito, dolore addominale, acrocianosi insorti in seguito al consumo di **carne grigliata**
- **altri commensali** avevano presentato **simile sintomatologia**

EO all'ingresso:

- condizioni generali mediocri, vigile ed orientato, apiretico
- colorito grigio-pallido con **cianosi delle estremità distali degli arti e delle labbra**



O₂ 12 L/min
Persistenza della **cianosi**
EGA capillare: **MetHb 37.4%**

TERAPIA: Blu di Metilene 2 mg/kg e.v. U.T.

Indagini successive S.C. di Sanità Pubblica → carne adulterata con nitriti

MetHb è una **causa rara di cianosi nel bambino**, è però peculiare perché:

- la cianosi insorge acutamente
- la cianosi non è responsiva all'O₂-terapia

Considerarne l'eventualità se si è in presenza dei suddetti segni e **in assenza** di:

- sintomi respiratori
- anamnesi positiva per patologie cardiovascolari

TAKE HOME MESSAGE

Cianosi centrale acuta non responsiva ad O₂ + anamnesi suggestiva: pensare alla metaemoglobinemia, una condizione potenzialmente pericolosa per la vita



***Grazie
per
l'attenzione***