



UNIVERSITÀ
DEGLI STUDI
FIRENZE

FLORE

Repository istituzionale dell'Università degli Studi di Firenze

Peliosis hepatis: semetica TC, ECO, RM. Presentazione di due casi.

Questa è la Versione finale referata (Post print/Accepted manuscript) della seguente pubblicazione:

Original Citation:

Peliosis hepatis: semetica TC, ECO, RM. Presentazione di due casi / S. Colagrande; A. Tonarelli; F. Leone. - In: LA RADIOLOGIA MEDICA. - ISSN 0033-8362. - STAMPA. - 89(1995), pp. 897-900.

Availability:

This version is available at: 2158/318954 since:

Terms of use:

Open Access

La pubblicazione è resa disponibile sotto le norme e i termini della licenza di deposito, secondo quanto stabilito dalla Policy per l'accesso aperto dell'Università degli Studi di Firenze (<https://www.sba.unifi.it/upload/policy-oa-2016-1.pdf>)

Publisher copyright claim:

(Article begins on next page)

La Radiologia Medica - Radiol Med 89: 897-900, 1995
Edizioni Minerva Medica - Torino

Peliosis hepatis: semeiotica con ecografia, Tomografia Computerizzata e Risonanza Magnetica

Presentazione di due casi

Peliosis hepatis: US, CT and MR findings. Report of two cases

Stefano COLAGRANDE - Argene TONARELLI - Fabrizia LEONE

Introduzione

La peliosi epatica o «macchia livida» è una rara lesione del fegato caratterizzata dalla presenza di lacune di aspetto cistico con elementi ematici nel contesto, senza localizzazione preferenziale nell'ambito del lobulo epatico, con inconstante rivestimento endoteliale e dimensioni variabili da meno di 1 mm a oltre 10 cm di diametro. Studi strutturali e ultrastrutturali hanno documentato l'origine della peliosi nella dilatazione del lume sinusoidale e/o degli spazi perisinusoidali di Disse, anche se il meccanismo fisiopatologico che la sostiene non è del tutto chiarito [10]. Oltre alla malformazione congenita, i meccanismi patogenetici proposti comprendono:

a) danno epatocellulare diretto con necrosi parcellare, collasso della struttura reticolare di sostegno e successivo sfiancamento dei sinusoidi;

b) processi ostruttivi al flusso ematico nel punto di giunzione tra sinusoidi e vene centrolobulari;

c) danno endoteliale diretto con aumento della permeabilità dei sinusoidi, ampliamento delle giunzioni endoteliali e passaggio di elementi ematici negli spazi di Disse.

Dal punto di vista istopatologico, la lesione è nota da molto tempo: le prime osservazioni, del 1861, sono autoptiche, in soggetti deceduti per tubercolosi, morbo di Hodgkin, alcune neoplasie [6]. In seguito è stata messa in rapporto con l'uso di steroidi anabolizzanti ed estrogeni, farmaci immunosoppressori come l'azathioprina, tossici quali vinilcloro, arsenico, thorotrast. Più recente è il riscontro della peliosi nei pazienti affetti da AIDS, nei quali l'eziologia è batterica (*Rochalimaea henselae*), con probabile effetto citopatico diretto sulle cellule sinusoidali (peliosi epatica bacillare) [4, 7].

La peliosi appare inoltre come lesione epatica di notevole interesse in quanto, pur potendosi riscontrare in soggetti asintomatici, può associarsi ad un quadro clinico importante: epatomegalia, ipertensione portale, colestasi, sindrome epato-renale, shock emorragico da rottura epatica [2]. Inoltre, anche se raramente, viene descritta la possibilità di regressione spontanea della lesione eliminando la

noxa patogena, in particolare nei casi HIV correlati ed in quelli conseguenti all'uso di steroidi anabolizzanti e contraccettivi [8]. In altri casi, presentandosi la peliosi come lesione di accompagnamento di altre malattie epatiche (adenoma, emangioma, angiosarcoma, epatocarcinoma), può rappresentare l'elemento rivelatore di quest'ultime [5].

Riportiamo la nostra esperienza relativa a due casi studiati con ecografia, Tomografia Computerizzata (TC), Risonanza Magnetica (RM) e verificati istologicamente.

Descrizione dei casi

Caso 1. — Femmina, 36 anni. Obesa con storia di assunzione di estrogeni, si sottopone ad indagini strumentali in occasione di check-up per sintomatologia vaga e aspecifica. Gli esami di laboratorio non evidenziano alterazioni biochimiche.

Ecografia. Modica epatomegalia con parenchima diffusamente iperecogeno e multiple lesioni focali relativamente ipoecogene, con dimensioni variabili da pochi mm a cm 5; orientamento diagnostico: epatopatia metastatica.

TC. All'esame diretto, multiple lesioni focali relativamente ipodense che si rendono più evidenti dopo somministrazione endovenosa di mdc iodato (fig. 1A) per impregnazione del circostante parenchima, in reperti che confermano il precedente orientamento diagnostico.

RM. L'indagine, eseguita con sequenze spin-echo T1, DP e T2 pesate e Inversion Recovery (con TI = 210 per annullamento del segnale del parenchima epatico) (fig. 1B), non pone in evidenza significative alterazioni, escluso lieve incremento volumetrico del fegato.

Diagnosi finale: aree multiple di peliosi epatica su sfondo di steatosi a piccole e medie gocce (modalità del riscontro: biopsie epatiche multiple sotto guida ecografica).

Caso 2. — Femmina 41 anni. Assunzione continuativa di estrogeni per dieci anni. In seguito a violenta colica addominale viene ricoverata in stato di shock; riferito dalla paziente lieve trauma al fianco destro.

Ecografia nella fase acuta: nel lobo destro, macronodulo inomogeneo del diametro approssimativo di cm 6, con calcificazioni a zolla nel contesto; reperto non caratterizzabile in modo certo, ma compatibile con macroangioma con avvenuto sanguinamento intraparenchimale. Nel lobo sinistro (fig. 2A), formazione no-

Dipartimento di Fisiopatologia Clinica - Sezione di Radiodiagnostica - Università degli Studi di Firenze.

Pervenuto alla Redazione il 30.11.1994; revisionato il 22.1.1995; restituito corretto il 5.3.1995; accettato per la pubblicazione il 10.3.1995.

Indirizzo per la richiesta di estratti: Dr. S. Colagrande - Dipartimento di Fisiopatologia Clinica - Sezione di Radiodiagnostica - Università degli Studi - Viale Morgagni 85 - 50134 Firenze FI - Tel. 055/4377673 - Fax 055/4377290.

Il lavoro spetta in parti uguali agli autori.

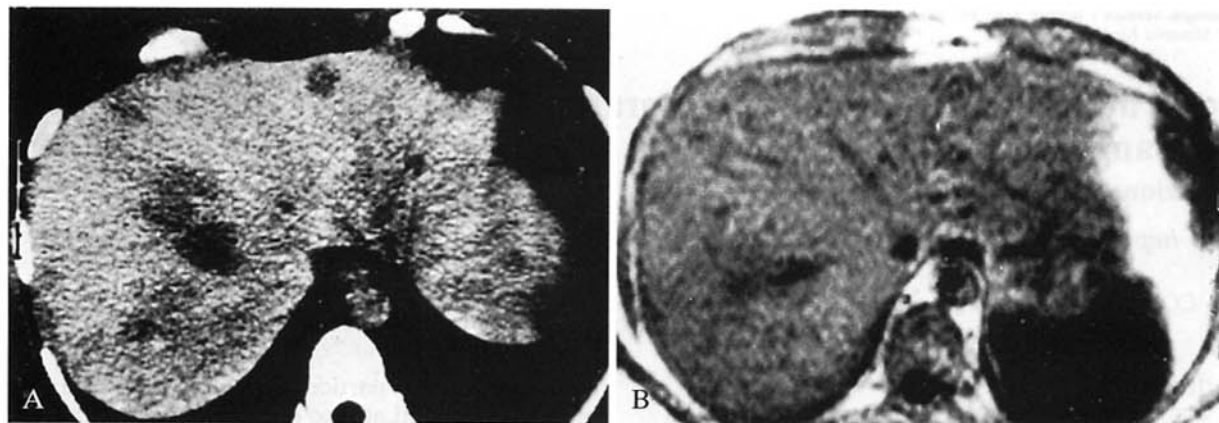


Fig. 1. — Caso 1. Lesioni peliotiche multiple in fegato steatosico. A) Scansione TC tardiva post-*mdc* che pone in evidenza plurime lesioni, tutte senza significativo enhancement. B) Scansione RM IR (TR 1028, TE 20, TI 210 ms) che non pone in evidenza alcuna lesione. *Case 1. Multiple peliotic areas on fatty liver degeneration. A) Late enhanced CT scan: hypodense non-enhancing lesions are demonstrated in both hepatic lobes. B) MRI: IR (TR 1028, TE 20, TI 210 ms): no evidence of focal liver disease.*

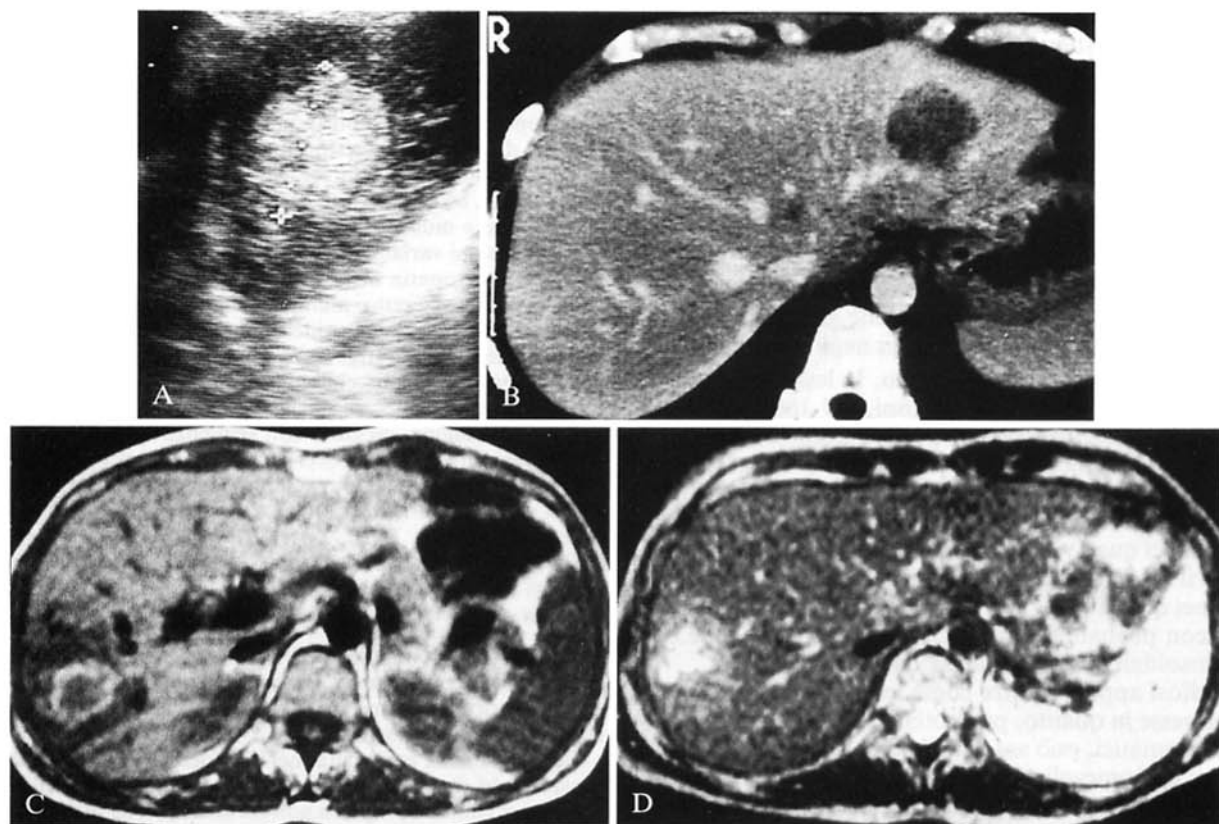


Fig. 2. — Caso 2. Lesioni peliotiche con segni di sanguinamento nel lobo epatico destro. A) Scansione ecografica sagittale sul lobo sinistro che dimostra lesione iperecogena, ben delimitata. B) Scansione TC dopo *mdc* per via endovenosa che conferma la lesione, nettamente ipodensa. C-D) scansioni RM SE T1 (TR 340/TE 20 ms) e T2 (TR 1820/TE 100 ms) che non pongono in evidenza alcuna lesione focale nel lobo sinistro; si apprezza inoltre, in entrambe, la lesione del lobo epatico destro con segnale inomogeneo suggestivo per sanguinamento nella fase sub-acuta di organizzazione.

Case 2. Peliotic lesions with features of subacute bleeding in the right hepatic lobe. A) Sagittal US scan on the left lobe: roundish well-defined hyperechoic nodule. B) Contrast-enhanced CT scan: neat hypodense non-enhancing lesion. C-D) MRI: SE T1 (TR 340, TE 20 ms); SE T2 (TR 1820, TE 100 ms). No focal lesions are demonstrated in the left hepatic lobe; in both scans the focal inhomogeneous high signal area, typical of subacute bleeding, is depicted in the right hepatic lobe.

dulare del diametro approssimativo di cm 4, iperecogena nei confronti del circostante parenchima, a margini netti, suggestiva per angioma capillare. Controllo ad un mese circa: reperti invariati.

TC. In fase acuta: conferma delle lesioni descritte, ipodense all'esame diretto e più evidenti dopo somministrazione di mdc per via endovenosa per enhancement relativo del circostante parenchima (fig. 2B). L'orientamento diagnostico alla TC è dubbio, ma i caratteri dell'impregnazione non confermano l'ipotesi di angioma. Controllo circa un mese dopo: reperti invariati.

RM. Eseguita con le stesse modalità del precedente caso, ad un mese circa dal trauma, conferma la lesione di maggiori dimensioni nel lobo epatico destro, con segni di sanguinamento in fase subacuta; non evidenza di altre lesioni (fig. 2C-D).

Diagnosi finale: espressioni di peliosi epatica, con segni di sanguinamento nel contesto della lesione di maggiori dimensioni (modalità del riscontro: biopsie epatiche multiple sotto guida ecografica).

Discussione

Nonostante siano citati nella letteratura più di 150 casi, la descrizione degli aspetti radiologici della peliosi non è frequente né univoca.

Le indagini con ultrasuoni [3, 5], riportano la lesione come un'area con diminuita ecogenicità, talvolta, in parenchima steatosico; non risulta rilevabile presenza di flusso con l'eco Doppler [3].

Più numerosi sono i rilievi in Tomografia Computerizzata [3, 5, 8, 9]: secondo la maggior parte degli autori, la TC mostra solitamente al preliminare esame diretto un'area di ridotta attenuazione nell'ambito del parenchima epatico, con margini sfumati. Dopo somministrazione di mdc per via venosa, le lesioni presentano tre diversi comportamenti:

- a) isodensità al parenchima o alle strutture vasali;
- b) impregnazione irregolare a chiazze;
- c) mancato enhancement.

I reperti TC pre e post-mdc vengono da questi autori messi in diretta correlazione con le caratteristiche istopatologiche della lesione, in particolare con le dimensioni, l'entità della comunicazione con i sinusoidi e la presenza di trombosi nelle lacune vascolari. Infatti, secondo i dati riferiti, cavità peliotiche inferiori al centimetro possono non essere rilevate con la TC. Aree di maggiori dimensioni e ampiamente comunicanti con i sinusoidi presentano dopo mdc per via endovenosa lo stesso comportamento dei vasi sanguigni. Cavità peliotiche trombizzate assumono le caratteristiche di lesioni focali che non presentano impregnazione dopo mdc, mentre la ricanalizzazione dei trombi può giustificare un'irregolare enhancement.

Due articoli [3, 5], oltre a una nostra precedente osservazione [1] riportano l'aspetto della peliosi in RM, con dati solo parzialmente sovrapponibili: il primo riferisce un caso con rilievo di lesione alla ecografia e alla TC ed RM negativa nelle sequenze spin-echo e IR, aspetto anche da noi osservato. Il secondo descrive un'alterazione epatica e splenica diffusa in cui la RM dimostra minor numero di lesioni rispetto alla TC, con segnale elevato in T2 e variabile in T1 e DP, presumendo che, almeno in parte,

ciò sia dovuto alla presenza di cataboliti dell'emoglobina: confermerebbe questa ipotesi la negativizzazione dei reperti RM a quattro mesi.

Nella nostra attuale esperienza l'indagine ecografica ha consentito il rilievo delle lesioni, che non hanno mostrato tuttavia caratteri univoci: aspetto ipoecogeno omogeneo (in parenchima steatosico); ipoecogeno inomogeneo (lesione con segni di sanguinamento); iperecogeno (in parenchima normale) (fig. 2A).

Si potrebbe avanzare l'ipotesi che la ipoecogenicità delle aree peliotiche, più frequentemente riscontrata nella letteratura, sia prevalentemente legata al relativo ampliamento degli spazi sinusoidali, con diminuzione delle interfacce, effetto amplificato dall'eventuale infiltrazione steatosica del parenchima circostante (caso 1). L'aspetto disomogeneo è facilmente riferibile alle aree emorragiche (caso 2 - lesione a destra). Più difficile viceversa giustificare l'aspetto iperecogeno (caso 2 - lesione a sinistra - fig. 2A) che farebbe supporre uno «scatteramento» del fascio ultrasonoro e quindi un aumento del numero di interfacce per unità di volume (cavità peliotiche microcistiche? trombosi parcellare dei sinusoidi? accumulo di metaboliti e/o macromolecole?).

Anche la TC ha consentito in tutti i casi il riscontro delle alterazioni epatiche, che appaiono sostanzialmente ipodense all'esame diretto e dopo somministrazione di mdc per vena si mostrano più evidenti per enhancement relativo del circostante parenchima, senza significativa impregnazione o caratteri peculiari (figg. 1A, 2B). Tale aspetto, armonico con quanto più frequentemente segnalato nella letteratura, fa supporre la trombosi sub-totale delle cavità peliotiche.

La RM non ha permesso il rilievo delle alterazioni segnalate con l'ecografia e con la TC. Infatti, a meno di lesioni che abbiano sanguinato, in cui le caratteristiche del segnale RM riflettono le varie fasi di degradazione dell'emoglobina (fig. 2C/D), la RM ha avuto esito negativo con qualunque tipo di acquisizione. Tale negatività potrebbe essere messa in rapporto alla modesta alterazione citoarchitetturale con conservazione delle lamine epatocitarie e normale struttura del lobulo epatico, tipiche della peliosi, senza incremento relativo di acqua libera; la dilatazione dei sinusoidi e l'ipotrofia delle circostanti lamine epatocitarie si tradurrebbero in minime inomogenità del segnale RM, tali da non consentire l'individuazione delle lesioni focali riscontrate all'ecografia e alla TC.

Conclusioni

Nel riconoscimento delle aree peliotiche le varie metodiche presentano singolarmente importanti limiti di accuratezza: l'ecografia e la TC si mostrano sensibili, ma non specifiche; la RM non permette il rilievo se non delle lesioni con avvenuto sanguinamento. Tuttavia sulla base della letteratura e della nostra esperienza, la valutazione contestuale sembra avere notevoli potenzialità nella caratterizzazione. Infatti la lesione peliotica non complicata, insorta in parenchima epatico peraltro indenne, appare ipoecogena, ipodensa senza significativa impregnazione

alla TC e non evidenziabile, con qualsiasi tipo di acquisizione, alla RM. Se tali aspetti di semeiotica integrata risultassero confermati in più ampie casistiche si otterrebbe un dato interessante in quanto non risulta, a nostra conoscenza, che tale comportamento sia proprio di alcuna al-

tra lesione epatica. Rimangono da valutare alcuni aspetti meno frequenti riscontrati all'ecografia (anche nel medesimo soggetto: il secondo caso da noi riferito) e alla TC, nonché da chiarire i fondamenti istopatologici dei singoli quadri descritti.

Bibliografia

- 1) Colagrande S, Bartolozzi A, Tonarelli A: Il ruolo della Risonanza Magnetica nella caratterizzazione delle lesioni focali epatiche. *Radiol Med* 87: 469-481, 1994.
- 2) Hayward SR, Lucas CE, Ledgerwood AM: Recurrent spontaneous intrahepatic hemorrhage from peliosis hepatis. *Arch Surg* 126: 782-783, 1991.
- 3) Jamadar DA, D'Souza SP, Thomas EA e Coll: Case report: radiological appearances in peliosis hepatis. *Br J Radiol* 67: 102-104, 1994.
- 4) Leong SS, Cazen RA, Yu GSM e Coll: Abdominal visceral peliosis associated with bacillary angiomatosis. Ultrastructural evidence of endothelial destruction by bacilli. *Arch Pathol Lab Med* 116: 866-871, 1992.
- 5) Maves KC, Caron KH, Bisset GS e Coll: Splenic and hepatic peliosis: MR findings. *AJR* 158: 75-76, 1992.
- 6) Pliskin M: Peliosis hepatis. *Radiology* 114: 29-30, 1975.
- 7) Quiny L, Jaccard A, Mainguene C e Coll: Infection par *Rochalimaea henselae* pancitopenie febrile et peliose hepatiche revelatrices chez un malade infecte par le VIH. *Presse Med* 22: 532-534, 1993.
- 8) Randall Radin D, Kanel G: Peliosis hepatis in a patient with immunodeficiency virus infection. *AJR* 156: 91-92, 1991.
- 9) Tzukamoto Y, Nakata H, Kimoto T e Coll: CT and angiography of peliosis hepatis. *AJR* 142: 539-540, 1984.
- 10) Zafrani ES, Cazier A, Baudelot AM e Coll: Ultrastructural lesion of the liver in human peliosis: a report of 12 cases. *Am J Pathol* 114: 349-359, 1984.

Dr. S. Colagrande
 Dipartimento di Fisiopatologia Clinica
 Sezione di Radiodiagnostica
 Università degli Studi
 Viale Morgagni 85
 50134 Firenze FI
 Tel. 055/4377673
 Fax 055/4377290