

ISSN 1561-8323 (Print)
ISSN 2524-2431 (Online)

УДК 617.7
<https://doi.org/10.29235/1561-8323-2019-63-3-343-349>

Поступило в редакцию 20.05.2019
Received 20.05.2019

Г. Р. Семак, В. А. Захарова, С. К. Клецкий, Т. А. Летковская, И. Ю. Жерко

Белорусский государственный медицинский университет, Минск, Республика Беларусь

ИММУНОГИСТОХИМИЧЕСКИЕ ДОКАЗАТЕЛЬСТВА ЭФФЕКТИВНОСТИ ГИАЛУРОНОВОЙ КИСЛОТЫ В ЛЕЧЕНИИ КЕРАТОПАТИЙ

(Представлено членом-корреспондентом Н. С. Сердюченко)

Аннотация. Представлен анализ изменений экспрессии CD44 и MMP9 на фоне терапии кератопатий в исходе воспалительных заболеваний роговицы с использованием инъекционной формы гиалуроновой кислоты.

Ключевые слова: гиалуроновая кислота, регенерация, дистрофии роговицы, иммуногистохимия

Для цитирования: Иммуногистохимические доказательства эффективности гиалуроновой кислоты в лечении кератопатий / Г. Р. Семак [и др.] // Докл. Нац. акад. наук Беларуси. – 2019. – Т. 63, № 3. – С. 343–349. <https://doi.org/10.29235/1561-8323-2019-63-3-343-349>

Galina R. Semak, Viktoriya A. Zakharova, Semen K. Kletsy, Tatiana A. Letkovskaya, Irina Yu. Zherko

Belarusian State Medical University, Minsk, Republic of Belarus

IMMUNOHISTOCHEMICAL PROOFS OF THE EFFICIENCY OF HYALURONIC ACID IN KERATOPATHY TREATMENT

(Communicated by Corresponding Member Nikolai S. Serduchenko)

Abstract. An analysis of changes in the CD44 and MMP9 expression during the keratopathy after corneal inflammatory diseases treatment with injected hyaluronic acid is presented.

Keywords: hyaluronic acid, dry eye disease, regeneration, corneal dystrophy, immunohistochemistry

For citation: Semak G. R., Zakharova V. A., Kletsy S. K., Letkovskaya T. A., Zherko I. Yu. Immunohistochemical proofs of the efficiency of hyaluronic acid in keratopathy treatment. *Doklady Natsional'noi akademii nauk Belarusi = Doklady of the National Academy of Sciences of Belarus*, 2019, vol. 63, no. 3, pp. 343–349 (in Russian). <https://doi.org/10.29235/1561-8323-2019-63-3-343-349>

Заболевания роговицы широко распространены в европейской популяции – 92,13 % [1]. В то же время они являются основной причиной развития первичной инвалидности от заболеваний органа зрения. Кератопатии склонны к хроническому течению и требуют проведения повторных длительных курсов терапии.

В клинических исследованиях нами была доказана эффективность субконъюнктивального введения низкомолекулярного натрия гиалуроната в лечении хронических дистрофических заболеваний роговицы (ХДЗР) [2; 3]. Было показано, что гиалуроновая кислота молекулярной массой 500–700 кДа положительно влияет на течение как болезни сухого глаза, так и самой кератопатии. Увеличивается слезопродукция, повышается стабильность слезной пленки, уменьшается толщина роговицы, разрешаются помутнения, уменьшается количество конъюнктивальных сосудов (рис. 1).

Следующим шагом стало определение молекулярных механизмов полученных эффектов.

Цель исследования – определить эффективность терапии ХДЗР в исходе кератитов с применением низкомолекулярной гиалуроновой кислоты путем комплексного анализа характера экспрессии биомолекулярных маркеров в материале эксплантов роговиц.

Материалы и методы исследования. Исследование выполнено на базе кафедр офтальмологии и патологической анатомии учреждения образования «Белорусский государственный медицинский университет». Изучен проспективный материал эксплантов роговиц обратившихся в 2017–2018 гг. для обследования и последующего лечения 22 пациентов с кератопатиями в исходе кератитов.

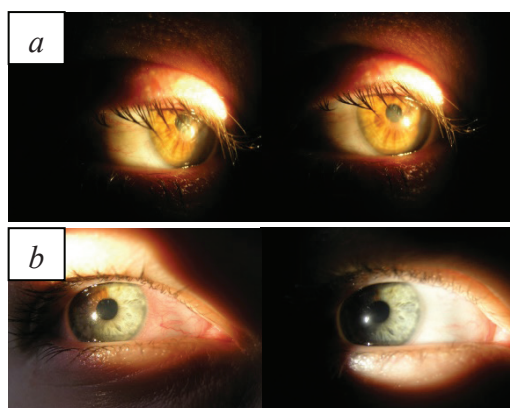


Рис. 1. Биомикроскопическая картина переднего отрезка глаза до и после лечения: *a* – разрешение очага помутнения в оптической зоне роговицы; *b* – уменьшение количества конъюнктивальных сосудов

Fig. 1. Biomicroscopic picture of the anterior segment of the eye before and after treatment: *a* – resolution of the clouding site in the optical zone of the cornea; *b* – decrease in the number of conjunctival vessels

Группы исследования и сравнения были представлены материалом эксплантов роговиц пациентов с кератопатиями в исходе кератитов, терапия которых включала дополнительное применение гиалуроновой кислоты (ГК+) и проводилась по стандартным протоколам (ГК–) соответственно (табл. 1). Перед началом обследования и лечения все пациенты подписали информированное согласие о включении в исследование.

Т а б л и ц а 1. Структура материала для анализа морфологических и иммуногистохимических (ИГХ) признаков дисков роговиц пациентов с кератопатиями в исходе кератитов

Table 1. Material structure for the analysis of morphological and immunohistochemical (IHC) signs of the corneal discs of patients with keratopathy in the keratitis outcome

Нозологическая форма Nosological form	Число случаев Number of cases	Число полей зрения (×40) Number of visual fields (×40)
Группа контроля	6	36
Кератиты («+» гиалуроновая кислота)	11	66
Кератиты («–» гиалуроновая кислота)	14	84
Всего	31	186

Критериями включения в исследование явились время после излечения острого кератита не менее 2 лет, неэффективность инстилляционной терапии; критериями исключения – наличие острого воспалительного процесса, глаукомы или офтальмогипертензии.

Клинико-лабораторное обследование включало визометрию, биомикроскопию, тонометрию, тест Ширмера I, LPCOF-тест, определение времени разрыва слезной пленки, оптическую когерентную томографию переднего отрезка глазного яблока.

Исследуемые группы были сопоставимы по основным клинико-лабораторным и морфологическим показателям.

Для изучения морфологических особенностей кератопатий и эффекта проводимой терапии были использованы следующие модификации морфологического метода: окрашивание гистологических препаратов гематоксилином и эозином, иммуногистохимический метод (ИГХМ) с использованием маркеров CD44, MMP9.

Для приготовления гистологических препаратов из парафиновых блоков делались срезы толщиной 2,5 мкм, которые депарафинировались в ксилоле, обезжировались в спиртах возрастающей концентрации, окрашивались гематоксилином-эозином и с использованием ИГХМ. При исследовании патологии роговицы с использованием светового оптического микроскопа Leica оценивался характер морфологических изменений, согласно разработанному бланку оценки. С целью анализа характера экспрессии биомолекулярных маркеров выполнено ИГХ

окрашивание с использованием первичных моноклональных антител к CD44, MMP9. В качестве визуализирующей системы использовали комплекс вторичных антител EnVision фирмы DAKO, в качестве хромогена – диаминобензидин (ДАБ). Позитивный контроль – ткани и органы, рекомендованные производителем, негативный – исключение первичного антитела. Срезы промывали проточной водой, докрашивали гематоксилином Майера, заключали в канадский бальзам. Характер экспрессии ИГХ маркеров представлен в табл. 2.

Т а б л и ц а 2. Характер экспрессии основных ИГХ маркеров
Table 2. Character of expression of main immunohistochemical markers

ИГХ маркер Immunohistochemical marker	Характер экспрессии Expression character
CD44	Гомогенное окрашивание мембран и/или цитоплазмы эпителиальных клеток (преимущественно базальных слоев) и/или стромальных клеток в коричневый цвет различной интенсивности (от светло- до темно-коричневого)
MMP9	Цитоплазматическое окрашивание эпителия роговицы, лейкоцитов, стромальных клеток в коричневый цвет различной интенсивности

Для морфометрического исследования микропрепараты фотографировали в 6 случайных непересекающихся полях зрения (объектив 40).

ИГХ реакция с CD44, MMP9 в материале оценивалась отдельно в эпителии, кератоцитах и эндотелии роговицы с использованием программного обеспечения для морфометрии WCIF ImageJ и Aperio Image Scope v.8.0.39.1059.

Статистический анализ данных проводился с использованием программного обеспечения Statistica 10.0. Полученные результаты обработаны статистически с вычислением медианы (Me), моды (Mo), межквартильного размаха (МКР – 25 % и 75 % процентиля) и 95 %-ного доверительного интервалов (ДИ), максимального и минимального значения.

Для оценки характера распределения полученных данных использовался критерий Шапиро–Уилка (W). Уровень статистической значимости устанавливался $p < 0,05$. Сравнение независимых выборок по количественным признакам проводилось с использованием дисперсионного анализа непараметрических данных ANOVA и определением критериев Краскела–Уоллиса (H -критерий) для трех и более выборок и Манна–Уитни (U -критерий) с целью парного сравнения выборок. Корреляционные взаимосвязи между анализируемыми признаками вычислялись с использованием рангового коэффициента корреляции непараметрических данных Спирмена (ρ).

Результаты и их обсуждение. В рамках проведенного исследования особенности экспрессии CD44 и MMP9 при светооптической оценке гистологических препаратов заключались в увеличении экспрессии данных маркеров в случаях ХДЗР в исходе кератитов с выраженными признаками альтерации эпителия роговицы, а также выраженности воспаления и неопластического процесса в строме. Результаты взаимосвязи экспрессии CD44 и MMP9 между собой представлены в табл. 3.

Анализ экспрессии CD44. Среди рецепторов ГК CD44 является наиболее распространенным. Этот трансмембранный рецептор I типа способен связываться с ГК любой длины и молекулярной массы (кроме фрагментов меньших, чем 6 сахаридов). Цитоплазматический домен рецептора используется для связывания с ГК, образования и взаимосвязи с компонентами перичеллюлярного матрикса и эндцитоза фрагментов ГК. Внутрицитоплазматический домен стандартного CD44 способен транслоцироваться в ядро и самостоятельно модулировать функции клеток. CD44 также является молекулой клеточной адгезии, доказано увеличение ее экспрессии при альтерации и воспалении, в том числе ткани роговицы [4–6].

В исследованных случаях ХДЗР в исходе кератитов экспрессия CD44 выявлялась в ткани роговицы в виде мембранного окрашивания с преобладанием слабой и умеренной экспрессии в базальном и парабазальном слоях эпителия и очагово в кератоцитах под Боуменовской мембраной и эндотелии сосудов в очагах неопластического процесса (рис. 2, а). Экспланты роговиц в группе контроля характеризовались негативным окрашиванием или базальной слабо выраженной экспрессией CD44 в эпителии роговицы и негативным окрашиванием в кератоцитах и эндотелии (рис. 2, б).

Т а б л и ц а 3. Корреляционный анализ экспрессии CD44 и MMP9 в ткани эксплантов роговиц пациентов с ХДЗР в исходе кератитов

Table 3. Correlation analysis of CD44 and MMP9 expression in the tissue of corneal explants of patients with chronic dystrophic corneal diseases in the keratitis outcome

Признак Sign	КЭ CD44 ER CD44	Использование ГК Use of hyaluronic acid
КЭ CD44		$\rho = -0,091$
Позитивность MMP9 в эпителии	$\rho = 0,514^*$	$\rho = 0,629^*$
Индекс общей экспрессии MMP9 в эпителии	$\rho = -0,728^*$	$\rho = -0,505^*$
Индекс экспрессии MMP9 в иммунопозитивных участках эпителиа	$\rho = -0,752^*$	$\rho = -0,352^*$
Позитивность MMP9 в строме	$\rho = 0,386^*$	$\rho = 0,394^*$
Индекс общей интенсивности MMP9 в строме	$\rho = -0,500^*$	$\rho = -0,321$
Индекс интенсивности MMP9 в иммунопозитивных участках стромы	$\rho = -0,290$	$\rho = -0,080$

П р и м е ч а н и е. * – различия достоверны при $p < 0,05$; КЭ – коэффициент экспрессии.

N o t e. * – the differences are reliable at $p < 0,05$; ER – expression ratio.

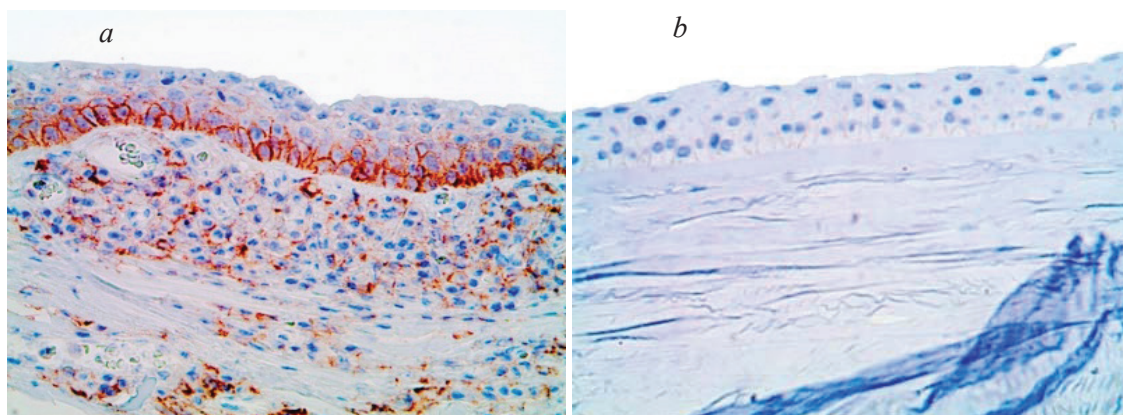


Рис. 2. Экспрессия CD44 в эпителии эксплантов роговиц в группе контроля (a) и в группах пациентов с ХДЗР в исходе кератитов (b). ИГХМ. Хромоген – диаминобензидин. Контрокрасивание – гематоксилином Майера. Объектив 40

Fig. 2. Expression of CD44 in the epithelium of corneal explants in control group (a) and in groups of patients with chronic dystrophic corneal diseases in the keratitis outcome (b). Immunohistochemical method. Chromogene – diaminobenzidine. Back-tracking – Meyer's hematoxylin. Objective 40

В рамках анализа эффективности применения натрия гиалуроната в дополнение к стандартному протоколу лечения ХДЗР в исходе кератитов выявлена тенденция к снижению экспрессии CD44 в группе ГК+ до сопоставимых уровней его экспрессии с группой контроля, однако различия между опытными группами в зависимости от типа проводимой терапии были статистически незначимы (рис. 3).

Также отсутствовали значимые различия в экспрессии CD44 между группами ХДЗР в исходе кератитов и контрольной группой. Учитывая литературные данные о наибольшей экспрессии CD44 в острой фазе воспаления на фоне максимальных альтеративных изменений эпителия роговицы и постепенном снижении уровней его экспрессии с течением времени, выявленные особенности экспрессии CD44 можно объяснить более быстрыми темпами купирования воспаления и последующей регенерации эпителия роговицы на фоне субконъюнктивального введения натрия гиалуроната.

Анализ экспрессии MMP9. Основным звеном патогенеза болезни сухого глаза является гиперосмолярность слезы, которая приводит к активации провоспалительных цитокинов в эпителии роговицы, в том числе и MMP9 [7]. Также показано, что экзогенное введение некоторых полисахаридов может увеличивать продукцию данного цитокина в эпителии, участвуя в дальнейшем потенцировании воспаления [8]. Клинически диагностируемые стромальные помутнения роговицы развиваются в результате прогрессирующего отека, дезорганизации коллагеновых волокон,

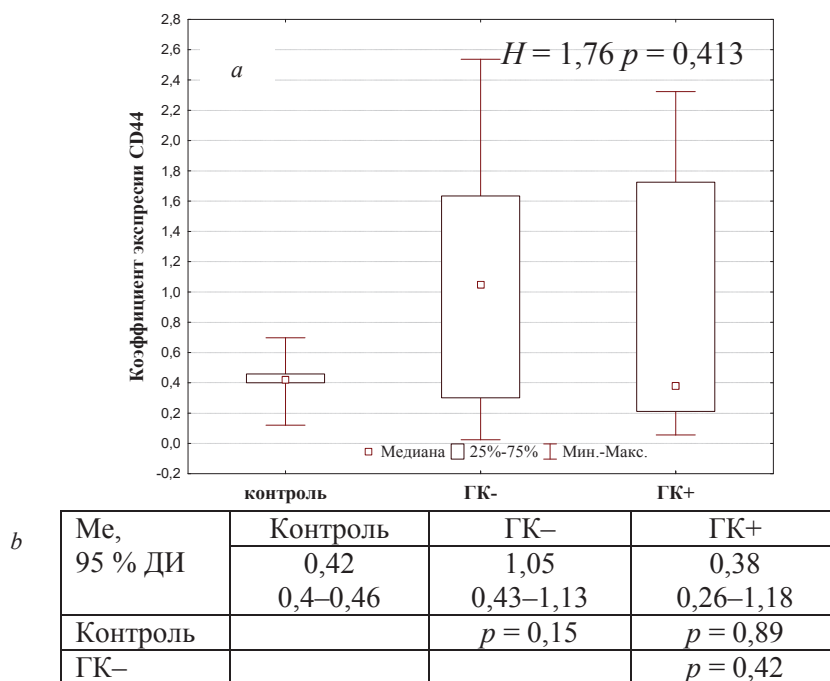


Рис. 3. Дисперсионный анализ коэффициентов экспрессии CD44 в эпителии эксплантов роговиц: *a* – критерий Краскела–Уоллиса; *b* – критерий Манна–Уитни

Fig. 3. Dispersion analysis of CD44 expression in the epithelium of corneal explants: *a* – Kruskal–Wallis test; *b* – Mann–Whitney test

бласттрансформации фибробластов в миофибробласты и синтеза ими нетипичных для роговицы коллагена 2 и 3 типов [9]. MMP9 в строме способна активировать фибробласты, потенцировать их подвижность без трансформации в контрактильный тип и увеличивать синтез коллагена 1 типа [10].

В исследованных случаях ХДЗР в исходе кератитов экспрессия MMP9 выявлялась в ткани роговицы в виде цитоплазматического, преимущественно перинуклеарного, окрашивания эпителия с преобладанием в базальных и парабазальных слоях и стромы в кератоцитах и лейкоцитах с выраженной экспрессией в очагах неангиогенеза. Экспланты роговиц в группе контроля характеризовались негативным окрашиванием к MMP9 (рис. 4).

В рамках анализа эффективности применения натрия гиалуроната в дополнение к стандартному протоколу лечения ХДЗР в исходе кератитов выявлены статистически значимо более высокие показатели экспрессии MMP9 в ткани эксплантов роговиц в группе с применением натрия гиалуроната (рис. 5), что может свидетельствовать об активации процессов ремоделиро-

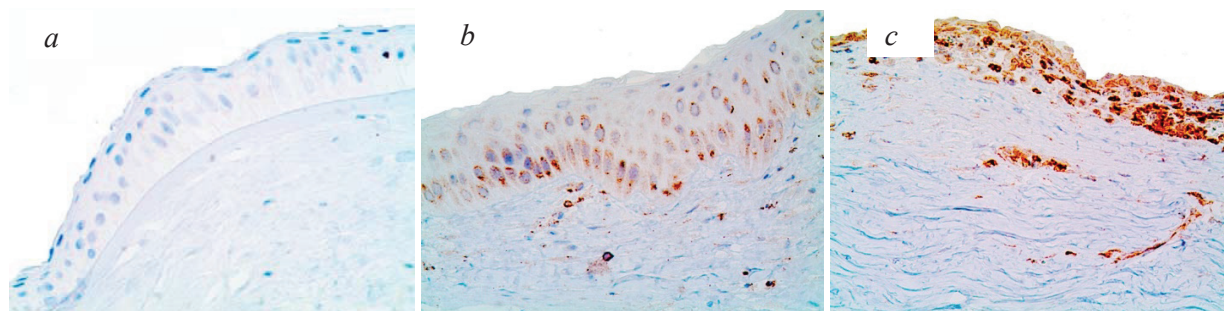


Рис. 4. Экспрессия MMP9 в ткани эксплантов роговиц в группе контроля (*a*) и в группах пациентов с ХДЗР в исходе кератитов (*b, c*). ИГХМ. Хромоген – диаминобензидин. Контрокрасивание – гематоксилином Майера. Объектив 40

Fig. 4. Expression of MMP9 in the tissues of corneal explants in control group (*a*) and in groups of patients with HCl in the keratitis outcome (*b, c*). Immunohistochemical method. Chromogene – diaminobenzidine. Backtracking – Meyer’s hematoxylin. Objective 40

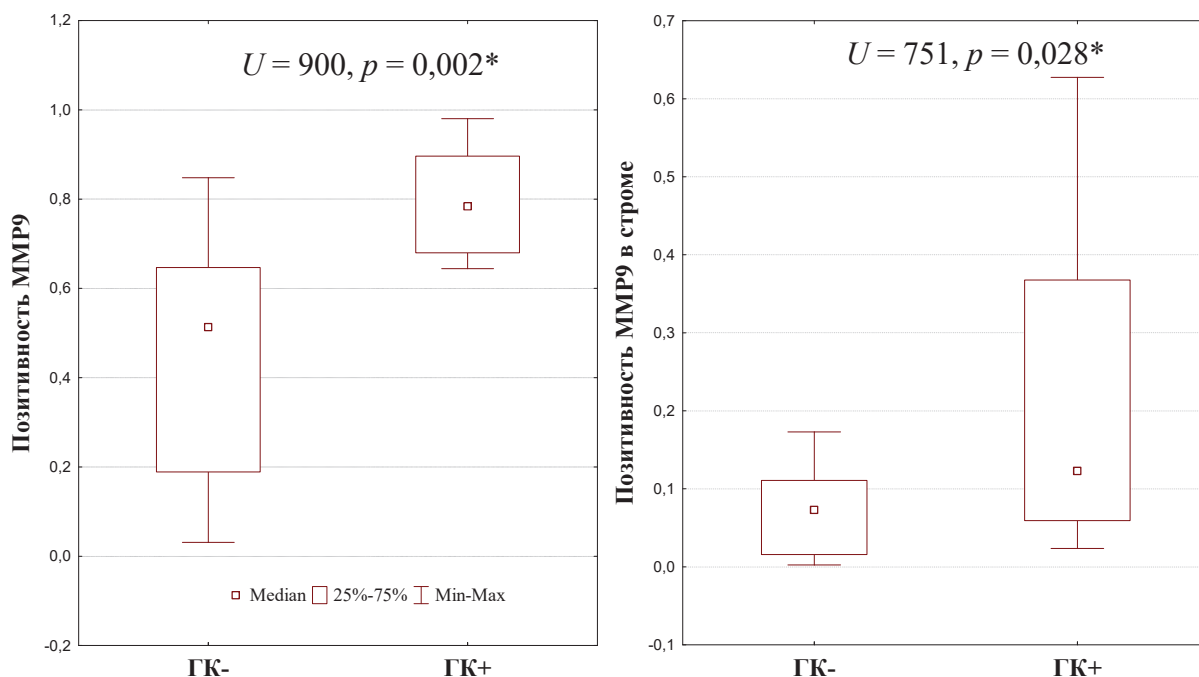


Рис. 5. Дисперсионный анализ экспрессии MMP9 в эпителии и строме эксплантов роговиц пациентов с ХДЗР в исходе кератитов

Fig. 5. Dispersion analysis of MMP9 expression in the epithelium and stroma of corneal explants of patients with chronic dystrophic corneal diseases in the keratitis outcome

вания стромы поврежденной роговицы, что клинически проявлялось увеличением прозрачности роговицы.

Заключение. В рамках проведенного исследования получено морфологическое обоснование клинического эффекта субконъюнктивального введения натрия гиалуроната при лечении коморбидной болезни сухого глаза. А именно, выявлена тенденция к снижению экспрессии CD44 в группе пациентов с кератитами при применении натрия гиалуроната в дополнение к стандартному протоколу лечения и сопоставимых уровнях его экспрессии с группой контроля, что опосредованно может доказывать более высокие темпы регенерации роговицы при применении натрия гиалуроната со снижением экспрессии данного маркера к концу периода наблюдения. При этом значимых различий в экспрессии CD44 в зависимости от локализации в центральной части и периферии диска роговицы не выявлено. Экспрессия провоспалительной MMP9 была взаимосвязана с таковой CD44, признаками альтерации/воспаления и выраженности неоваскуляризации в ткани роговицы. Также отмечены значимо более высокие уровни эпителиальной и стромальной экспрессии MMP9 в группе пациентов с кератитами при применении натрия гиалуроната в дополнение к стандартному протоколу лечения, что может свидетельствовать об активации процессов ремоделирования экстрацеллюлярного матрикса поврежденной роговицы с клиническим эффектом в виде увеличения прозрачности роговицы.

Список использованных источников

1. Ezra, D. B. Bлефарит и Конъюнктивит. Guidelines for Diagnosis and Treatment / D. B. Ezra. – Int. Ocular Inflammation Society, 2006. – P. 10–18.
2. Семак, Г. Р. Клинические результаты комплексного лечения кератопатий в исходе воспалительных заболеваний переднего отрезка глазного яблока с использованием инъекционной формы гиалурононовой кислоты / Г. Р. Семак, И. Ю. Жерко // Медицинский журнал. – 2019. – № 1. – С. 97–100.
3. Семак, Г. Р. Новый подход к лечению хронических дистрофических заболеваний роговицы / Г. Р. Семак, А. В. Людчик, И. Ю. Жерко // Докл. Нац. акад. наук Беларуси. – 2018. – Т. 62, № 6. – С. 719–724. <https://doi.org/10.29235/1561-8323-2018-62-6-719-724>

4. Hyaluronan enhances contraction of collagen by smooth muscle cells and adventitial fibroblasts: role of CD44 and implications for constrictive remodeling / J. A. Travis [et al.] // *Circ. Res.* – 2001. – Vol. 88, N 1. – P. 77–83. <https://doi.org/10.1161/01.res.88.1.77>
5. Hyaluronan enhances bone marrow cell therapy for myocardial repair after infarction / C.-H. Chen [et al.] // *Mol. Ther.* – 2013. – Vol. 21, N 3. – P. 670–679. <https://doi.org/10.1038/mt.2012.268>
6. Selective matrix (hyaluronan) interaction with CD44 and RhoGTPase signaling promotes keratinocyte functions and overcomes age-related epidermal dysfunction / L. Y. W. Bour-Guignon [et al.] // *J. Dermatol. Sci.* – 2013. – Vol. 72, N 1. – P. 32–44. <https://doi.org/10.1016/j.jdermsci.2013.05.003>
7. TFOS DEWS II Introduction // *The Ocular Surface*. 2017 [Electronic resource]. – Mode of access: <http://www.theocularsurfacejournal.com/article/S1542>. – Date of access: 20.07.2017.
8. Hyaluronan, heterogeneity, and healing: the effects of ultrapure hyaluronan of defined molecular size on the repair of full-thickness pig skin wounds / F. Arnold [et al.] // *Wound Repair Regen.* – 1995. – Vol. 3, N 3. – P. 299–310. <https://doi.org/10.1046/j.1524-475x.1995.30310.x>
9. The Corneal Basement Membranes and Stromal Fibrosis / C. S. Medeiros [et al.] // *Invest Ophthalmol. Vis. Sci.* – 2018. – Vol. 59, N 10. – P. 4044–4053. <https://doi.org/10.1167/iiov.18-24428>
10. Fibroblast-fibronectin patterning and network formation in 3D fibrin matrices / M. Miron-Mendoza [et al.] // *Matrix Biol.* – 2017. – Vol. 64. – P. 69–80. <https://doi.org/10.1016/j.matbio.2017.06.001>

References

1. Ezra D. B. *Blefaritis and Conjunctivitis. Guidelines for Diagnosis and Treatment*. International Ocular Inflammation Society, 2006, pp. 10–18.
2. Semak G. R., Gerco I. Y. Clinical results of complex treatment of keratopathies in the outcome of inflammatory diseases of the anterior segment of the eyeball using the injectable form of hyaluronic acid. *Meditsinskii zhurnal = Medical Journal*, 2019, no. 1, pp. 97–100 (in Russian).
3. Semak G. R., Lyudchik A. V., Zherko I. Yu. New approach to treating chronic dystrophic cornea diseases. *Doklady Natsional'noi akademii nauk Belarusi = Doklady of the National Academy of Sciences of Belarus*, 2018, vol. 62, no. 6, pp. 719–724 (in Russian). <https://doi.org/10.29235/1561-8323-2018-62-6-719-724>
4. Travis J. A., Hughes M. G., Wong J. M., Wagner W. D., Geary R. L. Hyaluronan enhances contraction of collagen by smooth muscle cells and adventitial fibroblasts: role of CD44 and implications for constrictive remodeling. *Circulation Research*, 2001, vol. 88, no. 1, pp. 77–83. <https://doi.org/10.1161/01.res.88.1.77>
5. Chen C.-H., Wang S.-S., Wei E. I., Chu T.-Y., Hsieh P. C. H. Hyaluronan enhances bone marrow cell therapy for myocardial repair after infarction. *Molecular Therapy*, 2013, vol. 21, no. 3, pp. 670–679. <https://doi.org/10.1038/mt.2012.268>
6. Bourguignon L. Y. W., Wong G., Xia W., Man M.-Q., Holleran W. M., Elias P. M. Selective matrix (hyaluronan) interaction with CD44 and RhoGTPase signaling promotes keratinocyte functions and overcomes age-related epidermal dysfunction. *Journal of Dermatological Science*, 2013, vol. 72, no. 1, pp. 32–44. <https://doi.org/10.1016/j.jdermsci.2013.05.003>
7. TFOS DEWS II Introduction. *The Ocular Surface*. 2017. Available at: <http://www.theocularsurfacejournal.com/article/S1542> (accessed 20 July 2018).
8. Arnold F., Jia C., He C., Cherry G. W., Carbow B., Meyer-Ingold W., Bader D., West D. C. Hyaluronan, heterogeneity, and healing: the effects of ultrapure hyaluronan of defined molecular size on the repair of full-thickness pig skin wounds. *Wound Repair Regen*, 1995, vol. 3, no. 3, pp. 299–310. <https://doi.org/10.1046/j.1524-475x.1995.30310.x>
9. Medeiros C. S., Marino G. K., Santhiago M. R., Wilson S. E. The Corneal Basement Membranes and Stromal Fibrosis. *Investigative Ophthalmology & Visual Science*, 2018, vol. 59, no. 10, pp. 4044–4053. <https://doi.org/10.1167/iiov.18-24428>
10. Miron-Mendoza M., Graham E., Manohar S., Petroll W. M. Fibroblast-fibronectin patterning and network formation in 3D fibrin matrices. *Matrix Biology*, 2017, vol. 64, pp. 69–80. <https://doi.org/10.1016/j.matbio.2017.06.001>

Информация об авторах

Семак Галина Романовна – канд. мед. наук, доцент. Белорусский государственный медицинский университет (пр. Дзержинского, 83, 220116, Минск, Республика Беларусь). E-mail: semakgalina@mail.ru.

Захарова Виктория Алексеевна – канд. мед. наук, доцент. Белорусский государственный медицинский университет (пр. Дзержинского, 83, 220116, Минск, Республика Беларусь). E-mail: zakharava.vikt@gmail.com.

Клецкий Семён Кивович – канд. мед. наук, доцент. Белорусский государственный медицинский университет (пр. Дзержинского, 83, 220116, Минск, Республика Беларусь). E-mail: s.kletski@mail.ru.

Летковская Татьяна Анатольевна – канд. мед. наук, доцент. Белорусский государственный медицинский университет (пр. Дзержинского, 83, 220116, Минск, Республика Беларусь). E-mail: taletkovskaya@mail.ru.

Жерко Ирина Юрьевна – студент. Белорусский государственный медицинский университет (пр. Дзержинского, 83, 220116, Минск, Республика Беларусь). E-mail: zherko.irina@mail.ru.

Information about the authors

Semak Galina Romanovna – Ph. D. (Medicine), Associate professor. Belarusian State Medical University (83, Dzerzhinsky Ave., 220116, Minsk, Republic of Belarus). E-mail: semakgalina@mail.ru.

Zaharova Viktoriya Alekseevna – Ph. D. (Medicine), Associate professor. Belarusian State Medical University (83, Dzerzhinsky Ave., 220116, Minsk, Republic of Belarus). E-mail: zakharava.vikt@gmail.com.

Kletsky Semen Kivovich – Ph. D. (Medicine), Associate professor. Belarusian State Medical University (83, Dzerzhinsky Ave., 220116, Minsk, Republic of Belarus). E-mail: s.kletski@mail.ru.

Letkovskaya Tatiana Anatolievna – Ph. D. (Medicine), Associate professor. Belarusian State Medical University (83, Dzerzhinsky Ave., 220116, Minsk, Republic of Belarus). E-mail: taletkovskaya@mail.ru.

Zherko Irina Yurievna – Student. Belarusian State Medical University (83, Dzerzhinsky Ave., 220116, Minsk, Republic of Belarus). E-mail: zherko.irina@mail.ru.