

Sara Daniela Parreira da Silva

**Revisão bibliográfica sobre restaurações estéticas diretas em dentes posteriores**

Universidade Fernando Pessoa

Faculdade de Ciências da Saúde

Porto, 2017



Sara Daniela Parreira da Silva

**Revisão bibliográfica sobre restaurações estéticas diretas em dentes posteriores**

Universidade Fernando Pessoa

Faculdade de Ciências da Saúde

Porto, 2017

Sara Daniela Parreira da Silva

**Revisão bibliográfica sobre restaurações estéticas diretas em dentes posteriores**

Dissertação apresentada à Universidade Fernando Pessoa como parte dos requisitos para a  
obtenção do grau de Mestre em Medicina Dentária.

---

## **Resumo**

As exigências estéticas por parte da sociedade, assim como questões inerentes à utilização da amálgama, levaram à necessidade da evolução dos materiais restauradores usados em dentística, e à conseqüente substituição da amálgama pelas resinas, permitindo restaurações cada vez mais estéticas.

Posto isto, resolveu-se realizar esta revisão narrativa de forma a compreender o comportamento do material, assim como as vantagens, desvantagens e as suas indicações, tanto dos sistemas adesivos como das resinas compostas nos dentes posteriores.

Assim, foi realizada uma pesquisa nas bases bibliográficas *PubMed/ NCBI* e *B-On*, tal como em livros, sem limitação cronológica, onde foram utilizadas as seguintes palavras: “Aesthetics restorations”, “Amalgam”, “All-in-One adhesives”, “Class II restorations”, “Ponto de contacto”, “Posterior dental restorations” e “Systems adhesives”

Conclui-se que o sistema adesivo *Etch-and-Rinse* de 2 passos clínicos é o mais indicado, sendo as resinas compostas microhíbridas e nanoestruturadas aplicadas pela técnica incremental oblíqua, as mais utilizadas.

## **Abstract**

Today's society values, increasingly, the aesthetics. Thus, improving and simplifying techniques for restoring teeth, were imposed.

The aesthetic demand from patients led to necessity of the development of restorative materials used in dentistry, and the consequent replacement of silver amalgam by composite resins.

The purpose of this monograph, consisting of a literature review was to assess the specific characteristics, indications and limitations of adhesives systems and composite resins in posterior restorations.

The search was made in *PubMed/NCBI* e *B-ON*, and in books without chronological limitations with the key words: "Aesthetics restorations", "Amalgam", "All-in-One adhesives", "Class II restorations", "Ponto de contacto", "Posterior dental restorations" e "Systems adhesives".

In conclusion, the adhesive system more indicated is Etch-and-Rinse (two clinical steps) and micro-hybrid and nanostructured resins applied by the oblique incremental technique are the most used.

## **Dedicatórias**

Aos meus avós, por me terem dado a possibilidade de ter os melhores pais do mundo.

Em especial, à avó Maria. Estejas onde estiveres, sei que me acompanhaste sempre, vivenciaste comigo os bons e os maus momentos e me deste toda a força do mundo para lutar pelos meus objetivos.

À melhor mãe e ao melhor pai do mundo, Ana e Florentino. Espero que sintam por mim, o mesmo orgulho que eu sinto por vocês.

Aos meus primos Guilherme e Matilde. Espero um dia vir a ser um exemplo a seguir na vossa vida académica.

## **Agradecimentos**

Obrigada Mãe e Pai. Obrigada por me terem dado a possibilidade de concretizar um dos meus sonhos. Obrigada por toda a dedicação, força e paciência que me deram aos longos destes anos. Todas as palavras do mundo nunca serão suficientes para dizer-vos o quando vos amo.

Obrigada Fábio Oliveira. Estiveste sempre comigo durante estes 5 anos. Obrigada por todos os momentos não só de felicidade, mas também por todos aqueles em que precisei que estivesses ao meu lado. Obrigada pela paciência que tiveste comigo. Obrigada por fazeres parte da minha vida.

À minha binómia, Inês Mendes. O maior obrigada do mundo por teres entrado na minha vida. Foi contigo que experienciei os primeiros passos da nossa profissão. As nossas primeiras aventuras neste incrível universo que é o da Medicina Dentária. Obrigada Bi.

Obrigada à minha Orientadora Professora Joana Domingues, pela dedicação e por toda a ajuda na realização deste trabalho.

Obrigada especial ao Professor Duarte Guimarães.

Aos meus amigos e colegas de faculdade. Levo-vos comigo no meu coração.

Obrigada Telmo Ferreira, por me teres ajudado na formatação deste trabalho.

À minha família mais chegada. Obrigada por todo o orgulho que demonstraram, por toda a força transmitida e por todos os mimos. Quero que saibam que vos adoro.

Vanessa Costa, Catarina da Silva, Cátia Lamas e João Oliveira. Agradeço principalmente a vocês. Obrigada por toda a preocupação demonstrada, e por toda a ajuda prestada. *Friends are the family we choose*, e vocês fazem parte da minha família de coração.



À minha restante família de amigos. Quero que saibam que todos vocês foram e são essenciais na minha vida, e que direta ou indiretamente me ajudaram a alcançar este meu objetivo. Obrigada por fazerem parte da minha vida.

Por último, mas o agradecimento mais importante, a Deus. Foi a ti que desabafei todos os meus momentos de felicidade e de desespero. Obrigada por me ouvires. Obrigada por teres ajudado os meus pais a tornarem tudo isto possível. Obrigada por existires na minha vida.

Obrigada a todos do fundo do meu coração!

## **Abreviaturas e Siglas**

Bis-GMA – Bisfenol A Glicidil Metacrilato

ER – *Etch-and-Rinse*

ER-2 – *Etch-and-Rinse* de dois passos clínicos

ER-3 – *Etch-and-Rinse* de 3 passos clínicos

RC – Resina Composta

SA – Sistema Adesivo

SE – *Self-Etch* ou *Etch-and-Dry*

SE-1 – *Self-Etch* de um passo clínico

SE-2 – *Self-Etch* de dois passos clínicos

SiO<sub>2</sub> – Dióxido de Sílico

TI – Técnica Incremental

TB – Técnica em Bloco

vs - Versus

## Índice Geral

Índice de figuras .....	XIII
Índice de tabelas .....	XIV
I – Introdução .....	1
1.1. Materiais e métodos .....	2
II – Desenvolvimento .....	2
2. Sistemas Adesivos .....	2
2.1. Sistemas Adesivos da atualidade .....	3
2.1.1. Sistema Adesivo Etch-and-Rinse .....	3
2.1.2. Sistema Adesivo Self-Etch ou Etch-and-Dry .....	4
2.1.3. Adesivo Simplificado ou All-in-One .....	5
2.2. Vantagens e desvantagens associadas aos Sistemas Adesivos .....	5
3. Resinas Compostas .....	5
3.1. Composição da Resina Composta .....	6
3.2. Classificação das Resinas Compostas relativamente ao tamanho de partículas da carga inorgânica e quanto à consistência clínica .....	6
3.3. Resinas Compostas utilizadas atualmente na prática clínica .....	7
3.3.1. Resina Composta Microhíbrida .....	7
3.3.2. Resina Composta constituída por Nano-estruturas .....	8
3.4. Vantagens e desvantagens associadas às Resinas Compostas .....	8
3.5. Aplicação de Resina Composta: Técnica Incremental vs Técnica em Bloco .....	9
4. Obtenção do Ponto de Contacto em Classes II .....	10

4.1. Sistema de Matrizes.....	10
4.1.1. Vantagens, desvantagens e indicações dos Sistemas de Matrizes .....	10
4.2. Cunhas .....	11
5. Acabamento e Polimento .....	11
6. Protocolo clínico para restaurações estéticas diretas em dentes posteriores .....	12
IV – Conclusão.....	14
V – Bibliografia.....	16
Anexo 1.....	20
Anexo 2.....	21
Anexo 3.....	22
Anexo 4.....	23
Anexo 5.....	24
Anexo 6.....	25
Anexo 7.....	26
Anexo 8.....	27
Anexo 9.....	28

## Índice de figuras

- Figura 1**-Presença de lesões de cárie em restaurações de dentes posteriores (Adaptado de Geisseberg, 2010) .....Anexo 1, pag.20
- Figura 2**-Restaurações de classe I com amálgama em dentes posteriores (Adaptado de Ramos, 2009).....Anexo 1, pág.20
- Figura 3**-Sistema Adesivo *Etch-and-Rinse* de 3 e 2 passos clínicos (Adaptado de Van Landuyt *et al.*, 2007).....Anexo 1, pág.20
- Figura 4**-Sistema Adesivo *Self-Etch* ou *Etch-and-Dry* de 2 e 1 passos clínicos (Adaptado de Van Landuyt *et al.*, 2007).....Anexo 2, pág.21
- Figura 5**-Técnica de inserção de Resinas Compostas: Técnica em bloco (A), técnica incremental horizontal (B) e técnica incremental oblíqua (C) (Adaptado de Kuijs *et al.*, 2003; Nash *et al.*, 2001) .....Anexo 3, pág.22
- Figura 6**-Sistema de matriz metálica Toflemire<sup>®</sup> (adaptado de Praki *et al.*, 2004): Porta-matriz com matriz (A) e matriz metálica (B).....Anexo 4, pág.23
- Figura 7**-Sistema Auto-matrix<sup>®</sup> da Dentsply<sup>®</sup> (Adaptado de Keogh, *et al.*, 2001).....Anexo 4, pág.23
- Figura 8**-Sistema de matriz seccionada Palodent<sup>®</sup> da Dentsply<sup>®</sup> (Adaptado de Mullejans, *et al.* 2003).....Anexo 5, pág.24
- Figura 9**-Cunhas de madeira Kerr<sup>®</sup> de diferentes tamanhos (Adaptado de Keogh, *et al.*, 2001).....Anexo 5, pág.24
- Figura 10**-Cunhas de plástico OPT 4 Dental<sup>®</sup> finas e médias (Adaptado de Keogh, *et al.*, 2001).....Anexo 6, pág.25
- Figura 11**-Aspetto final de restaurações em resina composta, após verificação dos contactos oclusais, acabamento e polimento (Adaptado de Ramos, 2009).....Anexo 9, pág.28

## Índice de tabelas

**Tabela 1:** Vantagens e desvantagens associadas aos Sistemas Adesivo *Etch-and-Rinse* e *Self-Etch* ou *Etch-and-Dry* (Anusavice, 1998; Geissberger, 2010; Silva e Souza *et al.*, 2011; Swift *et al.*, 2001; Van Meerbeek *et al.*, 2003; Yoshida *et al.*, 2004).....Anexo 2, pág.21

**Tabela 2:** Vantagens e desvantagens das resinas compostas microhíbridas, nano-estruturadas, compactáveis e fluídas (ADA 2003; Burguess *et al.*, 2002; Deliperi & Bardwell, 2002; Ferracane 1995; Pucket *et al.*, 2007; Swift, 2005).....Anexo 3, pág.22

**Tabela 3:** Vantagens e desvantagens associadas aos sistemas de matrizes de metal, sistema auto-matriz e matrizes metálicas seccionadas (Mullejans *et al.*, 2003; Praki *et al.*, 2004; Keogh *et al.*, 2001).....Anexo 6, pág.25

**Tabela 4:** Protocolo clínico Sistema Adesivo *Etch-and-Rinse* (ER-2) para restaurações estéticas diretas em dentes posteriores (Geissberger, 2010; Jacobsen, 2008; Silva e Souza *et al.*, 2010; Ramos, 2009).....Anexo 7, pág.26

**Tabela 5:** Protocolo clínico Sistema Adesivo *Self-Etch* (SE-2) para restaurações estéticas diretas em dentes posteriores (Ferracane, 2011; Geissberger, 2010; Jacobsen, 2008; Ramos, 2009; Silva e Souza, *et al.*, 2010) ..... Anexo 8, pág.27

## I – Introdução

Apesar das ligas metálicas, nomeadamente a amálgama de prata, se manterem atuais no que respeita ao suporte científico acerca da sua segurança e efetividade clínica, a conjectura social ditou o seu declínio por razões estéticas (Ramos, 2009).

Contudo, apesar do seu carácter inestético, a sua longevidade, durabilidade e *performance* clínica distinta, faz com que a utilização da amálgama não esteja completamente posta de parte, em indicações como restaurações de classes I, II, e V de dentes posteriores em pacientes especiais que não permitam tratamentos dentários prolongados (Tolidis *et al.*, 2010).

No entanto este material não deve ser utilizado em restaurações anteriores com comprometimento estético, cavidades extensas com pouco tecido remanescente e em pacientes alérgicos ao mercúrio e à prata, sendo estes os principais constituintes da amálgama (McCullough & Tyas, 2008).

As restaurações diretas em Resinas Compostas (RC) são atualmente o procedimento mais realizado no consultório dentário, muito em parte devido ao desenvolvimento deste material que passou a ser constituído por melhores propriedades físicas e facilidade de manipulação clínica, o que tem permitido a sua utilização em dentes posteriores com maior previsibilidade clínica de sucesso (Ramos, 2009).

Como principais fatores etiológicos para a utilização das RC em dentes posteriores, constata-se as fraturas dentárias, a presença de lesões de cárie (Fig.1, Anexo1) e restaurações inestéticas ou insatisfatórias (Fig.2, Anexo 1) (Ramos, 2009; Soares *et al.*, 2006).

As recomendações clínicas para a utilização das RC pela *American Dental Association* são as seguintes (ADA 2003): selantes de fissuras, restaurações preventivas, classes I e II iniciais e médias, restaurações em áreas estéticas, alergia/sensibilidade aos metais, e classes III e IV e V.

As técnicas adesivas atuais contribuíram para a taxa de sucesso clínico do material restaurador em RC, permitindo não só a preservação, mas também o reforço da estrutura dentária remanescente podendo assim ser utilizada RC em dentes onde as cargas oclusais e mastigatórias são mais intensas (Ramos, 2009; Van Landuyt *et al.*, 2007).

As RC em comparação com a amálgama apresentam como vantagens, resultados estéticos, preparos mais conservadores, facilidade de reparação e adesão micromecânica aos tecidos duros. No entanto apresenta como desvantagens, a contração de polimerização (Fator C), maior

probabilidade de fratura, aumento da microinfiltração e consequente recidiva, pigmentação superficial e sensibilidade da técnica restauradora (Rathore *et al.*, 2012).

### **1.1. Materiais e métodos**

A realização desta revisão narrativa teve com principal objetivo aferir qual o sistema adesivo mais apropriado para a restauração de um dente posterior assim como o material restaurador em resina composta mais indicado para cada situação. A sua elaboração pretendeu também compreender quais as características inerentes aos materiais adesivos e às resinas compostas, as suas indicações, vantagens e desvantagens.

Na realização deste trabalho efetuou-se uma revisão bibliográfica narrativa da literatura relacionada com o tema. Com esse intuito foi realizada uma pesquisa nas bases bibliográficas *PubMed/ NCBI* e *B-On*, assim como em livros sem limitação cronológica.

Para a pesquisa foram utilizadas as seguintes palavras: “Aesthetics restorations”, “Amalgam”, “All-in-One adhesives”, “Class II restorations”, “Ponto de contacto”, “Posterior dental restorations” e “Systems adhesives”.

Artigos indexados a revistas científicas foram selecionados como critério de inclusão, e cujo resumo se enquadrava no tema abordado. Foram excluídos artigos, cuja língua de publicação não surgisse em Inglês e Português, assim como a repetição de conteúdo de vários artigos durante a leitura do resumo. Por fim artigos em que o conteúdo não correspondia ao tema da pesquisa. Foram utilizados 56 artigos.

## **II – Desenvolvimento**

### **2. Sistemas Adesivos**

Um dos maiores avanços da Medicina Dentária sucedeu-se na aquisição da capacidade de adesão ao dente (Ramos, 2009), permitindo uma alteração na abordagem dos tratamentos da Dentística Restauradora, realizando preparos cavitários mais conservadores (Perdigão, 2007; Ramos, 2009).

O mecanismo básico de adesão ao esmalte e à dentina é fundamentalmente um processo de substituição dos minerais envolvidos dos tecidos do dente por monómeros de resina que ao



polimerizarem no local, ficam retidos micromecanicamente nas porosidades criadas pelo acondicionamento ácido (De Munck *et al.*, 2005; Ramos, 2009).

## **2.1. Sistemas Adesivos da atualidade**

Atualmente os Sistemas de Adesivos (SA) são referidos não por base nas suas gerações, mas pelo tratamento da *smear-layer* e pelo número de diferentes passos clínicos (Ramos, 2009).

Existiu sempre um apelo comercial para a simplificação dos procedimentos com a finalidade de reduzir o tempo clínico de aplicação. No caso dos SA isso foi obtido, diminuindo o número de passos clínicos pela união num único frasco do conteúdo de *primer* e de adesivo (Aggarwal *et al.*, 2013; Ramos, 2009).

Atualmente os SA atuam mutuamente com o esmalte e dentina usando duas estratégias diferentes: na remoção da *smear-layer* através da técnica *Etch-and-Rinse* (ER) ou na manutenção desta camada como elo de ligação aos tecidos dentinários duros e posteriormente à RC, caracterizada como sendo a técnica de *Self-Etch* (SE) (Ramos, 2009; Silva e Souza *et al.*, 2010; Vashisth *et al.*, 2014).

São constituídos por um ácido forte (ácido fosfórico 36% a 38%) ou fraco (cuja função é preparar o substrato para a adesão), monómeros de resina onde se engloba o *primer* (solução essencialmente hidrofílica compatível com a dentina húmida e que possui solventes na sua composição), e resina fluída/*bonding* (essencialmente hidrófoba sendo compatível com a RC) (Ramos, 2009; Kugel *et al.*, 2001).

Estes SA estão indicados para restaurações estéticas de lesões cariosas, alteração de forma, cor e tamanho dos dentes, colagem de fragmentos, adesão de restaurações indiretas, fixação de *brackets* ortodônticos, reparo de restaurações, reconstrução de núcleo para coroas, cimentação de espigões intra-radulares e para dessensibilização de raízes expostas (Anusavice, 2003; Kugel *et al.*, 2001)

### **2.1.1. Sistema Adesivo *Etch-and-Rinse***

O SA ER de três passos também chamado de adesivo de 4ª geração (ER-3, Multi-frasco) consiste na realização de três passos clínicos separados e consecutivos: inicia-se com a aplicação de um ácido condicionador, que remove completamente a *smear-layer* e os *smear-plugs*, desmineralizando a superfície dentinária e expondo as fibras de colagénio; Seguido de uma lavagem com água e secagem; No segundo passo ocorre a aplicação de um

*primer*, caracterizado como sendo um agente promotor da adesão. Este contém uma molécula hidrofílica que assegura uma eficiente molhabilidade com as fibras de colagénio expostas, enquanto a sua extremidade hidrofóbica copolimeriza com a resina hidrofóbica colocada subsequentemente; Finaliza-se o terceiro passo com a aplicação de uma resina adesiva constituída essencialmente por monómeros hidrofóbicos (*Bis-GMA*). Esta resina penetra nos espaços existentes entre as fibras de colagénio, e copolimeriza com o *primer* colocado anteriormente, formando a camada híbrida (Perdigão, 2007; Ramos, 2009), selando os túbulos dentinários abertos e formando os *resin-tags*, fornecendo ligações suficientes para copolimerizar com a RC colocada posteriormente (Anusavice, 1998; Geissberger, 2010; Ramos, 2009; Silva e Souza *et al.*, 2010; Swift *et al.*, 2001).

O SA ER de dois passos clínicos é considerado um adesivo de 5ª geração (ER-2, Mono-frasco), em que os seus constituintes e a sua função são mantidos, no entanto de forma a simplificar a sua colocação, os fabricantes desenvolveram este sistema em que o *primer* e o adesivo estão numa só solução (num só frasco). Sendo assim, o *primer* e adesivo são aplicados posteriormente ao acondicionamento ácido, diminuindo assim o número de passos clínicos de três para dois, e conseqüentemente diminuindo o tempo clínico despendido para a técnica adesiva (Fig.1, Anexo1) (Ramos, 2009; Silva e Souza *et al.*, 2010).

Estes sistemas estão indicados em cavidades de classe I e II de esmalte, em cavidades de classes I e II de esmalte e dentina e em classes III, IV e V (Anusavice, 1998; Geissberger, 2010; Swift *et al.*, 2001; Van Meerbeek *et al.*, 2003; Yoshida *et al.*, 2004).

### **2.1.2. Sistema Adesivo *Self-Etch* ou *Etch-and-Dry***

Os SA SE surgiram no mercado com o objetivo de simplificação e redução das etapas e tempos de aplicação clínicos dos SA (Fig.4, Anexo 2) (Van Meerbeek *et al.*, 1998).

Estes SA são também denominados de adesivos de 6º geração (SE-2, Multi-frasco de mistura e SE-1, Mono-frasco), em que são incorporados os mesmos constituintes com as mesmas funções dos ER, no entanto estes têm a particularidade de remover parcialmente a *smear-layer* incorporando-a assim no processo adesivo, uma vez que não se efetua a lavagem com água, mas sim a secagem com jato de ar (Ramos, 2009; Van Meerbeek, 2003).

O SE-2, Multi-frasco de mistura é constituído por dois frascos, em que num deles está incorporado o ácido e o *primer* (*primer* ácido), e no outro, a resina fluída/*bonding* (Ramos, 2009), sendo necessários dois passos clínicos para a sua aplicação.

Nos SE-1, Mono-frasco o *primer* ácido encontra-se no mesmo frasco que a resina fluída/*bonding*, no entanto estão separados, sendo necessário proceder-se à mistura prévia do *primer* ácido com a resina fluída/*bonding*, antes da aplicação na cavidade realizada (Ferracane, 2011; Ramos, 2009).

No grupo dos SE, estes são divididos em adesivos fortes e fracos. No caso dos adesivos SE considerados “fortes”, apresentam um pH inferior a 1, sendo o seu mecanismo de adesão semelhante aos produzidos pelo ER (Yoshida *et al.*, 2004). Os SE “*mild*” ou “fracos” são adesivos que têm o pH cerca de 2 e apenas conseguem dissolver parcialmente a dentina (Ramos, 2009; Van Meerbeek *et al.*, 2003).

Os SA SE têm aplicabilidade em classes I e II de esmalte e dentina, em classes III, IV e V com necessidade de *pré-etching* no esmalte de 15 segundos (Anusavice, 1998; Geissberger, 2010; Swift *et al.*, 2001; Van Meerbeek *et al.*, 2003; Yoshida *et al.*, 2004).

### **2.1.3. Adesivo Simplificado ou *All-in-One***

Os SA simplificados ou *All-in-One* correspondem à 7<sup>a</sup> geração de adesivos e foram os últimos a serem implementados no mercado. (Furukawa *et al.*, 2008). Este SA incorpora os três principais componentes dos adesivos (ácido, *primer* e adesivo) numa única solução, sem que necessite previamente de uma mistura, sendo aplicados de uma só vez na cavidade (Ramos, 2009).

## **2.2. Vantagens e desvantagens associadas aos Sistemas Adesivos**

Atualmente, as tentativas de simplificar em excesso a manipulação clínica dos SA podem comprometer a sua eficácia a médio e longo prazo (Ramos, 2009), sendo imprescindível conhecer a atuação do SA para a sua correta utilização nas diversas situações clínicas (Tab.1, Anexo 2).

## **3. Resinas Compostas**

Com o progredir do tempo e a evolução da sociedade, surgiu cada vez mais a necessidade da procura de padrões estéticos, fato que tem vindo a constatar-se atualmente na área da medicina dentária, pela exigência por parte dos pacientes de restaurações cada vez mais estéticas e a consequente substituição de restaurações de amálgama de prata e outras ligas metálicas pelas RC (Ramos, 2009; Zimmerli *et al.*, 2010).

As indicações para a execução de restaurações diretas em RC no setor posterior são restritas e incluem tradicionalmente o tratamento de lesões de cárie de classes I e II pequenas a moderadas (ADA 2003; Opdam *et al.*, 2007), cujo istmo não ultrapasse um terço a metade da distância intercuspídea (Ramos, 2009) e em classes V (Christensen, 2008).

### **3.1. Composição da Resina Composta**

As RC apresentam formulações e características diferentes entre si. Daí o facto de serem seleccionadas de acordo com a localização e tamanho da lesão assim como a carga oclusal existente (Geissberger, 2010). São constituídas por monómeros fotopolimerizáveis que constituem a matriz de resina (Bis-GMA), por partículas inorgânicas vítreas ou cerâmicas que fazem parte da carga inorgânica ( $\text{SiO}_2$ , quartzo, silicato, e sílica colóide) e por agentes de união de silano, os polisilaxanos (Anusavice, 2003; Zimmerli *et al.*, 2010).

Também podem ser incluídos outros tipos de componentes, tais como iniciadores (conforoquinona), co-iniciadores da reação de polimerização (ácido-éster, dimetil-amino benzóico), inibidores de polimerização (benzofenona), que previnem a polimerização precoce ou espontânea dos monómeros (Prakki *et al.*, 2005), pigmentos que conferem translucidez à RC, opacos que permite uma maior opacidade (Anusavice, 2003) e conservantes (Bispo, 2010).

### **3.2. Classificação das Resinas Compostas relativamente ao tamanho de partículas da carga inorgânica e quanto à consistência clínica**

Foram propostos vários sistemas de classificação das RC. A classificação mais empregue baseia-se no tamanho das partículas inorgânicas, responsáveis pela textura superficial da restauração final (Anusavice, 2003). Assim sendo, considera-se que existem compósitos macroparticulados, microparticulados, híbridos, microhíbridos e nanohíbridos ou nanoparticulados. (Bayne, 2007).

Contudo, uma vez que a aplicação clínica e a facilidade de manuseamento são requisitos essenciais para a seleção do material restaurador, foi determinada a classificação quanto à viscosidade do material (Netto, 2003). Os compósitos para além da classificação do tamanho das partículas, podem ainda ser sub-classificados em compósitos de baixa viscosidade (compósitos fluídos), média e alta viscosidade ou condensáveis (Anusavice, 2003).

### **3.3. Resinas Compostas utilizadas atualmente na prática clínica**

Na prática clínica um compósito deve possuir elevada percentagem de carga inorgânica, de fácil manuseamento clínico, com propriedades mecânicas e físicas consideráveis (Ramos, 2009). Nesta categoria incluem-se os compósitos híbridos, os microhíbridos e os nanohíbridos ou nanoparticulados (Bayne, 2005; Netto, 2003; Terry, 2004).

Relativamente às resinas fluídas, estas resultaram da diminuição do conteúdo inorgânico e a sua principal indicação é em cavidades de Classe I superficiais (Deliperi & Bardwell, 2002). Têm pouca aplicabilidade na prática clínica, uma vez que são mais suscetíveis à contração de polimerização e ao desgaste (Burguess *et al.*, 2002).

A elevada viscosidade das resinas compactáveis ou condensáveis foi obtida pela alteração do conteúdo inorgânico, aumentando o seu volume acima dos 80%, na distribuição e tamanho das partículas. Estas resinas permitem maior facilidade na sua manipulação clínica, proporcionando, um maior controlo por parte do médico dentista, na aplicação do material e na escultura da anatomia coronária (Puckett *et al.*, 2007)

Pelas suas propriedades estéticas e de viscosidade, estas resinas foram implementadas com o objetivo de substituir a amálgama, especialmente nas restaurações de classes I e II em dentes posteriores (Deliperi & Bardwell, 2002; Manhart *et al.*, 2000; Pucket *et al.*, 2007), no entanto a alta viscosidade destas resinas dificulta a sua adaptação às paredes do esmalte e aos ângulos dos preparos, não permitindo um selamento marginal adequado (Peris *et al.*, 2003).

#### **3.3.1. Resina Composta Microhíbrida**

Fazendo parte de um aperfeiçoamento das resinas híbridas, surgem na década de 90 as RC microhíbridas, em que ocorre uma diminuição do tamanho das partículas (*clusters*) que passam a ser denominados de micropartículas (*microclusters*), em que a sílica coloidal apresenta um tamanho médio de 0,04 µm diminuindo o seu volume no compósito (Anusavice, 2003; Deliperi & Bardwell, 2002).

As micropartículas permitem que ocorra uma distribuição mais uniforme destas, favorecendo a polimerização, a realização de um melhor polimento, o favorecimento da manipulação pela diminuição da aderência aos materiais, assim como a melhoria das propriedades físicas e mecânicas do compósito (Geissberger, 2010).

As suas propriedades permitem a sua utilização em restaurações de classes I, II, III, IV e V (Ferrcane, 1995; Pucket *et al.*, 2007).

### **3.3.2. Resina Composta constituída por Nano-estruturas**

A alteração do tamanho e do tipo de partículas inorgânicas permite o melhoramento da RC. Um dos avanços mais importantes nesta temática é o uso da nanotecnologia nas RC (Davis, 2003; Puckett *et al.*, 2007).

A nanotecnologia é uma ciência que consiste na produção de métodos físicos e ou químicos, de materiais e estruturas funcionais com tamanhos entre 0,1 e 100 nm permitindo a inclusão de nanopartículas na composição das RC (Mitra *et al.*, 2003).

Dependendo dos fabricantes, esta nova classe de compósitos contém partículas de vidro convencionais com cerca de 1 µm de diâmetro juntamente com nanopartículas. Assim sendo, os compósitos constituídos por conteúdo inorgânico com nanopartículas com distribuição bimodal (0,01 e 0,10 nm) e partículas de vidro (0,2 e 0,8 µm) são designados de nanohíbridos. Os compósitos nanoparticulados são aqueles que apresentam na sua constituição nanopartículas e *nanoclusters*, com tamanhos entre 0,01 e 0,10nm. (Davis, 2003; Dental, 2006).

As nano-estruturas são tidas como tendo grande importância nos materiais dentários, pelo facto de poderem ser utilizadas para manipular a estrutura dos materiais, melhorando as suas propriedades químicas, mecânicas, elétricas e óticas. (David, 2003; Mitra *et al.*, 2003).

Estas resinas estão indicadas para restaurações de classes I, II, III, IV e V (Pucket *et al.*, 2007; Swift, 2005).

### **3.4. Vantagens e desvantagens associadas às Resinas Compostas**

Apesar de serem vários os estudos que apontam taxas de sucesso elevadas, nenhum deixa de referir alguns fracassos, muito em parte devido às características inerentes aos materiais, assim como também à inadequada seleção da RC (Ramos, 2009). A sua utilização deve ficar reservada aos casos com indicações específicas (Tab.2, Anexo 3).

### **3.5. Aplicação de Resina Composta: Técnica Incremental vs Técnica em Bloco**

As técnicas de manipulação estratégica, tais como as técnicas de aplicação incremental (TI) ou em bloco (TB) podem reduzir a contração de polimerização diminuindo assim os seus efeitos adversos na restauração (Monteiro *et al.* 2010).

Para a realização de restaurações em RC de classe II em dentes posteriores, deve ter-se em consideração alguns parâmetros que promovam o alívio das tensões de contração, na medida em que o fator de configuração cavitária (Fator C) desfavorável se encontra presente na maioria das cavidades, onde o número de superfícies aderidas é superior ao de superfícies livres (Ramos, 2009).

A TI é vista como uma das soluções para o problema da contração inerente ao processo de conversão dos monómeros em polímeros (Ritter, 2008).

Inseridas na TI de aplicação das RC encontram-se as técnicas (Deliperi & Bardwell, 2002; Melo *et al.*, 2005a; Monteiro *et al.*, 2010; Kuijs *et al.*, 2003; Nash *et al.*, 2001):

- Oblíqua/Horizontal (Fig.5; Anexo 3)
- Estratificada
- Modificada
- Aplicação seletiva de compósitos:
  - ✓ Camada intermédia de baixa consistência (compósito fluído)
  - ✓ Técnica incremental modificada (compósito microhíbrido sem fotopolimerizar, mais colocação de condensável, seguido de fotopolimerização)

A TI caracteriza-se pela colocação de pequenas camadas até 2mm de espessura de compósito (Deliperi & Bardwell, 2002), colocadas sucessivamente na cavidade seguido de polimerização entre camadas. Esta técnica permite: a redução do fator C; uma polimerização mais eficaz e uniforme de cada incremento; o alívio da tensão gerada em cada incremento; a facilidade de manuseamento, de adaptação e de escultura e dureza homogénea no compósito (Deliperi & Bardwell, 2002; Ritter, 2008).

Das técnicas inseridas na TI, destaca-se a TI oblíqua (consiste na aplicação de pequenos incrementos de compósito em forma de cunha) como sendo a mais utilizada pelos médicos dentistas na prática clínica (Deliperi & Bardwell, 2002; Ritter, 2008), na tentativa de reduzir o

Fator C, a descoloração marginal, recidiva de cárie e sensibilidade pós-operatória, e potencialmente melhorar a longevidade das restaurações de Classe II (Monteiro *et al.*, 2010).

Relativamente à TI horizontal (consiste na aplicação de estratos de compósito no sentido gengivo-oclusal) é utilizada na restauração de pequenas cavidades de classe I, uma vez que aumenta o Fator C (Deliperi & Bardwell, 2002).

Contrariamente à TI, a TB define-se pela colocação de um único incremento de compósito (condensável) na cavidade, preenchendo-a na sua totalidade seguido de fotopolimerização (Yoshikawa *et al.*, 1999). Esta técnica não só promove o aumento do Fator C de contração como o grau de conversão do compósito não é igual na superfície e no interior da restauração aquando da polimerização do material (Nash *et al.*, 2001), sendo pouco utilizada na prática clínica. Contudo esta técnica permite a simplificação na colocação do material, diminuindo assim o tempo clínico (Nash *et al.*, 2001).

#### **4. Obtenção do Ponto de Contacto em Classes II**

Para a obtenção de um bom ponto de contacto, este tem de conseguir mimetizar a estrutura dentária e permitir um contacto funcional, anatómico e fisiológico entre os dentes adjacentes (Keogh *et al.*, 2001). Em diastemas e apinhamentos, o ponto de contacto pode não existir ou estar alterado (Melo *et al.*, 2005b), estando este dificultado pelas características fisiológicas do indivíduo.

##### **4.1. Sistema de Matrizes**

Um correto contorno da superfície proximal da restauração é obtido com o uso matrizes, que facilitam a inserção e condensação do material, impedem o aparecimento de excessos de material restaurador em interproximal e permitem o isolamento parcial do dente para efetuar a restauração (Melo *et al.*, 2005b).

##### **4.1.1. Vantagens, desvantagens e indicações dos Sistemas de Matrizes**

O mercado apresenta uma panóplia de sistemas de matrizes (SM) para a obtenção do ponto de contacto (Mullejans *et al.*, 2003).

Existem diversos SM sendo os mais utilizados na prática clínica, os SM de metal (Fig.6, Anexo 4) que estão indicados para restaurações em RC e outros materiais assim como para todos os dentes posteriores de classe II; Sistema auto-matriz (Fig.7, Anexo 4) utilizado em restaurações



de classe II e matrizes metálicas seccionadas (Fig.8, Anexo 5) também indicadas para restaurações de classe II (Mullejans *et al.*, 2003; Praki *et al.*, 2004; Keogh *et al.*, 2001).

Contudo a seleção e a utilização do SM tem de ser adequado à situação existente tais como a forma do dente, a localização do dente e da cavidade assim como a extensão vestibulo-língual da cavidade (Melo *et al.*, 2005b). É também necessário conhecer as vantagens e desvantagens do SM a utilizar (Tab.3, Anexo 6).

#### **4.2. Cunhas**

Para além da utilização de matrizes de forma a otimizar o ponto de contacto, a utilização de cunhas (cunhas de madeira (Fig. 9, Anexo 5) ou cunhas de plástico (Fig.10, Anexo 6)) associadas aos SM é igualmente indispensável para conseguir um correto espaço fisiológico interproximal e auxiliar na obtenção do ponto de contacto (Melo *et al.*, 2005b).

Têm como função adaptar o bordo gengival da matriz no espaço interproximal, facilitar a inserção e condensação do material, isolar parcialmente o dente e evitar o extravasamento de material para a gengiva (Melo *et al.*, 2005b). A cunha é constituída por um material de plástico ou de madeira (mais utilizados) com uma secção triangular na qual a sua base fica orientada para gengival (Veneziani, 2010). Possui uma dimensão ligeiramente superior ao espaço, pressionando os dentes e levando à sua separação (Mullejans *et al.*, 2003).

A não utilização de cunhas e matrizes associadas leva a riscos tais como (Melo *et al.*, 2005b): restaurações em excesso, invasão do espaço biológico interproximal e restaurações sem ponto de contacto.

Relativamente ao material das cunhas, as cunhas de madeira são as mais utilizadas tendo a capacidade de expansão quando em contacto com a água, e capacidade de absorção de algum fluído gengival, permitindo assim a manutenção de um campo operatório seco, no entanto devido ao material de carácter rígido, tem pouco flexibilidade, contrariamente às cunhas de plástico (Veneziani, 2010).

#### **5. Acabamento e Polimento**

Um componente considerado muito significativo para o resultado estético da restauração é o acabamento e polimento final (Ramos, 2009) muitas vezes negligenciado e abreviado pelos médicos dentistas.

Após a polimerização da camada final de compósito e procedida a retirada do isolamento do campo operatório, deve realizar-se primeiramente os ajustes funcionais (Hondrun *et al.*, 1997), no que diz respeito aos movimentos oclusais, e remoção de excessos de compósitos que possam provocar agressividade para os tecidos moles da cavidade oral do paciente, assim como dos tecidos duros de suporte (Ramos, 2009).

Posteriormente aos ajustes inicialmente realizados procede-se ao aprimoramento dos aspetos estéticos tais como regularização de ângulos e definição de sulcos e vertentes constituintes da anatomia do dente (Aykent *et al.*, 2010; Ramos, 2009).

Para a execução desta etapa é recomendada a utilização de brocas de tungsténio de 30 lâminas, brocas diamantadas de grão fino e extrafino em turbina, assim como o recurso a tiras de lixas interproximais, e discos de lixas de várias granulações. É necessário o cuidado ao manusear estes instrumentos de modo a não eliminar o ponto de contacto interproximal (Antonson, 2011; Ramos, 2009). Terminada a fase do acabamento executa-se o polimento da restauração em que se destacam os principais objetivos tais como o ajuste do brilho da restauração e a eliminação do seu aspeto rugoso. Para a realização do polimento são utilizados discos de borrachas e/ou taças de borracha em contra-ângulo (Antonson, 2011).

A utilização de discos de borracha diamantados de baixa abrasividade, têm a capacidade de realçarem as áreas de maior valor, assim como escovas, cúpulas ou discos de feltro com pastas de polimento, dependendo das zonas e do nível de polimento pretendido (Antonson, 2011).

## **6. Protocolo clínico para restaurações estéticas diretas em dentes posteriores**

Quando se opta por realizar restaurações diretas em dentes posteriores, deve ter-se em atenção a seleção do adesivo, assim como dos componentes das partículas incorporadas na resina (Ramos, 2009). A seleção dos materiais é essencial para o sucesso da restauração, no entanto, a execução rigorosa dos passos clínicos do protocolo universal deve ser respeitados, tornando-se essencial para a durabilidade da restauração (Geissberger, 2010; Jacobsen, 2008; Ramos, 2009) (Tab.4, Anexo 7; Tab.5, Anexo 8).

A restauração final deverá possuir os requisitos funcionais e estéticos do dente (Ramos, 2009) (Fig.11, Anexo 9).

### III – Discussão

A dentística restauradora baseada na evidência constitui um conceito que quando aplicado à prática clínica pode melhorar a qualidade do tratamento restaurador, por coligar a pesquisa à prática clínica diária realizada pelos médicos dentistas (Christensen, 2007).

A verdade é que para o sucesso da realização de uma restauração, o médico dentista deve respeitar os diversos parâmetros referidos ao longo do desenvolvimento. O não cumprimento desses critérios levarão ao insucesso das restaurações.

Apesar da tendência para o uso de SA simplificados na prática clínica pelo médico dentista, a análise de resultados indicou uma diminuição da efetividade desses sistemas adesivos (Pneumans *et al.*, 2005). Baseado na evidência atual com a utilização de SA ER as forças adesivas são mais elevadas, tanto ao esmalte como à dentina, comparativamente com os SA SE (Perdigão *et al.*, 2006).

Os SA de 7ª geração, pelo fato de serem SA recentes, existem poucos estudos disponíveis sobre a sua efetividade clínica e o seu comportamento clínico a longo prazo, sendo a realização de mais estudos uma mais-valia para a sua utilização. Contudo, alguns estudos afirmam uma capacidade de ligação aos tecidos duros do dente semelhantes aos SA SE de 6ª geração.

Em relação à literatura, esta conclui que as técnicas adesivas da atualidade viabilizam a utilização de RC diretas na restauração de dentes posteriores, sendo o sistema adesivo mais indicado para as classes I e II de baixa e média profundidade em dentes posteriores o adesivo ER mono-frasco (Lundi & Rasmusson, 2004) no entanto se as cavidades forem profundas deve optar-se pelo sistema adesivo SE, de modo a evitar o acondicionamento ácido próximo da câmara pulpar a fim de evitar sensibilidade pós-operatória (Ferracane, 2011).

Relativamente às técnicas de aplicação de RC, a mais indicada e utilizada na prática clínica e referida na literatura é a TI oblíqua. No entanto estudos realizados concluem que, a TI por si só não é suficiente para causar redução de tensão de contração (Braga *et al.*, 2005).

Estudos comparativos entre as TI e TB são controversos, revelando que as técnicas não apresentam diferenças quanto à redução da tensão de contração e da microinfiltração (Loguercio *et al.*, 2004; Aranha & Pimenta, 2004). No entanto existem motivos que promovem o uso da TI, quando comparada à TB, tais como a facilidade de manuseamento, de adaptação e de escultura assim como a melhoria da eficácia de polimerização.

Sendo o SM metálica com Tofflemire® o SM universal mais utilizado para obtenção do ponto de contacto em comparação com os SM seccionada e o sistema de auto-matriz, este último permite um maior conforto para o paciente, assim como maior facilidade para a colocação em boca por parte do clínico. Apesar do fator económico ser preponderante nos tempos atuais, o conforto do paciente não deve ser menosprezado, sendo preferível, sempre que possível, tendo em atenção as limitações, o uso destes sistemas.

Apesar das vantagens das restaurações de RC em dentes posteriores serem consideráveis e de existirem técnicas e materiais capazes de diminuir as dificuldades obtidas durante a realização, ainda existe desvantagens associados, sendo essencial o conhecimento clínico da situação para a obtenção de um bom resultado no final do tratamento.

Em título conclusivo, os estudos *in vitro* revelaram ter uma elevada importância para a evolução dos materiais adesivos e restauradores existentes atualmente, no entanto os estudos *in vivo*, demonstram resultados mais significativos da dinâmica entre o dente e os materiais dentários, sendo necessário a realização de mais estudos *in vivo* para alguns materiais dentários mais recentes.

#### **IV – Conclusão**

Atualmente, a evolução dos materiais e as técnicas restauradoras permitem satisfazer as exigências estéticas e funcionais inerentes às restaurações de dentes posteriores.

A restauração de dentes posteriores está indicada em cavidades pequenas a moderadas, com menos de um terço a metade da distância intercuspídea e presença de dentina de suporte.

Perante lesões dentárias em dentes posteriores de diferentes etiologias, o médico dentista deve observá-las, clínica e radiograficamente, de forma a conhecer as suas características e realizar a seleção da técnica restauradora mais indicada para a situação.

A seleção dos materiais restauradores deve basear-se na análise individual, em concordância com as necessidades particulares de cada paciente, de forma a fornecer o tratamento mais adequado, tendo sempre em conta as indicações e limitações de cada material.

O sistema *Etch-and-Rinse* de 2 passos continua a ser os mais utilizados na prática clínica, sendo aqueles que apresentam os melhores resultados em estudos.

Uma resina composta deve apresentar elevada resistência à abrasão e ao desgaste, selamento eficaz, adequada adaptação marginal, radiopacos e resistência à degradação pela água.

As resinas compostas de média viscosidade (microhíbridas, e nanoestruturadas) são as resinas de eleição na restauração de dentes posteriores.

A aplicação dos compósitos na cavidade deve ser realizada pela técnica incremental oblíqua.

Para a obtenção do ponto de contacto o sistema mais utilizado na prática clínica continua a ser o uso de sistema de matrizes metálicas com porta-matriz do tipo Tofflemire®.

Apesar das vantagens das restaurações em resina composta serem consideráveis e de existirem técnicas e materiais capazes de diminuir as dificuldades obtidas durante a realização das restaurações estéticas em dentes posteriores, as desvantagens são evidentes nestas restaurações, tais como a contração/tensão de polimerização, a sensibilidade à contaminação, maior tempo de manuseamento e a dificuldade de obtenção de ponto de contacto.

Mesmo perante estas limitações, o conhecimento científico e a evolução dos materiais restauradores assim como, a aprendizagem dos médicos dentistas no manuseamento e nas precauções a tomar durante o procedimento clínico, fazem das resinas compostas o material de eleição para as restaurações estéticas em dentes posteriores.

## V – Bibliografia

- ADA. (2003). Resin-based composites. *J Am Dent Assoc*, 134(4), pp.510-530.
- Antonson, S.A. *et alli*. (2011). Comparison of diferente finishing/polishing systems on surfasse roughness and gloss of resin composites. *J Dent*, 39(2), pp.9-17.
- Anusavice, K.J. (2003). *Philip's science of dental materials*. 11th ed. Saint Louis Saunders.
- Aranha, A.C. e Pimenta, L.A. (2004). Effect of two diferente restorative techniques using resin-based composites on microleakage. *Am J Dent*, 17(2), pp.99-110.
- Aykent, F. *et alli*. (2010). Effect of diferent finishing techniques for restorative materials on surfasse roughness and bacterial adhesion. *J Prothet Dent*, 104(4), pp.221-237.
- Baratieri, L. (2001). *Odontologia restauradora. Fundamentos e possibilidades*. Livraria Editora Santos.
- Bayne, S.C. (2007). Dental restorations for oral rehabilitation-testing of laboratory properties versus clínical decision making. *Journal of Oral Rehabilitation*, 34(2), pp.921-932.
- Braga, R.R., Ballester, R.Y. e Ferracane, J.L. (2005). Factors involved in the development of polymerization shrinkage stress in resin-composites: a systematic review. *Dent Mater*, 21(10), pp.962-970.
- Bispo, L.B. (2010). Nanoparticle Composite: Is there superiority in its use? *Revista Dentística on line*, 9(19), pp.21-24.
- Burgess, J. O., Walker, R. e Davidson, J.M. (2002). Posterior resin-based composite: review of the literature. *Pediatr Dent*, 24(5), pp.465-479.
- Christensen, G.J. (2008). Considering tooth-colored inlays and onlays versus crowns. *J Am Dent Assoc*, 139(5), pp.617-620.
- Davis, N. (2003). A nanotechnology composite. *Compend Contin Educ Dent*, 24(9), pp.665-677.
- Deliperi, S e Bardwell, D.N. (2002). An alternative method to reduce polymerization shrinkage in direct posterior composite restorations. *J Am Dent Assoc*, 133(10), pp.1387-1398.
- De Munck, J. *et alli*. (2005). Micro-tensile bond strenght of adhesive bonded to class I cavity-bottom dentin after thermo-cycling. *Dent Mater*, 21(11), pp.999-1007.
- Dental, A. (2006). Update on Composites. *The Dental Advisor*, 23(7), pp.1-16.
- Ferracane, J.L. (1995). Current trends in dental composites. *Crit Rev Oral Biol Med*, 6(4), pp.302-318.

- Ferracane, J.L. *et alli.* (2011). Self-adhesive resin cements – chemistry, properties and clinical considerations. *J Oral Rehabil*, 38(4), pp.295-314.
- Furukawa, M. *et alli.* (2008). All-in-One, Self-Etch model adhesives: HEMA-free and without phase separation. *J Dent*, 36(6), pp.402-408.
- Geissberger, M. (2010). *Esthetic Dentistry in Clinical Practice*. São Francisco, Wiley-Blackwell.
- Hondrum, S.O. *et alli.* (1997). Contouring finishing and polishing class v restorative materials. *Oper Dent*, 22(1), pp. 30-46.
- Jacobsen, P.H. (2008). *Restorative Dentistry-An Integrated Approach*. Oxford, Blackwell Munksgaard.
- Keogh, T.P. e Bertolotii, R.L. (2001). Creating tight anatomical correct interproximal contacts. *In: Dental Clinics of North America*, vol45, nº1(Jan), pp.83-101.
- Kuijs, R.H. *et alli.* (2003). Does layering minimize shrinkage stresses in composite restorations?. *J Dent Res*, 82(12), pp.967-971.
- Lambert, D. (2005). Simplified solutions to daily anterior aesthetic challenges using a nano-optimized direct restorative material. *Dent Today*, 24(5), pp.94-97.
- Loguercio, A.D., Reis, A. e Ballester, R.Y. (2004). Polymerization shrinkage effects of constraint and filling technique in composite restorations. *Dent Mater*, 20(3), pp.236-246.
- Lundin, S.A., e Rasmusson, C.G. (2002). Clinical evaluation of resin composite and bonding agente in Class I and II restorations: 2-year results. *Quintessence Int*, 35(9), pp.758-762.
- Manhart, J. *et alli.* (2000). Three-year clinical evaluation of direct and indirect composite in posterior teeth. *J Prosthet Dent*, 84(3), pp.289-296.
- McCullough, M. e Tyas, M. (2008) Local adverse effects of amalgam restorations. *International Dental Journal*, 58(2), pp.3-9.
- Mitra, S.B., Wu, D. e Holmes, B.N. (2003). An application of nanotechnology in advanced dental materials. *J Am Assoc*, 134(10), pp.1389-1398.
- Melo, P. *et alli.* (2005a). Restaurações classe II. Técnica incremental modificada. *JADA*, 5(3), pp.72-78.
- Melo, P. *et alli.* (2005b). Técnica para obtenção do ponto de contato em restaurações de classe II com compósito. *Rev. Faculdade de Ciências da Saúde da UFP*, Volume 2, pp.63-72.

Monteiro, P.M. *et alli.* (2010). Two-year clinical evaluation of packable and nanostructured resin-based composites placed with two techniques. *JADA*, 141(3), pp.319-329.

Mullejans, R. *et alli.* (2003). Na in vitro comparison of metal and transparent matrices used for bonded class II resin composite restorations. *In: Oper Dent*, vol 28, nº2(Mar), pp.122-126.

Nash, R.W., Lowe, R.A. e Leinfelder, K. (2001). Using packable composites for direct posterior placement. *J Am Dent Assoc*, 132(8), pp.1099-1104.

Netto, N. (2003). *Introdução à Dentística Restauradora. Diagnóstico. Prevenção. Proteção da polpa. Hipersensibilidade dentinária. Adesão.* Santos Livraria Editora.

Opdam, N.J. *et alli.* (2007). A retrospective clinical study on longevity of posterior composite and amalgam restorations. *Dent Mater*, 23(1), pp.2-8.

Perdigão, J., Gomes, G. e Lopes, M.M. (2006). Influence of conditioning time on enamel adhesion. *Quintessence Int*, 37(1), pp.35-41.

Perdigão, J. (2007). New developments in dental adhesion. *Dent Clin North Am*, 51(2), pp.333-357.

Peris, A.R. *et alli.* (2003). Evaluation of marginal microleakage in class II cavities: effects of microhybrid, flowable, and compactable resins. *Quintessence Int*, 34(2), pp.93-99.

Prakki, A. *et alli.* (2005). Clinical evaluation of proximal contacts of class II esthetic direct restorations. *In: Quintessence International*, vol 35, nº10, pp.785-789.

Puckett, A.D. *et alli.* (2007). Direct composite restorative materials. *Dent Clin North Am*, 51(3), pp. 659-75.

Ramos, J. (2009). *Estética em Medicina Dentária.* Amadora, Abbott.

Rathore, M., Singh, A. e Pant, V. (2012). The Dental Amalgam Toxicity Fear: A myth or actuality. *Toxiol Int*, 19(2), pp.81-88.

Ritter, A.V. (2008). Posterior composites revisited. *J Esthet Restor Dent*, 20(1), pp.57-67.

Silva e Souza, H.M. *et alli.* (2010). Adhesive systems: important aspects related to their composition and clinical use. *J Appl Oral Sci*, 18(3), pp.207-214.

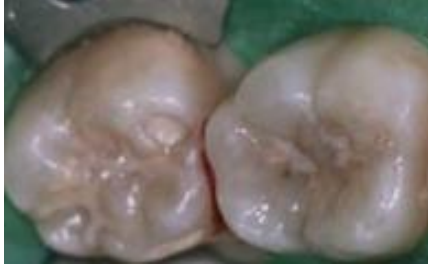Soares, C. J. *et alli.* (2006). Influence of cavity preparation design on fracture resistance of posterior Leucite-reinforced ceramic restorations. *J Prosthet Dent*, 95(1), pp.421-429.



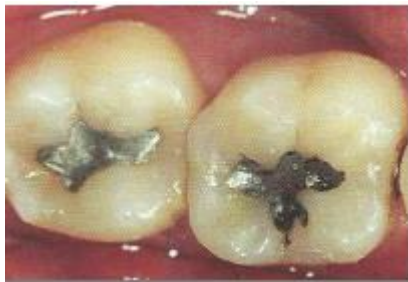- Swift, E.J. (2005). Nanocomposites. *J of Esthet & Rest Dent*, 17(1), pp.3-5.
- Terry, D.A. (2004). Direct applications of a nanocomposite resin system: Part 1-The evolution of contemporary composite materials. *Pract Proced Aesthet Dent*, 16(6), pp.417-422.
- Tolidis, K., Noutsiouki, C. e Gerasimou, P. (2013). Microleakage in combined amalgam/composite resin restorations in MOD cavities. *Braz J Oral Sci*, 12(2), pp.100-104.
- Vanish, P. *et alli*. (2014). Bond Strength and interfacial morphology of diferente dentin adhesives in primary teeth. *Journal of Dentistry* 11(2), pp. 179-187.
- Van Landuyt, K.L. *et alli* (2007). Systematic review of the chemical composition of contemporary dental adhesives. *Biomaterials*, 28(2), pp.3757-3785.
- Van Meerbeek, B. *et alli*. (1998). The clinical performance of adhesives. *J Dent*, 26(1), pp.1-21.
- Van Meerbeek, B. *et alli*. (2003). Buonocore memorial lecture. Adhesion to enamel and dentin: current status and future challenges. *Oper Dent*, 28(3), pp.215-235.
- Veneziani, M. (2010). Adhesive restorations in the posterior area with subgingival cervical margins: new classification and differentiated treatment approach. *Eur J Esthet Dent*, 5(1), pp. 50-76.
- Yoshida, Y. *et alli*. (2004). Comparative study on sdhesive performance of funtional monomers. *J Dent Res*, 83(2), pp.454-485.
- Yoshikawa, T. *et alli*. (1999). Effects of dentin depht and avity configuration on bond strenght. *J Dent Res*, 78(4), pp.898-905.
- Zimmerli, B. *et alli*. (2010). Composite materials: Composition, properties and clinical applications. A Literature Review. *Schweiz Monatsschr Zahnmed*, 120, pp.972-979.

## VI – Anexos






### Anexo 1



**Figura 1:** Presença de lesões de cárie em dentes posteriores (Adaptado de Geisseberg, 2010).







**Figura 2:** Restaurações de classe I com amálgama em dentes posteriores (Adaptado de Ramos, 2009).

Sistema	Ataque ácido	Primer	Bonding	Mistura	Geração
ER-3 Multi-frasco				Não	4ª
ER-2 Mono-frasco				Não	5ª

**Figura 3:** Sistema Adesivo *Etch-and-Rinse* de 3 e 2 passos clínicos (Adaptado de Van Landuyt *et al.*, 2007).

**Anexo 2**

Sistema	ácido	Primer	Bonding	Mistura	Geração
SE-2				Não	6ª - II
SE-1	 +  = Mix			Sim	6ª - I

**Figura 4:** Sistema Adesivo *Self-Etch* ou *Etch-and-Dry* de 2 e 1 passo clínico (Adaptado de Van Landuyt *et al.*, 2007).

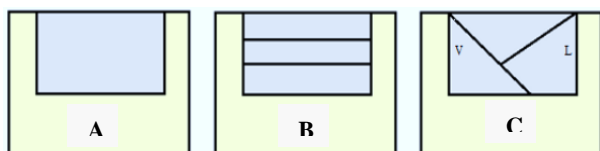
**Tabela 1:** Vantagens e desvantagens associadas aos Sistemas Adesivo *Etch-and-Rinse* e *Self-Etch* ou *Etch-and-Dry* (Anusavice, 1998; Geissberger, 2010; Silva e Souza *et al.*, 2011; Swift *et al.*, 2001; Van Meerbeek *et al.*, 2003; Yoshida *et al.*, 2004).

	<i>Etch-and-Rinse</i>	<i>Self-Etch</i> ou <i>Etch-and-Dry</i>
<b>Vantagens</b>	Boa adaptação marginal Melhor selamento marginal	Procedimentos clínicos simplificados Não removem completamente a <i>smear-layer</i> Baixa incidência de hipersensibilidade pós-operatória
<b>Desvantagens</b>	Técnica clínica mais demorada Sensibilidade pós-operatória	Ácidos menos fortes Redução da força de adesão ao esmalte Manutenção da <i>smear-layer</i> Menor adaptação marginal Processo de degradação das margens de esmalte mais intensa e rápida

**Anexo 3**

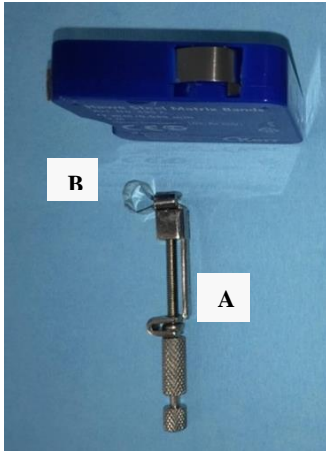
**Tabela 2:** Vantagens e desvantagens das resinas compostas microhíbridas, nano-estruturadas, compactáveis e fluídas (ADA 2003; Burgess *et al.*, 2002; Deliperi & Bardwell, 2002; Ferracane 1995; Pucket *et al.*, 2007; Swift 2005).

	<b>Vantagens</b>	<b>Desvantagens</b>
<b>Microhíbrida</b>	Alta percentagem de carga Fácil manuseamento Boas propriedades físicas Bom acabamento e polimento	Não aguentam polimentos excessivos
<b>Nano-estruturada</b>	Diminuição da aderência aos instrumentos Resistência à abrasão Bom polimento	Menores propriedades óticas
<b>Compactável</b>	Diminuição da contração de polimerização Aumento do módulo de elasticidade Fácil manuseamento	Aumento da pigmentação Má adaptação nos ângulos e margens das preparações Infiltração marginal Sensibilidade pós-operatória
<b>Fluída</b>	Diminuição da carga inorgânica Menor viscosidade Aumento da flexibilidade Melhor selamento marginal	Diminuição da resistência à abrasão Aumento da contração de polimerização Aumento da microinfiltração Difícil manuseamento



**Figura 5:** Técnica de inserção de Resinas Compostas: Técnica em bloco (A), técnica incremental horizontal (B) e técnica incremental oblíqua (C) (Adaptado de Kuijs *et al.*, 2003; Nash *et al.*, 2001).

#### Anexo 4

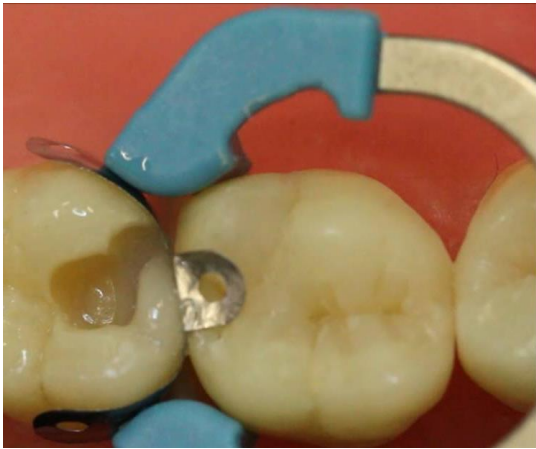

**Figura 6:** Sistema de matriz metálica Toflemire®: Porta-matriz com matriz metálica inserida (A) e matriz metálica (B) (Adaptado de Praki *et al.*, 2004).



**Figura 7:** Sistema Automatrix® da Dentsply® (Adaptado de Keoght *et al.*, 2001).

## Anexo 5



**Figura 8:** Sistema de matriz seccionada Palodent® da Dentsply® (Adaptado de Mullejans *et al.*, 2003).



**Figura 9:** Cunhas de madeira Kerr® de diferentes tamanhos (Adaptado de Keogh *et al.*, 2007).

## Anexo 6



**Figura 10:** Cunhas de madeira OPt4 Dental® finas e médias (Adaptado de Keogh *et al.*, 2008).

**Tabela 3:** Vantagens e desvantagens associadas aos sistemas de matrizes de metal, sistema auto-matriz e matrizes metálicas seccionadas assim como as suas indicações (Melo, *et al.*, 2005b; Mullejans *et al.*, 2003; Praki *et al.*, 2004; Keogh *et al.*, 2001).

	<b>Vantagens</b>	<b>Desvantagens</b>
<b>Matrizes de metal</b>	Variedade de aplicações clínicas	Faces proximais retilíneas Ponto de contacto próximo da crista marginal Necessidade de utilização de um porta-matriz
<b>Sistema auto-matriz</b>	Boa adaptação marginal	Anatomia retilínea
<b>Matrizes metálicas seccionadas</b>	Fácil utilização	Elevado custo Cavidades vestibulo-linguais extensas

**Anexo 7**

**Tabela 4:** Protocolo clínico do Sistema Adesivo *Etch-and-Rinse* (ER-2) para restaurações estéticas diretas em dentes posteriores (Geissberger, 2010; Jacobsen, 2008; Silva e Souza *et al.*, 2010; Ramos, 2009).

<b>Classe I</b>	<b>Classe II</b>
Realização de isolamento absoluto com dique de borracha ou isolamento relativo com rolos de algodão auxiliado de aspiração durante todo o procedimento	Realização de isolamento absoluto com dique de borracha ou isolamento relativo com rolos de algodão auxiliado de aspiração durante todo o procedimento
Remoção da totalidade da lesão de cárie com instrumentos de corte rotativo	Colocação de uma cunha interproximal na caixa proximal a realizar. Remoção da totalidade da lesão de cárie com instrumentos de corte rotativo
Realização do acondicionamento ácido: 30 segundos no esmalte e 15 segundos na dentina	Colocação do sistema de matrizes + cunha
Lavar abundantemente com água e secar com jato de ar ou bola de algodão	Realização do acondicionamento ácido: 30 segundos no esmalte e 15 segundos na dentina
Colocação da primeira camada de <i>primer</i> /adesivo (ER, mono-frasco) e aplicação de jato de ar distanciado da cavidade e fotopolimerizar 20 segundos	Lavar abundantemente com água e secar com jato de ar ou bola de algodão
Colocação da segunda camada de <i>primer</i> /adesivo (ER, mono-frasco) e aplicação de jato de ar distanciado da cavidade e fotopolimerizar 20 segundos	Colocação da primeira camada de <i>primer</i> /adesivo (ER, mono-frasco) e aplicação de jato de ar distanciado da cavidade e fotopolimerizar 20 segundos
Colocação pela técnica incremental oblíqua de compósito microhíbrido ou nanoestruturado, com fotopolimerização de 20 segundos entre camadas, e 40 segundos na camada final	Colocação da segunda camada de <i>primer</i> /adesivo (ER, mono-frasco) e aplicação de jato de ar distanciado da cavidade e fotopolimerizar 20 segundos
Retirar o isolamento absoluto	Colocação pela técnica incremental oblíqua de compósito microhíbrido ou nanoestruturado, com fotopolimerização de 20 segundos entre camadas, e 40 segundos na camada final
Verificação da oclusão com papel articular	Retirar a cunha, seguido de porta-matriz e matriz e realizar nova polimerização
Acabamento e polimento	Retirar o isolamento absoluto
	Verificação da oclusão com papel articular
	Acabamento e polimento

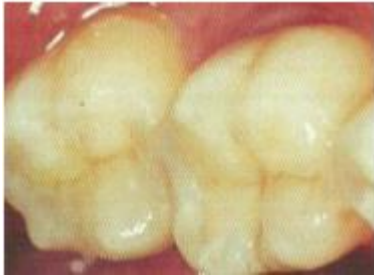

## Anexo 8

**Tabela 5:** Protocolo clínico Sistema Adesivo *Self-Etch* (SE-2) para restaurações estéticas diretas em dentes posteriores (Anusavice, 2003; Ferracane, 2011; Geissberger, 2010; Jacobsen, 2008; Ramos, 2009; Silva e Souza *et al.*, 2010).

Classe I	Classe II
Realização de isolamento absoluto com dique de borracha ou isolamento relativo com rolos de algodão auxiliado de aspiração durante todo o procedimento	Realização de isolamento absoluto com dique de borracha ou isolamento relativo com rolos de algodão auxiliado de aspiração durante todo o procedimento
Remoção da totalidade da lesão de cárie com instrumentos de corte rotativo	Colocação de uma cunha interproximal na caixa proximal a realizar. Remoção da totalidade da lesão de cárie com instrumentos de corte rotativo
Colocação do <i>primer</i> ácido na cavidade realizada. Esperar durante 30 segundos, e secar com jato de ar.	Colocação do sistema de matrizes + cunha
Aplicação da resina fluída/ <i>bonding</i> na cavidade seguido de fotopolimerização de 20seg.	Colocação do <i>primer</i> ácido na cavidade realizada. Esperar durante 30 segundos, e secar com jato de ar.
Colocação pela técnica incremental oblíqua de compósito microhíbrido ou nanoestruturado, com fotopolimerização de 20 segundos entre camadas, e 40 segundos na camada final	Aplicação da resina fluída/ <i>bonding</i> na cavidade seguido de fotopolimerização de 20seg.
Retirar isolamento absoluto	Colocação pela técnica incremental oblíqua de compósito microhíbrido ou nanoestruturado, com fotopolimerização de 20 segundos entre camadas, e 40 segundos na camada final
Verificação da oclusão com papel articular	Retirar a cunha, seguido de porta-matriz e matriz e realizar nova polimerização
Acabamento e polimento	Retirar isolamento absoluto
	Verificação da oclusão com papel articular
	Acabamento e polimento

## Anexo 9



**Figura 11:** Aspeto final de restaurações em resina composta, após verificação dos contactos oclusais, acabamento e polimento (Adaptado de Ramos, 2009).