

Caterina Rosi

Peri-implantite: do diagnóstico ao tratamento!

UNIVERSIDADE FERNANDO PESSOA
Faculdade de Ciências da Saúde
Porto, 2017

Caterina Rosi

Peri-implantite: do diagnóstico ao tratamento!

UNIVERSIDADE FERNANDO PESSOA
Faculdade de Ciências da Saúde
Porto, 2017

Caterina Rosi

Peri-implantite: do diagnóstico ao tratamento!

Trabalho apresentado à Universidade Fernando Pessoa
como parte dos requisitos para a obtenção do grau de
Mestre em Medicina Dentária

RESUMO

Os implantes dentários são hoje em dia amplamente divulgados e aceitos como tratamento de reabilitação, em consequência o estudo da doença peri-implantar é tema de crescente interesse para todos os especialistas implanto-próticos.

A mucosite, ou seja, a lesão inflamatória primária confinada aos tecidos moles, e a peri-implantite, ou seja, a consequente infecção avançada do tecido ósseo peri-implantar, são doenças em que a primeira linha de defesa, para o clínico, consiste na identificação precoce dos sinais porque apenas o diagnóstico imediato permite a intervenção imediata e eficaz.

Este trabalho tem como objetivo rever a literatura científica existente sobre a peri-implantite para lidar com os aspectos fundamentais da doença.

Para a realização da pesquisa bibliográfica foram consultados artigos científicos em revistas dentárias específicas, artigos científicos disponíveis na net e livros relevantes, publicados ao longo do período de tempo entre os anos de 1992 e 2016.

ABSTRACT

Dental implants are now widespread and accepted as rehabilitative treatment, therefore the interest in studying peri-implant diseases is increasing among all implant-prosthetic specialists.

The mucositis, the primary inflammatory lesion specific of the soft tissues, and the peri-implantitis, the consequent advanced infection of the peri-implant bone tissue, are diseases in which the first line of defence, for the clinician, consists in the early diagnosis. Only a timely diagnosis allows an immediate and effective intervention indeed.

With this essay I am going to review the existing technical literature on peri-implantitis to deal with the key aspects of the disease.

With regard to the bibliography, the contents of this essay are extracted and re-elaborated from scientific articles consulted in specific dental magazines and on the web, and from relevant books, published in the years between 1992 and 2016.

DEDICATÓRIA

Dedico este trabalho as pessoas que amo, que me sustentaram, que me ouviram, que me têm apoiado e tolerado, que foram felizes com as minhas felicidades, que ficaram orgulhosas dos meus sucessos e que me ajudaram a superar os fracassos, que confiaram em mim, permitindo-me acreditar em mim, que me ensinaram que nunca é para desistir, porque os obstáculos na vida são feitos para ser enfrentados de cabeça arguida, sempre, e que me disseram que nunca preciso de ter medo, porque a coragem fica dentro de mim. Obrigado, porque sem você nada disso teria sido possível, porque sem você, hoje, não estaria aqui e, especialmente, não seria a pessoa que sou.

Dedico questo lavoro alle persone che amo, che mi hanno sostenuta, ascoltata, supportata e sopportata, che hanno gioito delle mie gioie, che sono stati fieri dei miei successi e che mi hanno aiutato a superare gli insuccessi, che hanno avuto fiducia in me permettendomi di credere in me stessa, che mi hanno insegnato che non ci si deve mai arrendere, perché gli ostacoli nella vita sono fatti per essere superati a testa alta, sempre, e che mi hanno detto che non devo mai avere paura perché il coraggio è dentro di me. Grazie, perché senza di voi tutto questo non sarebbe mai stato possibile, perché senza di voi, oggi, non sarei qui e soprattutto non sarei la persona che sono.

AGRADECIMENTOS

Quero agradecer à minha família; o meu namorado Matteo; à minha amiga, binómia e companheira de aventura Elvira; todos os meus amigos e colegas de curso italianos e portugueses; o meu excelentíssimo Orientador Professor José de Macedo pela sua grande paciência, disponibilidade, confiança e suporte; o excelentíssimo Professor Pedro Barata pela sua indispensável assistência na tradução deste trabalho; todos os meus Professores da UFP que contribuíram para a minha formação e que me permitiram de ficar onde estou hoje. A todos: obrigado!

ÍNDICE

I. Introdução.....	1
II. Desenvolvimento	
1. Os tecidos peri-implantares.....	2
2. A mucosite e a peri-implantite.....	3
3. Etiologia.....	4
4. Diagnóstico.....	4
5. Prevalência.....	6
6. Factores de risco associados.....	6
7. Tratamentos.....	9
III. Discussão.....	10
IV. Conclusão.....	15
V. Bibliografia.....	16

ÍNDICE DE FIGURAS

Figura 1: A mucosa periodontal (Consolaro et alii., 2010).....	2
Figura 2: A mucosa peri-implantar (Consolaro et alii., 2010).....	2
Figura 3: Perda osséa peri-implantar (Rosen, 2013).....	5
Figura 4: Placa dentaria sobre as superfícies implantares (Romanos et alii., 2014).....	7
Figura 5: A quantidade osséa (Cawood e Howell, 1988).....	8
Figura 6: A qualidade osséa (Leckhorm e Zarb, 1985).....	8
Figura 7: A densidade osséa (Mish, 1990).....	8

I. INTRODUÇÃO

Tendo em conta os excelentes resultados alcançados nas reabilitações implanto-suportadas nos últimos vinte anos, o tratamento de doentes que necessitam de reposicionamento de elementos dentários em falta, é hoje em dia, resolvido normalmente e com sucesso recorrendo a estes procedimentos. No entanto, com base nos dados epidemiológicos existentes, é possível afirmar que 54% dos doentes sofre de doença peri-implantar (Gurgel *et al.*, 2016).

O diagnóstico é fundamental para preservar ao longo do tempo, e com sucesso, as características estéticas e funcionais das restaurações implanto-suportadas.

As opções de tratamento oferecidas para o tratamento das doenças peri-implantares são parecidas com aquelas do tratamento das doenças periodontais; na verdade, o objetivo terapêutico comum é eliminar a placa bacteriana presente na superfície do implante e do dente por forma a permitir a manutenção adequada da higiene oral domiciliar e profissional.

O meu trabalho tem como principal objetivo a realização de uma pesquisa bibliográfica sobre a peri-implantite visando destacar os aspectos teóricos mais importantes da doença, tais como etiologia, prevalência e factores de risco e aspectos práticos aplicáveis à atividade clínica diária, tais como diagnóstico, tratamento e terapia de suporte do paciente implantar.

Para a realização da pesquisa bibliográfica foram consultados artigos científicos disponíveis na internet e livros relacionados, publicados no período de tempo entre os anos 1992 e 2016, utilizando as seguintes palavras-chave: “perimplantitis”, “implant failure”, “mucositis”, “bone resorption”, “biofilm” e “biological width”.

Os critérios de inclusão das publicações foram: idioma Italiano, Inglês e Português, títulos e sub-títulos que se referissem ao tema e que contenham as palavras-chave utilizadas.

Os motores de busca utilizados foram: MEDLINE, PUBMED e GOOGLE BOOKS.

II. DESENVOLVIMENTO

1. OS TECIDOS PERI-IMPLANTARES

Os tecidos periodontais e peri-implantares apresentam características macro e microscópicas comuns sendo que as principais diferenças residem na orientação das fibras de colagénio, na composição do tecido conjuntivo e na vascularização. Esses requisitos tornam o tecido peri-implantar mais vulnerável que o periodontal (Berglundh *et al.*, 1996) (Fig. 1 e 2).

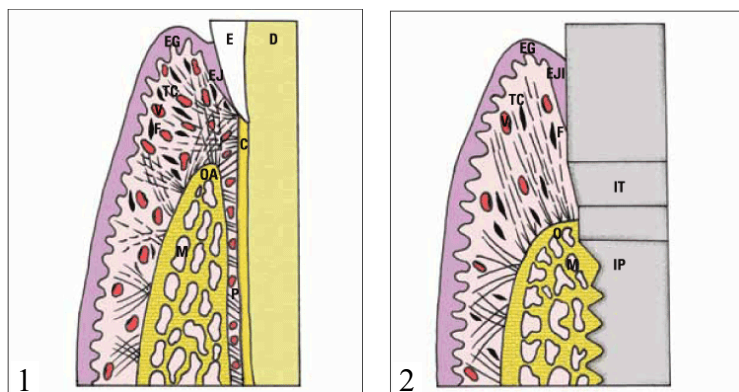


Figura 1 A mucosa periodontal;
Figura 2 A mucosa peri-implantar
(Consolaro *et al.*, 2010).

Berglundh *et al.*, (1996) demonstraram que a gengiva e a mucosa peri-implantar são cobertas por epitélio bucal queratinizado que se estende até uma distância de 1,64- 2.35 mm do margem mucoso. O epitélio oral é contínuo com o epitélio juncional que mede 2 mm e é separado da crista óssea por uma banda de tecido conjuntivo supracrestal com espessura aproximada de 1 mm. A mucosa peri-implantar contém uma maior quantidade de colagénio (85% vs 60%) e menor de fibroblastos (1-3% vs 5-15%) por comparação com a gengiva natural.

No tecido peri-implantar as fibras de colagénio originam-se a nível da crista óssea alinhando-se paralelamente à superfície do implante (Abrahamsson *et al.*, 1997).

No local do implante, além disso, a ausência do ligamento periodontal resulta num suprimento de sangue inferior; a sua vascularização, de facto, só é garantida pelo grande vaso supraperiosteal que se localiza na parte exterior da crista óssea (Berglundh *et al.*, 1994).

A mucosa sela os implantes através do epitélio juncional e o respetivo tecido conjuntivo subjacente. A capacidade de adesão das células epiteliais é assegurada por hemidesmossomas (Gould *et al.*, 1981, Mc Kinney *et al.*, 1985) que formam um epitélio de junção de cerca de 2 mm na direcção corono-apical.

De acordo com Pontoriero *et al.*, (1994) quando as bactérias se acumulam ao nível da mucosa peri-implantar causam o aparecimento de um amplo infiltrado inflamatório com consequente

aumento da profundidade de sondagem, à semelhança do que acontece no dente natural. Ao nível do conjuntivo patológico peri-implantar, no entanto, parece haver uma maior presença de células produtoras de elastase indicando que a inflamação da mucosa peri-implantar é mais aguda que a periodontal (Gualini *et al.*, 2003). Adicionalmente, a presença de macrófagos em massa sugere uma progressão mais rápida e uma resposta imunitária mais importante.

A lesão peri-implantar progride em direcção apical mas, ao não encontrar fibras de colagénio que a limitem e encapsulem como acontece na periodontite, atinge o osso alveolar e estende-se para os espaços medulares (Lindhe *et al.*, 1992; Abrahamsson *et al.*, 1998) o que permite uma maior propagação do infiltrado inflamatório (Berglundh *et al.*, 1992; Ericsson *et al.*, 1992).

Zitzmann *et al.*, (2001) demonstraram que, a colocação de ligaduras submarginais para induzir experimentalmente a acumulação de placa bacteriana em redor dos dentes e implantes por um período igual a 6 semanas, resulta, após a remoção das mesmas, numa destruição do osso e a inflamação dos tecidos moles muito maiores nos locais implantares. Passado 1 mês da remoção, de facto, em redor do dente visualiza-se uma cápsula de tecido conjuntivo que separa o infiltrado inflamatório do tecido ósseo. Em redor dos implantes, por sua vez, não tem sido possível observar qualquer cápsula protetora, sendo, neste caso, o infiltrado inflamatório se estende para a crista óssea (Lindhe *et al.*, 1992).

2. A MUCOSITE E A PERI-IMPLANTITE

A mucosite é uma patologia reversível que afecta os tecidos moles peri-implantares, mas que não cursa com perda óssea ao redor dos implantes dentários (Tonetti e Schmidt, 1994); clinicamente, em presença de mucosite, os tecidos aparecem edematosos, eritematosos e, sobretudo, sangrantes á sondagem.

Quando a mucosite não é tratada precocemente, está demonstrado que a inflamação dos tecidos moles pode evoluir para peri-implantite (Lang *et al.*, 2000).

A peri-implantite é um processo inflamatório dos tecidos duros e moles em volta do implante que determina uma perda discreta dos tecidos de suporte nos locais afectados. (Albrektsson e Isidor, 1994) Clinicamente é significativo o aparecimento de uma bolsa peri-implantar associada a perda óssea radiográfica, sangramento á sondagem, eritema e edema com ausência de dor típica (Mombelli, 1999; Lang *et al.*, 2000).

3. ETIOLOGIA

Em 1999 Mombelli descreveu as características que suportam a sua etiologia infecciosa no Terceiro Workshop Europeu de Periodontia:

- A mucosite é induzida por uma acumulação de biofilme bacteriano;
- Há diferenças qualitativas e quantitativas entre o biofilme encontrado em implantes saudáveis e aquela observada em implantes afectados por peri-implantite;
- É possível induzir a peri-implantite numa base experimental utilizando dispositivos que promovem a acumulação bacteriana;
- As doenças peri-implantares respondem positivamente aos antimicrobianos;
- Existem evidências epidemiológicas relativamente os efeitos da higiene oral sobre as condições dos tecidos peri-implantares.

Logo após a inserção dos implantes, as glicoproteínas salivares aderem às superfícies implantares permitindo a adesão e a colonização bacteriana (Winkelhof *et al.*, 2000; Quirynen *et al.*, 2006; Van; Furst *et al.*, 2007; Salvi *et al.*, 2008). No interior das bolsas peri-implantares, existem bactérias anaeróbias gram negativas semelhantes às encontradas na periodontite, nomeadamente: *Aggregatibacter actinomycetemcomitans*, *Porphyromonas gingivalis*, *Prevotella intermedia*, *Tannerella forsythia* e *Treponema denticola* (Melo *et al.*, 2007; Parente *et al.*, 2007).

Supõe-se que a microflora presente na cavidade oral no momento da inserção dos implantes pode influenciar a flora microbiana que colonizará posteriormente; em consequência, os pacientes periodontais devem ser tratados antes da colocação dos implantes para evitar que, pelo fenómeno da translocação, as bactérias periodontopatogénicas se possam espalhar pelos os implantes recentemente inseridos (Leonhardt *et al.*, 1993; Quirynen *et al.*, 2002).

4. DIAGNÓSTICO

Exame clínico

Inspeção: avaliação de presença de edema, hiperplasia e recessão dos tecidos e estimativa da extensão da inflamação.

Palpação: verificação da existência de hemorragia e presença de pus, que é clinicamente associada com lesões mais avançadas (Fransson *et al.*, 2008; Roos-Jansåker *et al.*, 2011).

Sondagem: na peri-implantite experimental a ponta da sonda penetra o tecido conjuntivo e aproxima-se da crista óssea. No tecido peri-implantar saudável, por sua vez, posiciona-se na extensão mais apical do epitélio. Nos locais saudáveis a profundidade de sondagem varia entre 0,5 mm e 2 mm, tanto no periodonto como no peri-implante. Nos locais afectados por gengivite/mucosite a profundidade varia entre 0,5 e 2 mm. Nos locais com periodontite, a profundidade varia entre 1 a 4 mm, enquanto que nos tecidos com peri-implantite varia entre 2 e 6 mm (Shou *et al.*, 2002).

No que diz respeito à distância entre a ponta da sonda e a crista óssea nos tecidos periodontais e peri-implantares saudáveis, varia, respectivamente, entre 0,5 e 1,5 mm sendo que em caso de dano tecidular, nos locais implantares a distância é de 0,5 mm enquanto que nos periodontais varia entre 0,5-1,5 mm. Isto pode ser consequência da ausência do complexo das fibras conjuntivas o que facilita a penetração da sonda (Shou *et al.*, 2002).

A hemorragia á sondagem é um dos parâmetros clínicos fundamentais para monitorizar a doença peri-implantar; indicando inflamação nos tecidos e que pode ser utilizado para avaliar a progressão da patologia (Luterbacher *et al.*, 2000).

Exame radiográfico

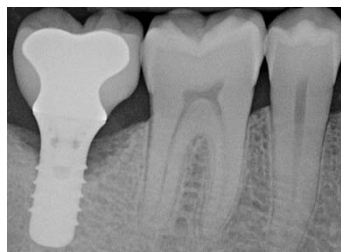

Figura 3 Perda óssea peri-implantar (Rosen, 2013).

O exame radiográfico torna possível monitorizar qualquer alteração do osso nos locais implantares; a perda óssea manifesta-se pelo aparecimento de uma área radiolúcida ao redor do implante (Fig. 3).

A literatura sugere que os pontos de referência iniciais devem ser medidos após a colocação dos componentes protésicos e que o implante deve ser monitorado radiograficamente uma vez por ano (Renvert e Giovannoli, 2014). No entanto, Lang *et al.*, (2011) sugeriram que nos pacientes com profundidade de sondagem superior a 5 mm a frequência do controlo radiográfico deveria ser maior (Lang *et al.*, 2011).

O exame radiográfico convencional, no entanto, por si só, não fornece todas as informações relevantes para o diagnóstico da doença peri-implantar, uma vez que só identifica os defeitos presentes sobre os lados mesiais e distais do implante (Lutbacher *et al.*, 2000).

Exames laboratoriais auxiliares

Os testes microbiológicos são exames auxiliares úteis no diagnóstico da doença peri-implantar (Lutbacher *et al.*, 2000; Shou *et al.*, 2002).

Os testes genéticos, até à data, ainda não são considerados relevantes no diagnóstico peri-implantar (Renvert e Giovannoli, 2014).

5. PREVALÊNCIA

As mucosites peri-implantares ocorrem aproximadamente em 80% dos pacientes e em 50% dos implantes enquanto que a peri-implantite ocorre em 28% e em percentagem maior ou igual a 56% dos sujeitos para 12% e 43% dos locais implantares (Zitzmann *et al.*, 2008).

A ocorrência de peri-implantite não é incomum nos pacientes implantares e a fase de manutenção a longo prazo é essencial para reduzir a sua incidência nos grupos de pacientes que parecem ser mais propensos a desenvolver a doença (Atieh *et al.*, 2013). A má higiene oral e uma história prévia de periodontite são fatores de risco importantes, por isso, a qualidade do tratamento periodontal realizado antes e após a colocação do implante bem como a motivação do mesmo paciente no controle da placa, desempenham um papel fundamental na manutenção da saúde dos tecidos peri-implantares (Ogata *et al.*, 2016). A incidência da peri-implantite está associada com um índice de sangramento gengival maior que 10%, com a presença de mais do que 2 implantes e com a utilização de medicamentos para tratamento de doenças sistêmicas (Gurgel *et al.*, 2016).

6. FACTORES DE RISCO ASSOCIADOS

Podem ser classificados em sistêmicos e locais. Entre os sistêmicos destacam-se:

Doença periodontal prévia

É possível afirmar que nos pacientes com doença periodontal, o resultado da terapia implantar é diferente quando comparado com aqueles que não têm esta doença (Van der Weijden *et al.*, 2005; Shou *et al.*, 2006). Estes indivíduos são mais susceptíveis de desenvolver complicações biológicas, tais como mucosite e peri-implantite (Simonis *et al.*, 2010).

Tabagismo

As mucosites aparecem com em 80% dos pacientes fumadores enquanto que nos não fumadores tal percentagem desce para 30,4%; da mesma maneira a peri-implantite aparece, respectivamente, em 53,3% e em 2,8% dos casos (Rinke *et al.*, 2011). Fumar é causa de reabsorção óssea peri-implantar e perda dos implantes (Roos-Jansaker *et al.*, 2006; Heitz-Mayfield *et al.*, 2008).

Diabetes

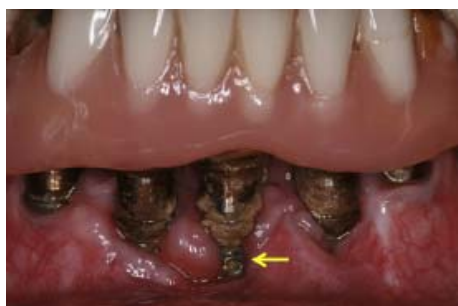Embora a relação existente entre a doença periodontal e a diabetes tenha sido extensivamente debatida, a literatura não apresenta uma grande quantidade de informações sobre a associação existente entre a peri-implantite e a diabetes; no entanto, parece que o doente diabético é mais susceptível ao aparecimento da doença peri-implantar (Ferreira *et al.*, 2006; VENZA *et al.*, 2010).

Factores genéticos

A associação existente entre o polimorfismo do gene IL-1 e a ocorrência da doença peri-implantar continua a ser muito discutida, mas a Literatura apresenta resultados contraditórios sobre o assunto (Lachmann *et al.*, 2007; Bormann *et al.*, 2010).

Os fatores de risco locais podem ser divididos em:

Higiene oral do paciente e desenho protético



*Figura 4 Placa dentária sobre as superfícies implantares (Romanos *et al.*, 2014).*

A má higiene oral do paciente é crucial na reabsorção óssea peri-implantar (Lindquist *et al.*, 1996; Rinke *et al.*, 2011); índices elevados de placa estão relacionados com um risco aumentado de doença peri-implantar (Ferreira *et al.*, 2006) (Fig. 4). Sabe-se igualmente que o desenho da estrutura protética deve permitir um acesso adequado para as manobras de higiene oral (Serino *et al.*, 2009).

Tipo de conexão implanto-sobreestrutura

O microgap existente entre o implante e o abutment pode favorecer a invasão bacteriana (Keller *et al.*, 1998) o que iria conduzir, a um início do processo de colonização microbiana,

ao aparecimento de processos inflamatórios na mucosa e no osso em redor do implante, levando-os a uma retração apical. Com a introdução do conceito de *platform switching* e da utilização de uma conexão *cone-morse*, o gap existente entre os componentes implantares é diminuído significativamente, tornando possível, em consequência, sulcos peri-implantares reduzidos e uma reabsorção óssea menor (Lazzara *et al.*, 2006) e permitindo a remoção do infiltrado inflamatório do osso e promovendo assim a saúde dos tecidos peri-implantares (Cochran *et al.*, 2013).

Presença de corpos estranhos subgingivais

Num estudo em que foi investigada a relação existente entre o cimento em excesso e a peri-implantite, os autores concluíram que o 81% dos locais implantares com sinais clínicos e radiográficos de peri-implantite, ao exame endoscópico, mostravam cimento residual posicionado sub-gingivalmente. Um mês após a remoção dos resíduos, desapareceram os sinais clínicos da inflamação em 25 dos 33 implantes analisados (Wilson *et al.*, 2009). Os pacientes com história prévia de doença periodontal são mais suscetíveis a desenvolver peri-implantite quando expostos a cimento residual extra-coronal (Linkevicius *et al.*, 2012); o excesso de cimento deve então ser considerado um factor de risco para o aparecimento de peri-implantite (Renvert *et al.*, 2015).

Quantidade, qualidade e densidade óssea

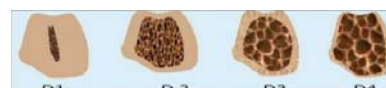
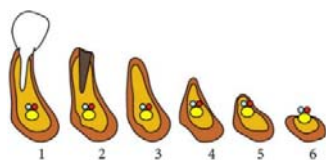


Figura 5 A quantidade óssea (Cawood e Howell, 1988).
Figura 6 A qualidade óssea (Leckhorm e Zarb, 1985).
Figura 7 A densidade óssea (Mish, 1990).

Estes parâmetros (Fig. 5, 6 e 7) são essenciais para o sucesso do tratamento implantar porque determinam a obtenção da osteointegração ou seja, o grau de estabilidade do implante e o seu contacto íntimo com o osso no qual é inserido.

Presença de gengiva queratinizada em redor do implante

A gengiva queratinizada ou gengiva aderente, permite manter inalterada a saúde dos tecidos peri-implantares porque sela o implante e permite uma correta acessibilidade ao paciente para

as manobras de higiene oral. A sua deficiência está associada com o aumento da acumulação de placa bacteriana, a inflamação dos tecidos, a recessão gengival e a perda de inserção (Lin *et al.*, 2013).

Biótipo gengival

O biótipo gengival pode ser classificado em fino e grosso.

O biótipo fino tem papilas estreitas e alongadas associadas a um tecido gengival muito delicado e a um osso cortical extremamente fino; a terapia implantar em pacientes que apresentam este biótipo requer grande cuidado, uma vez que a gengiva aderente é sujeita a retração.

Em biótipo grosso, por sua vez, o tecido gengival é mais robusto e mais rico em colagénio enquanto a cortical ossea vestibular é caracterizada por uma maior espessura do osso. Consequentemente, o risco de recessão gengival é muito menor (Società Italiana di Implantologia Osteointegrata, 2014).

7. TRATAMENTOS

A literatura indica que o tratamento da doença peri-implantar é fortemente influenciado no da doença periodontal; por isso, as etapas de tratamento podem ser resumidas da seguinte forma:

- controlo da infecção: ou seja resolver o processo de infecção, removendo os depósitos macios e duros da superfície do implante e prevenir o novo aparecimento com o reforço da higiene oral do paciente;
- terapia correctiva não cirúrgica e cirúrgica: visando permitir o acesso para as manobras de higiezação mecânica e química da superfície do implante;
- terapia regenerativa (se indicada): ao fim de obter o enchimento do defeito e a redução das bolsas peri-implantares;
- terapia de suporte: salvaguardar os resultados obtidos motivando o paciente para a manutenção de uma higiene oral rigorosa e ao respeito de um programa de consultas de acompanhamento na clinica de referência (Renvert e Giovannoli, 2014).

III. DISCUSSÃO

O sucesso estético e funcional obtido nas reabilitações implanto-suportadas tem encorajado a propagação de tal procedimento para o tratamento de pacientes totalmente ou parcialmente desdentados. No entanto, ao aumento do número de doentes tratados com implantes, segue-se o aumento do risco de aparecimento das mucosites e das peri-implantites. Hoje em dia as doenças peri-implantares são, para todos os clínicos, um tema de interesse crescente como demonstrado pelo número crescente de publicações dedicadas ao tema.

O possível aparecimento da doença peri-implantar no paciente reabilitado com implantes deve, por isso, desempenhar um papel decisivo para o clínico que projeta e planeja o tratamento deste doente; a partir daqui pode-se deduzir a importância de conhecer o assunto aprofundadamente para ser capaz de aplicar os protocolos apropriados para fazer a prevenção e tratamento da doença.

A estabilidade implantar não pode ser considerada indicadora para o diagnóstico da peri-implantite porque a perda de apoio coronal de um implante não implica necessariamente a perda de ancoragem na porção apical do mesmo; em consequência não se pode falar de insucesso implantar no caso de peri-implantite, uma vez que neste caso a presença de mobilidade é uma característica principal que vem da perda total da interface existente entre o osso e o implante (Esposito *et al.*, 1999).

Tal como foi discutido anteriormente factores entre os quais a microflora oral, a má higiene do paciente e as características histológicas dos tecidos podem ser considerados desencadeadores da doença peri-implantar.

O diagnóstico e a observação cuidadosa dos tecidos peri-implantares através o exame clínico periódico e do uso de exames auxiliares de diagnóstico torna-se de extrema importância para manter condições óptimas para preservar ao longo do tempo, e com sucesso, as características estéticas e funcionais das reabilitações implanto-suportadas; um diagnóstico precoce permite obter os melhores resultados, enquanto que uso atraso na intervenção terapêutica, ou seja quando, numa primeira fase, os sinais clínicos da doença não são valorizados, torna a situação mais complexa e menos previsível.

O acompanhamento do paciente implantar através de consultas periódicas é crucial para o sucesso a longo prazo; o controlo da carga bacteriana e a consequente manutenção de uma boa higiene oral, são factores essenciais ao fim de evitar o aparecimento da doença peri-implantar especialmente naqueles doentes de maior risco.

Hoje em dia, a literatura oferece muitas opções de tratamento para a doença peri-implantar, embora não seja unânime, ainda, qual seja o melhor.

No tratamento da mucosite a instrumentação mecânica parece ser o tratamento de eleição (Thone-Mühling *et al.*, 2010; Heitz-Mayfield *et al.*, 2011; Suarez-López del Amo *et al.*, 2016).

Hoje em dia os resultados obtidos demonstram que o tratamento mecânico manual com curetas de titânio ou de carbono ou o efetuado com ultra-sons com destartarizadores dedicados, associado, ou não, à utilização de pastas abrasivas contendo bicarbonato de sódio por exemplo, é eficaz na obtenção de resultados favoráveis para a resolução da patologia. No entanto ainda não há nenhuma evidência científica que suporte a eficácia da administração sistêmica de antibióticos (Hallstrom *et al.*, 2012); e a instrumentação mecânica associada à utilização de agentes antimicrobianos locais, como a clorexidina não parece induzir diferenças significativas na melhoria dos parâmetros clínicos (Thone-Mühling *et al.*, 2010; Heitz Mayfield *et al.*, 2011). A higiene oral, no entanto, pode ser complementada com elixires anti-sépticos que contenham óleos essenciais ou clorexidina (Renvert e Giovannoli, 2014).

A instrumentação mecânica deve ser sempre acompanhada da educação e do reforço das instruções de higiene oral do paciente; a obtenção do controlo da placa é, de fato, de importância fundamental para alcançar o sucesso na terapia e para prevenir a recaída da doença (Renvert e Giovannoli, 2014).

Sobre a peri-implantite, em vez, a literatura concorda em classificar o tratamento em não-cirúrgico e cirúrgico.

A abordagem não cirúrgica deve ser considerada na presença de bolsas peri-implantares inferiores a 4 mm (Daugela *et al.*, 2016) e consiste na remoção dos factores irritantes locais da superfície do implante utilizando curetas de carbono ou de titânio ou o laser Er:YAG (Mahato *et al.*, 2016). A instrumentação mecânica pode ser associada com o uso de antibióticos locais tais como, por exemplo, tetraciclina, doxiciclina e minociclina (Mombelli *et al.*, 2001; Buchter *et al.*, 2004; Renvert *et al.*, 2008). A terapia antibiótica sistêmica pode também ser integrada (Machtei, 2014).

O uso de dispositivos de ultra-sons por comparação com curetas de titânio não parece diferir na redução da carga microbiana e no tratamento eficaz da doença (Persson *et al.*, 2010).

A instrumentação das superfícies implantares com pós abrasivos contendo glicina, por exemplo, está associada a uma redução significativa do sangramento á sondagem (Sahm *et*

al., 2011). Quando comparada com o abordagem com o laser Er:YAG os resultados clínicos parecem ser semelhantes entre si (Renvert *et al.*, 2011). O laser Er:YAG melhora o índice de placa, o sangramento á sondagem, a profundidade á sondagem, a recessão gengival e o nível de ataque clínico (Shwarz *et al.*, 2006) embora não resolva a peri-implantite avançada.

A fase não-cirúrgica deve sempre preceder a fase cirúrgica, uma vez que permite ao clínico de avaliar ambos a capacidade do paciente de manter a higiene oral adequada e a sua recuperação (Renvert e Giovannoli, 2014).

O tratamento cirúrgico deve ser considerado, preferivelmente, quando em presença de bolsas peri-implantares superiores a 5 mm (Mahato *et al.*, 2016). O seu objectivo principal é o de permitir o acesso ao implante, levantando o retalho e eliminando o tecido de granulação, para permitir a sua descontaminação, o que pode ser feita mecânica ou quimicamente (Leonhardt *et al.*, 2003), usando substâncias tais como o ácido cítrico, tetraciclina, cloro-hexidina, peróxido de hidrogénio e cloreto de sódio, ou através o emprego de sistemas aero-abrasivos (Máximo *et al.*, 2009) ou inclusivé utilizando o laser (Romanos e Nentwig, 2008).

As técnicas cirúrgicas podem ser divididas em ressetivas e regenerativas. A escolha de um procedimento clínico em relação ao outro depende do tipo de defeito ósseo (Renvert e Giovannoli, 2014). A cirurgia ressetiva elimina os factores etiológicos e preserva as condições óptimas do tecido fundamentalmente através da descontaminação da superfície do implante (Daugela *et al.*, 2016); nas situações em que o osso parece irregular, no entanto, não é possível reposicionar o retalho sem ter efectuado a osteoplastia que permite melhorar a adaptação dos tecidos moles, reduzir a profundidade de sondagem e permitir a higiene oral adequada ao paciente (Renvert e Giovannoli, 2014). A associação entre implantoplástica e terapia ressectiva é uma medida eficaz para o tratamento das lesões peri-implantares (Romeo *et al.*, 2007).

A cirurgia regenerativa tem como objectivo a regeneração dos defeitos ósseos peri-implantares e a reconstrução dos tecidos (Ramanauskaite *et al.*, 2016). Está indicada em presença de defeitos crateriformes; o enchimento ósseo pode ser realizado utilizando osso autólogo (proveniente do trigono retromolar, do queixo ou a partir do ramo da mandíbula do paciente) ou bio-materiais, tais como grânulos porosos ou materiais à base de hidroxiapatite de origem bovina (Renvert e Giovannoli, 2014).

A cirurgia óssea guiada (Aghazadeh *et al.*, 2012) ou a aplicação de substitutos ósseos (Shwarz *et al.*, 2009) podem ser eficazes no tratamento da peri-implantite. Os protocolos de tratamento

preveem no pré e pós-operatório a administração de antibióticos sistêmicos bem como clorexidina (Mahato *et al.*, 2016).

O uso de membranas para reter o material de enxerto é indicado no caso de deiscência óssea enquanto que os defeitos a 3 e 4 paredes permitem a retenção do material *in situ* mesmo na ausência de membrana (Renvert e Giovannoli, 2014).

No tratamento da doença peri-implantar assume particular relevância a manutenção dos resultados obtidos na fase posterior à intervenção clínica. O objetivo da fase de suporte é evitar o aparecimento de recidiva; o paciente deve ser capaz de manter a adequada higiene domiciliar. O médico deve por isso ensinar as instruções de higiene oral, deve descrever os diferentes instrumentos de limpeza disponíveis e deve aconselhar o paciente. Dispositivos tais como escovas elétricas e manuais, escovilhões interproximais e fio interdental são essenciais para a manutenção da saúde dos tecidos peri-implantares (Renvert e Giovannoli, 2014).

A taxa de adesão para consultas profissionais não é, hoje em dia, ainda bem definida (Hultin *et al.*, 2007). No entanto, vê-se como o planeamento de consultas semestrais que incluem a remoção do dispositivo protético por forma a permitir a avaliação do implante e a sua instrumentação supra e sub-gengival convencional ou usando ultra-sons, associados ou não a irrigações de clorohexidina, mantém saudáveis os tecidos peri-implantares (Serino *et al.*, 2015). A associação entre a terapia de suporte implantar e a cuidadosa higiene oral domiciliar, mantém adequadas as condições peri-implantares obtidas após a fase cirúrgica na maioria dos pacientes (Heitz-Mayfield *et al.*, 2016).

Independentemente do tipo de protocolo clínico adoptado, os dados analisados permitem afirmar que, para prevenir a ocorrência de mucosites e peri-implantites, é essencial o controlo da carga bacteriana e a consequente manutenção de uma boa higiene oral por parte do paciente implantar. Obviamente a susceptibilidade individual é o factor-chave que permite ao clínico de determinar os sujeitos de risco; estes pacientes deveriam ser monitorizados continuamente, ao fim de detectar precocemente qualquer alteração nos tecidos peri-implantares. Como explicado anteriormente, de facto, o paciente periodontal por exemplo, reage de forma diferente à agressão bacteriana por comparação com os indivíduos que não sofrem desta doença. Por isso a prevenção, com base na manutenção regular, na educação do paciente e no diagnóstico precoce, desempenha um papel fundamental em evitar o aparecimento da patologia. Do ponto de vista clínico, no entanto, é essencial que os implantes sejam colocados em um ambiente oral saudável e que o paciente seja devidamente preparado

e educado para evitar complicações implantares. No que diz respeito ao tratamento da mucosite a terapia não cirúrgica das lesões melhora os parâmetros clínicos, mas por si só não é suficiente e eficaz no tratamento da peri-implantite porque muitas vezes a área contaminada é de difícil acesso. Neste caso, deve ser seguida da abordagem cirúrgica que permite facilmente a instrumentação e a descontaminação da superfície implantar. Cabe ao médico dentista a escolha da metodologia de intervenção porque, embora a literatura sugira muitas opções de tratamento, não existe um protocolo de eleição que apresente seguimento de pacientes a longo prazo com dados clínicos definitivos. É importante salientar, entretanto, que os resultados obtidos só podem ser mantidos se o paciente se mostrar colaborante e metuculoso na manutenção da higiene oral adequada.

IV. CONCLUSÃO

A mucosite peri-implantar é uma lesão inflamatória confinada à mucosa, enquanto a peri-implantite envolve o osso subjacente também;

As diferenças anatômicas e fisiológicas existentes entre o tecido periodontal e aquele peri-implantar permitem que, no mesmo insulto, o último é mais vulnerável, pois apresenta maior grau de inflamação e uma capacidade de reconstrução tecidual menos eficaz;

A complexidade da flora microbiana presente na peri-implantite confirma a sua associação com uma flora bacteriana variável;

O diagnóstico é feito utilizando parâmetros clínicos tais como o exame visual, a sondagem peri-implantar, a hemorragia à sondagem e o exame radiográfico;

A prevalência da doença é maior em indivíduos fumadores, que apresentam história de periodontite anterior e que têm má higiene oral;

A peri-implantite apresenta etiologia multifactorial e alguns indivíduos são mais suscetíveis à doença do que outros;

A susceptibilidade do paciente depende do número de factores de risco presentes;

A instrumentação mecânica melhora os parâmetros clínicos das lesões associadas a mucosite peri-implantar, mas é insuficiente, por si só, na peri-implantite onde é necessário intervir cirurgicamente;

A escolha entre uma abordagem regenerativa ou ressectiva depende principalmente do tipo de defeito ósseo;

Os resultados obtidos podem ser preservado ao longo do tempo apenas se o paciente cooperar mantendo uma higiene oral adequada.

V. BIBLIOGRAFIA

- Abrahamsson, I., Berglundh, T. e Lindhe, J. (1997). The mucosal barrier following abutment dis/reconnection. An experimental study in dogs. *J Clin Periodontol*, 24, pp. 568-572.
- Abrahamsson, I., Berglundh, T. e Lindhe, J. (1998). Soft tissue response to plaque formation at different implant systems. A comparative study in the dog. *Clin Oral Implants Res*, 9, pp. 73-79.
- Aghazadeh, A., Rutger Persson, G. e Renvert, S. (2012). A single-centre randomized controlled clinical trial on the adjunct treatment of intra-bony defects with autogenous bone or a xenograft: results after 12 months. *J Clin Periodontol*, 39(7), pp. 666-673.
- Albrektsson, T. e Isidor, F. (1994). Consensus report of session IV. In: Lang NP e Karring T. (Ed.). *Proceedings of the 1st european Workshop on periodontology*. London, Quintessence Publishing, pp. 365-369.
- Atieh, M.A. *et alii*. (2013). The frequency of peri-implant disease: a systematic review and meta-analysis. *J Periodontol*, 84, pp. 1586-1598.
- Berglundh, T. *et alii*. (1992). Putative periodontal pathogens on titanium implants and teeth in experimental gingivitis and periodontitis in beagle dogs. *Clin Oral Implants Res*, 3, pp. 112-119.
- Berglundh, T. *et alii*. (1994). The topography of the vascular systems in the periodontal and peri-implant tissues in the dog. *J Clin Periodontol*, 21, pp. 189-193.
- Berglundh, T. e Lindhe, J. (1996). Dimension of the periimplant mucosa. Biological width revisited. *J Clin Periodontol*, 23(10), pp. 971-973.
- Bormann, K.H. *et alii*. (2010). IL-1 polymorphism and periimplantitis: a literature review. *Research and Science*, 120(6), pp. 510-520.
- Buchter, A. *et alii*. (2004). Sustained release of doxycycline for the treatment of peri-implantitis: randomised controlled trial. *J Oral Maxillofac Surg*, 42, pp. 439-444.
- Cawood, J.I. e Howell, H.A. (1988). A classification of the edentulous jaws. *J Oral Maxillofac Surg*, 17, pp. 232-236.
- Cochran, D.L. *et alii*. (2013). Soft and hard tissue histologic dimensions around dental implants in the canine restored with smaller-diameter abutments: a paradigm shift in peri-implant biology. *J Oral Maxillofac Implants*, 28, pp. 494-502.
- Consolaro, A. *et alii*. (2010). Saucerização de implantes osseointegrados e o planejamento de casos clínicos ortodônticos simultâneos. *Dental Press Journal Of Orthodontics*, 15(3), pp.19-30.
- Daugela, P., Cicciù, M. e Saulacic, N. (2016) Surgical regenerative treatments for peri-implantitis: meta-analysis of recent findings in a systematic literature review. *J Oral Maxillofac Res*, 7(3), e15.
- Ericsson, I. *et alii*. (1992). Long-standing plaque and gingivitis at implants and teeth in the dog. *Clin Oral Implants Res*, 3(3), pp. 99-103.
- Esposito, M. *et alii*. (1999). Differential diagnosis and treatments strategies for biologic complications and failing oral implant: a review of the literature. *J Oral Maxillofac Implants*, 14, pp. 473-490.
- Ferreira, S.D. *et alii*. (2006). Prevalence and risk variables for peri-implant diseases in Brazilian subjects. *J Clin Periodontol*, 2, pp. 97-103.
- Fransson, C., Wennstrom, J. e Berglundh, T. (2008). Clinical characteristics of implants with history of progressive bone loss: a prospective study. *Clin Oral Implants Res*, 19, pp. 142-147.
- Furst, M. *et alii*. (2007). Bacterial colonization immediately after installation on oral titanium implants. *Clin Oral Implants Res*, 18, pp. 501-508.
- Gould, T.R., Brunette, D.M. e Westbury, L. (1981). The attachment mechanism of epithelial cells to titanium in vitro. *J Periodontal Res*, 16(6), pp. 611-616.
- Gualini, F. e Berglundh, T. (2003). Immunohistochemical characteristics of inflammatory lesions at implants. *J. Clin Periodontol*, 30, pp.14-18.

- Gurgel, B.C. *et alii.* (2016). Frequency of peri-implant diseases and associated factors. *Clin Oral Implants Res*, Aug 24.
- Heitz-Mayfield, L.J.A. *et alii.* (2016). Supportive peri-implant therapy following anti-infective surgical peri-implantitis treatment: 5-year survival and success. *Clin Oral Implants Res*, Jun 23.
- Heitz-Mayfield, L.J.A. *et alii.* (2011). Anti-infective treatment of peri-implant mucositis: a randomised controlled clinical trial. *Clin Oral Implant Res*, 22, pp. 237-241.
- Heitz-Mayfield, L.J.A. (2008). Peri-implant diseases: diagnosis and risk indicators. *J Clin Periodontol*, 35(8), pp. 292-304.
- Hultin, M., Komiyama, A. e Klinge, B. (2007). Supportive therapy and the longevity of dental implants: a systematic review of the literature. *Clinical Oral Implants Research*, 18, pp. 50-62.
- Keller, W., Bragger, U. e Mombelli, A. (1998). Peri-implant microflora of implants with cemented and screw retained suprastructures. *Clin Oral Implants Res*, 9, pp. 209-217.
- Lachmann, S. *et alii.* (2007). Association between peri-implant crevicular fluid volume, concentration of crevicular inflammatory mediators and composite of IL-1A₈₈₉ and IL-1B₁₃₉₅₄ genotype. A cross sectional study on implant recall patients with and without clinical signs of peri-implantitis. *Clin Oral Implant Res*, 18, pp. 212-223.
- Lang, N.P. e Berglundh, T. (2011). Working Group 4 of Seventh European Workshop on Periodontology. Periimplant diseases: where are we now? Consensus of the Seventh European Workshop on Periodontology. *J Clin Periodontol*, 38(11), pp. 78-81
- Lang, N.P., Wilson, T.G. e Corbet E.F. (2000). Biological complications with dental implants: their prevention, diagnosis and treatment. *Clin Oral Implants Res*, 11(1), pp. 146-155.
- Lazzara, R.J. e Porter, S.S. (2006). Platform switching: a new concept in implant dentistry for controlling postrestorative crestal bone levels. *J Periodontics Restorative Dent*, 26, pp. 9-17.
- Lekholm, U. e Zarb, G.A. (1985). Patient selection and preparation. In: Branemark PI, Zarb GA e Albrektsson T. (Ed.). *Tissue integrated prostheses: osseointegration in clinical dentistry*. Chicago, Quintessence Publishing company, pp. 199-209.
- Leonhardt, A. *et alii.* (1993). A longitudinal microbiological study on osseointegrated titanium implants in partially edentulous patients. *Clin Oral Implants Res*, 4, pp. 113-120.
- Leonhardt, A., Dahlén, G. e Renvert, S. (2003). 5 years clinical, microbiological and radiological outcome following treatment of peri-implantitis in man. *J Periodontol*, 74, pp. 1415-1422.
- Lin, G.H., Chan, H.L. e Wang H.L. (2013). The significance of keratinized mucosa on implant health: a systematic review. *J Periodontol*, 84(12), pp. 1755-1767.
- Lindhe, J. *et alii.* (1992). Experimental breakdown of peri-implant and periodontal tissues. A study in the beagle dog. *Clin Oral Implants Res*, 3, pp. 9-16.
- Lindquist, L.W., Carlsson, G.E. e Jemt, T. (1996). A prospective 15-year follow-up study of mandibular fixed prostheses supported by osseointegrated implants. Clinical results and marginal bone loss. *Clin Oral Implants Res*, 7, pp. 329-336.
- Linkevicius, T. *et alii.* (2012). Does residual cement around implant-supported restorations cause periimplant disease? A retrospective case analysis. *Clin Oral Implants Res*, 1-5.
- Luterbacher, S. *et alii.* (2000). Diagnostic characteristics of clinical and microbiological tests for monitoring periodontal and peri-implant mucosal tissue conditions during supportive periodontal therapy (SPT). *Clin Oral Implants Res*, 11, pp. 521-529.
- Machtei E.E. (2014). Treatment alternatives to negotiate peri-implantitis. *Adv Med*, 2014 (6/2014). [Em linha]. Disponível em <<https://www.hindawi.com/journals/amed/2014/487903/abs/>>. [Consultado em 28/03/2017].
- Mahato, N., Wu, X. e Wang, L. (2016). Management of peri-implantitis: a systematic review, 2010-2015. Springerplus, (2/2016). [Em linha]. Disponível em <http://springerplus.springeropen.com/articles/10.1186/s40064-016-1735-2>. [Consultado em 20/03/2017].

- Maximo, M.B. *et alii.* (2009). Short-term clinical and microbiological evaluations of peri-implant diseases before and after mechanical anti-infective therapies. *Clin Oral Implants Res*, 20, pp. 99-108.
- McKinney, R.V. Jr, Stefflik, D.E. e Koth, D.L. (1985). Evidence for a junctional epithelial attachment to ceramic dental implants. A transmission electron microscopic study. *J Periodontol*, 56(10), pp. 579-591.
- Melo, L. *et alii.* (2007). Microbiologia das doenças periimplantares: revisão da literatura. *Rev odontol Unesp*, 36, pp. 61-69.
- Misch, C.E. (1990). Density of bone: effect on treatment plans, surgical approach, healing, and progressive bone loading. *J Oral Maxillofac Implants*, 6, pp. 23-31.
- Mombelli, A. *et alii.* (2001). Treatment of peri-implantitis by local delivery of tetracycline. Clinical, microbiological and radiological results. *Clin Oral Implants Res*, 12, pp. 287-294.
- Mombelli, A. (1999). Prevention and therapy of peri-implant infections. In: Lang, N.P., Karring, T. e Lindhe, J. (Ed.). *Proceedings of the 3rd European Workshop on Periodontology*. Berlin, Quintessence, pp. 281-303.
- Ogata, Y. *et alii.* (2016). Prevalence and risk factors for peri-implant diseases in Japanese adult dental patients. *J Oral Sci*, 59(1), pp. 1-11.
- Parente, E.V. *et alii.* (2007). Perimplantite: revisão da literatura. *Rev implantonews*, 4, pp. 393-398.
- Persson, G.R. *et alii.* (2010). Mechanical non-surgical treatment of peri-implantitis: a single-blinded randomized longitudinal clinical study. II. Microbiological results. *J Clin Periodontol*, 37(6), pp. 563-573
- Pontoriero, R. *et alii.* (1994). Experimentally induced peri-implant mucositis. A clinical study in humans. *Clin Oral Implants Res*, 5, pp. 254-259.
- Quirynen, M., De Soete, M. e van Steenberghe D. (2002). Infectious risks for oral implants: a review of the literature. *Clin Oral Implants Res*, 13, pp. 1-19.
- Quirynen, M. *et alii.* (2006). Dynamics of initial subgingival colonization of “pristine” peri-implant pockets. *Clin Oral Implant Res*, 17, pp. 25-37.
- Ramanauskaitė, A., Daugela, P. e Juodzbalytė, G. (2016). Treatment of peri-implantitis: meta-analysis of findings in a systematic literature review and novel protocol proposal. *Quintessence Int*, 47(5), pp. 379-393.
- Renvert, S. e Giovannoli, J.L. *Peri-implantite* (2014) Milano, Quintessenza Edizioni.
- Renvert, S. *et alii.* (2008). Mechanical and repeated antimicrobial therapy using a local drug delivery system in the treatment of peri-implantitis: a randomized clinical trial. *J Periodontol*, 79, pp. 836-844.
- Renvert, S. *et alii.* (2011). Treatment of peri-implantitis using an Er:YAG laser or an air-abrasive device: a randomized clinical trial. *J Clin Periodontol*, 38(1), pp. 65-73.
- Renvert, S. e Quirynen, M. (2015). Risk indicators for peri-implantitis. A narrative review. *Clin Oral Implants Res*, 26(11), pp. 15-44.
- Rinke, S. *et alii.* (2011). Prevalence of peri-implant disease in partially edentulous patients: a practice-based cross-sectional study. *Clin Oral Implants Res*, 22, pp. 826-833.
- Romanos, G.E. *et alii.* (2014). Peri-implant diseases: a review of treatment interventions. *Dental Clinics of North America*, 59(1), pp. 157-178.
- Romanos, G.E. e Nentwig, G.H. (2008). Regenerative therapy of deep peri-implant infrabony defects after CO2 laser implant surface decontamination. *J Periodontics Restorative Dent*, 28, pp. 245-255.
- Romeo, E. *et alii.* (2007). Therapy of peri-implantitis with resective surgery. A 3-year clinical trial on rough screw-shaped oral implants. Part II: radiographic outcome. *Clin Oral Implants Res*, 18(2), pp. 179-187.
- Roos-Jansaker, A.M. *et alii.* (2006). Nine to fourteen follow-up of implant treatment. Part II: Presence of peri-implant lesions. *J Clin Periodontol*, 33(4), pp. 290-295.
- Roos-Jansaker, A.M. *et alii.* (2006) Nine to fourteen- years follow-up of implant treatment. Part III: Factors associated with peri-implant lesions. *J Clin Periodontol*, 33(4), pp. 296-301.
- Rosen, P.S. (2013). The team approach to managing dental implant complications: strategies for treating peri-implantitis. *Compend Contin Educ Dent*, 7, pp. 12-17.

- Sahm, N. *et alii.* (2011). Non-surgical treatment of peri-implantitis using an air-abrasive device or mechanical debridement and local application of chlorhexidine: a prospective, randomized, controlled clinical study. *J Clin Periodontol*, 38(9), pp. 872–878.
- Salvi, G.E. *et alii.* (2008). One-year bacterial colonization patterns of *Staphylococcus aureus* and other bacteria at implants and adjacent teeth. *Clin Oral Implants Res*, 19, pp. 242-248.
- Schwarz, F. *et alii.* (2006). Clinical and histological healing pattern of peri-implantitis lesions following non-surgical treatment with an Er:YAG laser. *Lasers Surg Med*, 38(7), pp. 663-671.
- Schwarz, F. *et alii.* (2009). Surgical regenerative treatment of peri-implantitis lesions using a nanocrystalline hydroxyapatite or a natural bone mineral in combination with a collagen membrane: a four-year clinical follow-up report. *J Clin Periodontol*, 36(9), pp. 807-814.
- Serino, G. e Strom, C. (2009). Peri-implantitis in partially edentulous patients: association with inadequate plaque control. *Clin Oral Implants Res*, 20, pp. 169-174.
- Serino, G., Turri, A. e Lang, N.P. (2015). Maintenance therapy in patients following the surgical treatment of peri-implantitis: a 5-year follow-up study. *Clin Oral Implants Res*, 26(8), pp. 950-956
- Shou, S. *et alii.* (2002). Probing around implants and teeth with healthy or inflamed peri-implant mucosa/gingiva. A histologic comparison in cynomolgus monkeys (*Macaca fascicularis*) *Clin Oral Implants Res*, 13, pp. 113-126.
- Shou, S. *et alii.* (2006). Outcome of implant therapy in patients with previous tooth loss due to periodontitis. *Clin Oral Implant Res*, 17(2), pp. 104-123.
- Simonis, P., Dufour, T. e Tenenbaum, H. (2010). Long term implant survival and success: a 10-16 years follow-up of non-submerged dental implants. *Clin Oral Implant Res*, 21, pp. 772-777.
- Società Italiana di Implantologia Osteointegrata (2014) *Il successo in implantologia: diagnosi, piano di trattamento e protocolli operativi*. Milano, Edra.
- Suárez-López del Amo, F., Yu, S.H. e Wang, H.L. (2016). Non-surgical therapy for peri-implant diseases: a systematic review. *J Oral Maxillofac Res*, 7(3), e13.
- Thone-Muhling, T. *et alii.* (2010). Comparison of two full-mouth approaches in the treatment of peri-implant mucositis: a pilot study. *Clin Oral Implants Res*, 21, pp. 504-512.
- Tonetti M.S. e Schmid J. (1994). Pathogenesis of implant failures. *Periodontol 2000*, 4, pp. 127-138.
- Van der Weijden, G.A., Van Bommel, K.M. e Renvert, S. (2005). Implant therapy in partially edentulous, periodontally compromised patients: a review. *J Clin Periodontol*, 32, pp. 506-511.
- Van Winkelhof, A.J. *et alii.* (2000). Early colonization of dental implants by putative periodontal pathogens in partially edentulous patients. *Clin Oral Implants Res*, 11, pp. 511-552.
- Venza, I. *et alii.* (2010). Proinflammatory gene expression at chronic periodontitis and peri-implantitis sites in patients with or without type 2 diabetes. *J Periodontol*, 81, pp. 99-108.
- Wilson, G.W. (2009). The positive relationship between excess cement and peri-implant disease: a prospective clinical endoscopic study. *Journal of Periodontology*, 80, pp. 1388–1392.
- Zitzmann, N.U. *et alii.* (2001). Experimental periimplant mucositis in men. *J Clin Periodontol*, 28(6), pp. 517-523.
- Zitzmann, N.U. e Berglundh, T. (2008). Definition and prevalence of peri-implant diseases. *J Clin Periodontol*, 35(8), pp. 286–291.