

Influencia de los Fondos de Saco de la Cápsula de la ATM en la Magnitud de los Desplazamientos Condilares

Autores: Prof. Od. Carlos Bustamante, Prof. Dr. Gabriel Lazo, Od. Caserio Jorge, Od. Gloria Fingermann, Od. Ignacio Gentile, Od. Juan Ascani, Od. Alejandra Garcia, Od. Aldana Marchioni, Od. Mauricio Saporiti, Od. Federico De Landaburu, Od. Nicolás Bentivegna, Od. Marcela Ferro, Od. Daniel Manoccio, Od. María Jose Ingeniero, Od. Verónica Cazzorla, Od. Virginia Lazo, Od. Pablo Didoméico y Od. Gabriela Caccio.

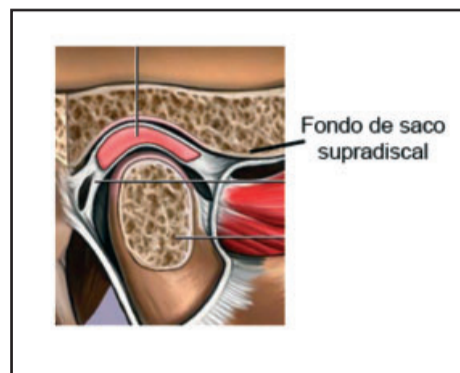
Introducción

La amplitud de los movimientos de la ATM están condicionados por el sistema ligamentoso, en especial por la cápsula articular, la que debe ser considerada como el ligamento principal de esta articulación.

Esta estructura está constituida principalmente por fibras de colágeno, las que tienen mucha capacidad de resistencia a la tracción pero no son elásticas, por lo que su límite de deformación no es muy amplio. Pero su capacidad de permitir los movimientos y de limitarlos, no radica en únicamente en su estructura sino en su forma de insertarse en la superficie ósea.

Materiales y Método

Se utilizaron cinco cadáveres humanos formolizados, se realizó la disección de la articulación temporomandibular incidiendo su cápsula por encima y debajo de la inserción del disco interarticular con el fin de abordar el compartimiento supra e

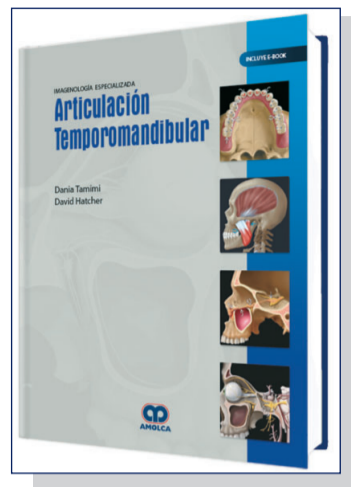


infradiscal. Se localizó las inserciones de la cápsula y se procedió a medir la profundidad de los fondos de saco que delimita la misma con sonda milimetrada tipo UNC (sonda periodontal de precisión).

Resultados

La cápsula de la articulación temporomandibular tiene una forma cónica con dos circunferencias de inserción, una superior y otra inferior. La circunferencia superior se inserta hacia adentro en la espina del esfenoides, hacia afuera en la raíz longitudinal del cigoma, hacia atrás se extiende hasta el labio anterior del arco cigomático y adelante llega a la vertiente anterior de la eminencia articular. La circunferencia inferior se fija en todo el contorno de la superficie articular inferior menos en el sector posterior donde la cápsula desciende hasta el cuello del cóndilo.

Imagenología Especializada: Articulación Temporomandibular



Autor: Dania Tamimi
Editorial: Amolca
ISBN: 9789804300158
Cantidad de Páginas: 296
Impresión: Tapa dura de lujo, gofrado. A todo color
Encuadernación: 21,50 x 28 cm
Año: 2019 (incluye e-book)

Contenido:

Imagenología Especializada: Articulación Temporomandibular, ofrece la exploración de la imagenología moderna con respecto a la articulación temporomandibular, al emplear puntos de vista multifacéticos y multiespecializados en cuanto a la dificultad para entender la articulación. Un contenido rico en imágenes y un texto de fácil lectura, se unen para brindar la perspectiva clínica y el conocimiento experto de la imagenología para los especialistas e investigadores de hoy en día.

Gentileza: Editorial Atlante Argentina SRL. Junin 827 - C.P. (1113) Bs. As. Tel/Fax 4963-7141 / 4961-6506. info@editorialatlante.com.ar / www.editorialatlante.com.ar

La inserción de la cápsula en el hueso no es perpendicular a éste, la misma se realiza en forma tal que entre ella y la superficie ósea queda conformado un fondo de saco a lo largo de toda la inserción tanto superior como inferior. Por lo tanto en la articulación quedan delimitados dos fondos de saco uno supradiscal y otro infradiscal.

Como la angulación con la cual se produce la inserción no es igual en toda la circunferencia, la profundidad de los fondos de saco no es uniforme, tampoco lo es la dirección.

La medición de la profundidad en los distintos sectores arrojó los siguientes resultados:

Fondo de saco supradiscal:

- Sector anterior: profundidad 3 a 4 mm, dirección horizontal.
- Sector posterior: 2 a 3 mm dirección oblicua
- Sector interno: es vertical y mide 4 mm
- Sector externo: 4 mm vertical

Infradiscal:

- Sector anterior: 2 mm es horizontal
- Sector posterior: 1 cm es oblicuo

- Sector interno: 1,5 mm oblicuo
- Sector externo: 1,5mm oblicuo

Conclusiones

La mayor medida encontrada es en el sector posterior del fondo de saco infradiscal coincidentemente con la inserción más alejada de la cápsula, la cual alcanza al cuello del cóndilo.

Pero al analizar los resultados podríamos concluir que la profundidad del fondo de saco no tendría tanta influencia con respecto a la dimensión del desplazamiento condilar, como sí lo tendría la dirección, ya que es posible ver que en aquellos sectores donde el fondo de saco se hace horizontal coincide con la mayor magnitud de la traslación, es decir, hacia adelante.

Bibliografía

Okeson JP. Tratamiento de oclusión y afecciones temporomandibulares. 5ta ed. Madrid: Elsevier, Mosby; 2003: 148-80.
 Mario E. Figun; Ricardo R. Garino. Anatomía Odontológica - Funcional y Aplicada. 2da Edición. Argentina. El Ateneo. 2001.
 Horacio O. Maglione. Disfunción Craneomandibular. 1ra Edición. Buenos Aires. Argentina. Ed. Amolca. 2008

Todo el trabajo en: www.red-dental.com

2º CONGRESO INTERNACIONAL DIFNE ARGENTINA 2019

¡UN EVENTO ÚNICO EN ARGENTINA CON LOS MEJORES PROFESIONALES!

El Arte de la Armonización Orofacial



Dra. Judith Pagniez ODONTÓLOGA | Dr. Martiniano Francischetti ODONTÓLOGO | Dra. Esther Hernandez Pacheco ODONTÓLOGA | Dr. Jonas Ferrelra ODONTÓLOGO | Dra. Susana Gjurkan ODONTÓLOGA



Dra. Ana Arcuri BIOQUÍMICA | Dra. Liliana Giménez ODONTÓLOGA | Dr. Alejandro Ostrosky ODONTÓLOGO | Dra. Andrea Peralta ODONTÓLOGA | Dra. Andrea Marti Garcia ODONTÓLOGA



Dra. Florencia Poletti ODONTÓLOGA | Felipe Born ODONTÓLOGO | Dra. Ingrid Malmberg MÉDICA DERMATÓLOGA | Dr. Carlos Lopez ODONTÓLOGO | Dra. Marcela Bozzini MÉDICA DERMATÓLOGA

Hotel Panamericano, Buenos Aires, Argentina **19, 20 y 21 Septiembre**

AGRUPADOS - OFRECIDOS

Se solicita Especialista en Ortodoncia

Para Clínica en La Plata. Con M.P., monotributo y seguro.

Enviar CV al WhatsApp: **221 4983033**

Centro Odontológico GM

Ubicado en zona céntrica de Morón incorpora Odontóloga gral. a su staff con experiencia mínima de dos años, MP y monotributo al día. Cordial ambiente de trabajo, pago diario. Enviar cv a: gmodontologia@hotmail.com

L'ALTRA SALUD MORON

Incorpora: Estomatólogos, Endodocistas, Protelistas e Implantólogos.

Guardias fin de semana, Monotributo y Matrícula Provincial. Z/ Morón, Pago diario. Tel.: 4629-4505 hasta las 18 hs.

Enviar CV a: clinica-moron@outlook.com.ar

Estamos en la búsqueda de Odontólogos

con MN para trabajar en CABA

Enviar CV a: rrhh@amobaires.com.ar