

Comparación entre diferentes agentes pulpares en pulpotomías de piezas dentarias temporarias.-

Comparison between different agents pulp in pulpotomy of temporary teeth.-

Facultad de Odontología - UNLP
Calle 50 e/ Av. 1 y 115 La Plata (1900). Bs. As. Argentina.
rociofernandez87@hotmail.com
Financiamiento: Universidad Nacional de La Plata

Sin conflicto de interés

- Fernandez, Rocío; Rimoldi, Marta; Mendes, Claudia; Mazzeo, Dominga; Oviedo Arévalo, Juan José; Lancon, Carlos; Fingermann, Gloria; Iriquin, María; Turcheta, Alejandro; Silingo, Mariana; Canale, Luis; Gomez, Bettina .-

RESUMEN

La terapia pulpar en dientes primarios tiene como finalidad mantener la integridad de la pieza dentaria afectada por caries o traumatismos, para evitar su pérdida prematura, conservar la longitud del arco y proteger al mismo tiempo su germen de reemplazo. En la actualidad existen diferentes agentes pulpares para realizar diferentes terapéuticas. El objetivo del trabajo es mejorar la práctica clínica de la Odontopediatría para los tratamientos pulpares de las piezas dentarias temporarias estudiando los resultados entre distintos materiales utilizados. Se tratarán molares temporarios con diagnóstico de pulpitis o necrosis en pacientes niños de 5 a 9 años de edad atendidos en la Asignatura Odontología Integral Niños de la Facultad de Odontología de la UNLP. Se confeccionará para cada paciente la historia clínica -médica y odontológica de la Asignatura. En ella se incluirá el consentimiento informado firmado por el padre o tutor. Se seleccionarán 20 casos clínicos para cada material a evaluar y se aplicará el protocolo de trabajo preestablecido para cada técnica. Se presenta un caso clínico modelo de cada tratamiento pulpar de acuerdo a la patología y al material utilizado, respetando protocolo de trabajo. Con el desarrollo de este proyecto, se pretende demostrar las ventajas de los nuevos materiales biocerámicos para la biopulpectomía parcial terapéutica, y la técnica LST-NIET para necrosis.

Palabras clave: Tratamientos Pulpares - Odontopediatría - Materiales Biocerámicos - LSTR-NIET -

SUMMARY

The purpose of pulp therapy in primary teeth is to maintain the integrity of the dental piece affected by decay or trauma, in order to prevent premature loss, preserve the length of the arch and at the same time protect its replacement germ. At present there are different pulp agents to perform different therapies. The objective of the work is to improve the clinical practice of Pediatric Dentistry for the pulpal treatments of temporary teeth by studying the results between different materials used. Temporary molars with diagnosis of pulpitis or necrosis will be treated in children from 5 to 9 years of age assisted in the Children's Integral Dentistry Course of the School of Dentistry of the UNLP. The medical-dental and dental history of the subject will be prepared for each patient. It will include the informed consent signed by the parent or guardian. 20 clinical cases will be selected for each material to be evaluated and the working protocol preset for each technique will be applied. We present a clinical case model of each pulpal treatment according to the pathology and the material used, respecting the work protocol. With the development of this project, the aim is to demonstrate the advantages of new bioceramic materials for therapeutic partial biopulpectomy, and the LST-NIET technique for necrosis.

Key words: Pulpotomy - Pediatric Dentistry - Bioceramics - LSTR-NIET -

A pesar de los esfuerzos de diversas instituciones gubernamentales y educativas, así como de los odontólogos, la caries aún tiene una gran incidencia en la población mundial. Según datos emitidos por la OMS, la prevalencia de caries en personas en edad escolar es de 60-90% en todo el mundo. La caries es la enfermedad crónica más común en niños, es de origen multifactorial con acción predominante del *Streptococcus mutans*; su alta prevalencia la hace un problema de salud pública. El objetivo principal en una terapia pulpar en dientes primarios es mantener la integridad de la pieza dentaria afectada por caries o traumatismos, para evitar su pérdida prematura y proteger al mismo tiempo el germe de reemplazo. Determinar con certeza el grado de patología pulpar en estas piezas es una tarea difícil, sin embargo el tratamiento endodóntico con éxito depende en gran medida del diagnóstico correcto. En las piezas dentarias con pulpa vital la pulpotomía comprende la remoción de la pulpa coronaria y la colocación posterior de un agente sobre los muñones radiculares, intentando preservar su vitalidad y función. Está indicada ante exposiciones pulpares no cariosas cuando no puede realizarse protección directa o en exposiciones cariosas o cuando el tejido de la cámara pulpar está afectado o infectado sin evidencia de patología radicular. En los pacientes que manifiestan signos y síntomas como historia de dolor espontáneo en ciertas piezas, presencia de fístula, celulitis difusa a punto de partida odontogénico, radiolucidez periapical o interradicular, reabsorción dentinaria interna o externa, hemorragia excesiva posterior a la eliminación de la pulpa cameral y calcificaciones distróficas, se puede establecer el diagnóstico clínico o radiográfico de pulpitis irreversibles o necrosis. Sin embargo, un diente puede seguir siendo funcional eliminando la pulpa parcial tratándola de manera adecuada. Las indicaciones, objetivos y el tratamiento pulpar indicado se basan en un diagnóstico clínico que determine el estado de la pulpa. Un examen preoperatorio completo es esencial para obtener un diagnóstico correcto y poder establecer el tratamiento adecuado así como orientar en el pronóstico de éste. Este examen debe incluir una completa historia médica y dental, con especial interés en las características del dolor, una exploración clínica y radiológica, con las pruebas complementarias necesarias como la palpación, percusión y evaluación de la movilidad; sin olvidar la exploración directa pulpar que permitirá confirmar nuestro diagnóstico. El estado de inflamación pulpar reversible requiere un tratamiento pulpar vital y se caracteriza por:

1. *ausencia de dolor espontáneo o persistente,*
2. *ausencia de sensibilidad a la percusión y a la palpación,*
3. *ausencia de movilidad patológica,*
4. *ausencia de signos radiográficos patológicos,*
5. *aspecto de la pulpa de color rojo y hemorragia controlable.*

Por el contrario, si el estado pulpar es irreversible o se acompaña de necrosis se consideraría un tratamiento pulpar no vital. El estado pulpar irreversible se manifiesta con la presencia de dolor espontáneo y persistente, hipersensibilidad a la percusión o palpación, movilidad dentaria, fístula de drenaje, lesiones radiográficas evidentes y aspecto pulpar fragmentado, con color granate y hemorragia abundante. En

aquellos casos donde la infección no pueda ser controlada, exista una pérdida importante de hueso de soporte con movilidad importante, reabsorción radicular patológica extensa, o el diente no pueda ser restaurado, se consideraría la extracción.

Los tratamientos más populares en molares primarios cuando se produce una exposición pulpar por caries en ausencia de signos y síntomas de patología pulpar, es la pulpotomía con formocresol (Fuks, 2002). El Formocresol fue introducido por Buckley a principios del siglo XVIII, en una fórmula que consistía en 19% de Formaldehído, 35% de Cresol, 15% de Glicerina y 31% de agua como vehículo; el Formaldehído es un gas muy inflamable e incoloro, con acción bactericida que suele usarse como desinfectante. En 1975 Morawa comenzó a utilizar en forma empírica una preparación con 3 partes de glicerina, 1 parte de agua y 1 parte de formocresol al 19% luego de tomar en cuenta que la capacidad fijadora del formocresol se mantiene si se realiza una dilución de hasta el 20%. En 2004, La Agencia Internacional para la Investigación de Cáncer clasificó al formaldehído como carcinogénico en humanos, dado que en los componentes del Formocresol se encuentra el Formaldehído, su uso en odontología se ha puesto en duda. Apesar de esto se ha generado controversia en torno a su uso debido a la distribución sistémica y sus efectos deletéreos en humanos. La posible carcinogenicidad, mutagenicidad, citotoxicidad y alergenidad ha guiado a investigadores a buscar técnicas y materiales alternativos. Se han propuesto sustitutos como el glutaraldehído, electrocirugía, láser, hidróxido de calcio, proteínas morfogenéticas, hipoclorito de sodio, pasta triantibiótica, y los nuevos materiales biocerámicos y bioactivos que son el MTA y el Biodentine. En pulpotomías de dientes primarios se han llevado a cabo distintos estudios clínicos, radiológicos e histológicos que han observado una respuesta adecuada sin signos clínicos o radiológicos de patología en los grupos tratados con MTA, y una anatomía pulpar próxima a la normalidad con una regularidad de la capa odontoblástica, una normalidad de la matriz fibrocelular y únicamente escasas células inflamatorias aisladas. El MTA. Hasta el momento los resultados clínicos y radiográficos del Agregado Trióxido Mineral (MTA) han sido muy favorables puesto que se trata de un material biocompatible. En las pulpotomías se asocia a un cambio significativo de color en la estructura dental. Distintos autores observan diferencias entre el MTA gris y el blanco y, actualmente, su precio es muy elevado. Este producto está formado por un 75% por compuestos cálcicos, principalmente silicato tricálcico y aluminato tricálcico, así como óxido de bismuto en un 20%, sulfato de calcio dihidratado y sílica cristalina en un 4.4% y residuos insolubles en un 0.6%. Es un material biocompatible que presenta un pH básico de 12.5 de media y que tiene gran capacidad de sellado, características que favorecen el proceso de curación pulpar, la reducción de infección bacteriana y la formación de dentina reparativa. Es radiopaco y permite el control radiográfico, posee un nivel de resistencia a la compresión suficiente para ser material de relleno de la cámara pulpar siempre que se selle con otro material y una baja solubilidad, lo que permitiría su permanencia en el tiempo de forma estable en la cámara pulpar.

El Biodentine es un nuevo material que se está usando para la terapia pulpar. Los estudios publicados son reportes de casos, series de casos, estudios in vitro y ensayos en animales para comprobar las propiedades

físicas, mecánicas y biológicas del material. Existen estudios en los cuales se lo utiliza como material restaurativo. Koubi y col. en el 2007, publicaron un estudio de 6 meses de seguimiento del RD94 nombre inicial del Biodentine en 19 restauraciones posteriores clase I y II, que mostró una excelente adaptación marginal y ausencia de dolor y sensibilidad en los pacientes. Igualmente Koubi y col. realizaron un estudio prospectivo a 3 años, en 146 restauraciones y 24 casos de recubrimiento pulpar directo que no presentaron complicaciones clínicas después de 6 meses. A los 3 años las restauraciones mostraron un deterioro en la forma anatómica, en la adaptación marginal y en el contacto interproximal, pero todos los dientes mantuvieron su vitalidad. Estos resultados indican que el Biodentine puede utilizarse como sustituto de dentina. Cuando se lo aplica directamente en tejido pulpar favorece la cicatrización. Entre los reportes de casos está el trabajo de Goupy en 2012 en pulpotomías de un primer molar superior derecho deciduo con un seguimiento a 3 meses y muestra ausencia de lesión de furca.

Independientemente cuál sea el agente pulpar utilizado para el tratamiento de la pulpa vital, el mismo consiste en la eliminación de la pulpa coronal afectada mientras que el tejido radicular remanente se mantiene vital sin signos clínicos ni radiográficos de inflamación o afectación. El tejido radicular remanente se trata con la aplicación de un agente, para preservar su función y vitalidad. Posteriormente se procede a realizar la restauración definitiva que evitará la filtración marginal que podría comprometer el tratamiento y se podrá realizar cuando permanezcan 2/3 de la longitud radicular a fin de asegurar una vida funcional razonable. Son varios los estudios que enfatizan el control de la hemorragia, una vez realizado la amputación de la pulpa coronal, confirmando de esta manera el diagnóstico de no afectación del tejido radicular remanente. No debe haber dolor, sensibilidad, inflamación ni presencia de reabsorciones radiculares. No debe existir lesión en el germen del diente permanente.

En cuanto al diagnóstico de necrosis, puede utilizarse el formocresol en dos sesiones, con la finalidad de desinfectar el sistema de conductos radiculares para luego poder obturar con pasta de Morawa. De lo contrario, existe en la actualidad una nueva alternativa terapéutica, prometedora en lo que respecta al tratamiento de la necrosis de dientes primarios que se denomina técnica LST-NIET, desarrollado por Unidad de Cariología de la Facultad de Odontología de la Universidad de Nigata, Japón (1988), consiste en la no instrumentación del sistema de conductos y obturación con pasta triantibiótica. La pasta triantibiótica ha sido desarrollada durante los últimos años como una manera novedosa de tratar piezas dentarias temporarias y permanentes. Se emplea para la desinfección de infecciones orales producidas por piezas dentarias y la cual se basa en el empleo de esta pasta, la misma tiene la capacidad de difundirse y ejercer su acción bactericida in situ. Con este tratamiento en procesos cariosos se deja dentina reblandecida intencionalmente, en casos de pulpitis no se realiza pulpotomías ni pulpectomías, en los tratamientos de conductos radicular no se necesita preparación, es un tratamiento sin dolor, no es necesario fresar y en algunos casos no se necesita anestesia. La pasta 3Mix-Mp consta de 2 partes: polvo y líquido. El polvo está formado por una combinación de tres antibióticos: metronidazol, ciprofloxacina y minociclina. La parte líquida está formada por una combinación de macrogol y propilenglicol, que actúa como vehículos

transportadores de los antibióticos. El metronidazol posee actividad antibacteriana contra todos los cocos anaerobios y bacilos gramnegativos anaerobios, incluidas especies de bacteroides y bacilos grampositivos esporógenos anaerobios, su uso se indica en infecciones anaerobias y parasitarias. La ciprofloxacina es una quinolona de segunda generación, perteneciente al grupo de las fluoroquinolonas, estos antimicrobianos ejercen un efecto bactericida por inhibición selectiva de la síntesis de ADN en la bacteria, posee buena actividad contra las enterobacterias como E. coli, Klebsiella, Enterobacter, Citrobacter y Proteus. Entre los grampositivos se destaca la acción contra staphylococcus aureus, s. epidermidis y batalactámicos y macrólidos. Los anaerobios bacteroides fragilis, clostridium, peptococcus y peptostreptococcus son todos resistentes. La minociclina es una tetraciclina bacteriostática de amplio espectro, actúa contra una amplia gama de bacterias grampositivas y gramnegativas anaerobias y aerobias, con actividad de particular importancia contra Actinomyces. Actúa inhibiendo la síntesis de proteínas, como las tetraciclinas imprimen en los dientes una coloración amarillenta que con el tiempo se transforma en marrón varios autores la reemplazan por Amoxicilina (Thompson A y Kahler B), Arestin (Trope et al), Cefaclor (Thibodeau y Trope). El propilenglicol es un líquido incoloro, inodoro e higroscópico, se lo utiliza como solvente en fármacos, cosméticos, lociones y ungentos, penetra en la dentina rápidamente. El macrogol es utilizado como vehículo en farmacología dermatológica. Es soluble en agua y en solución salina acuosa, así como en soluciones ácidas o alcalinas, insoluble en alcohol, éter, aceites grasos y minerales.

Objetivo General

- Mejorar la práctica clínica de la Odontopediatría para los tratamientos pulpares de las piezas dentarias temporarias estudiando los resultados entre distintos materiales utilizados.

Objetivos Específicos

- 1- Comparar los resultados obtenidos en los tratamientos pulpares de las piezas temporarias en las técnicas para necrosis pulpar entre el formocresol y la pasta triantibiótica.
- 2- Comparar los resultados obtenidos en los tratamientos pulpares de las piezas temporarias en las técnicas para pulpa viva entre el formocresol, el Biodentine y el MTA.
- 3- Valorar la importancia de los logros obtenidos para la permanencia de las piezas dentarias temporarias en boca.

Materiales y Métodos

Se tratarán molares de piezas dentarias temporarias con diagnóstico de pulpitis o necrosis en pacientes niños de 5 a 9 años de edad atendidos en la Asignatura Odontología Integral Niños de la Facultad de Odontología de la UNLP. Se confeccionará para cada paciente la historia clínica - médica y odontológica de la asignatura. En ella se incluirá el consentimiento informado firmado por el padre o tutor. Se tendrán en cuenta los siguientes criterios:

CRITERIOS DE INCLUSIÓN

- Pulpitis o necrosis en molares.

- Reabsorción radicular no mayor a dos tercios de la raíz.
- Posibilidad de restauración coronaria.

CRITERIOS DE EXCLUSIÓN

a) Radiográficos:

- Reabsorción radicular mayor a los dos tercios.
- Perforaciones del piso cameral.
- Roturas del sacopericoronario.

b) Clínicos:

- Imposibilidad de restauración posterior.
- Problemas de salud general.

En las piezas dentarias con necrosis pulpar o pulpa necrótica se realizará tratamiento medicamentoso con Formocresol con la fórmula de Morawa en la técnica 1, ó la técnica LSTR – NIET con pasta triantibiótica en la técnica 2. Mientras que a las piezas dentarias con pulpitis se realizará la biopulpectomía parcial terapéutica con Formocresol, fórmula de Morawa, para la técnica 1, la pulpotomía con MTA para la técnica 2 ó la pulpotomía con Biodentine para la técnica 3. Para comparar y estudiar la eficacia de los distintos materiales a utilizar se seleccionarán 20 casos clínicos para cada material a evaluar.

Resultados

Se presenta un caso clínico respetando los protocolos de trabajos para cada técnica, y la revisión encontrada en la literatura sobre cada material.

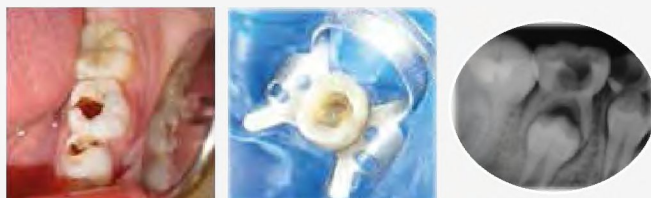* Hallazgo de diferentes autores a través de evidencia científica.

MATERIAL	VENTAJAS	DESVENTAJAS
Formocresol	Fijación excelente. Desinfectante, bactericida y momificante pulpar. Fácil manejo. Bajo costo.	Toxicidad local y sistémica. Potencial inmunogénico. Carcinogénico. Mutagénico. Varias sesiones.
MTA	No es tóxica. Es biocompatible con los tejidos. Estimula la cicatrización. No es mutagénico. Es radiopaco. Fácil manipulación. Excelente sellado.	Tiempo de fraguado largo. Costo elevado. Difícil o imposible de retirar. Poca evidencia. Pigmenta.
Biodentine	Biocompatible. Bioactiva. Desinfección. Preserva la vitalidad pulpar. Propiedades similares a los de la dentina humana. Radiopacidad. Estimula la cicatrización y reparación de tejidos.	Costo elevado. Poca evidencia.
Pasta Triantibiótica	Elimina bacterias aisladas de los conductos radiculares infectados. Penetra en los conductos accesorios. Éxito clínico.	Requiere mayor investigación. Reacciones alérgicas. Efectos secundarios de los antibióticos empleados.

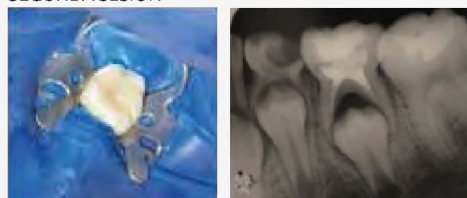Necrosis pulpar

Técnica 1: Tratamiento medicamentoso con Formocresol.

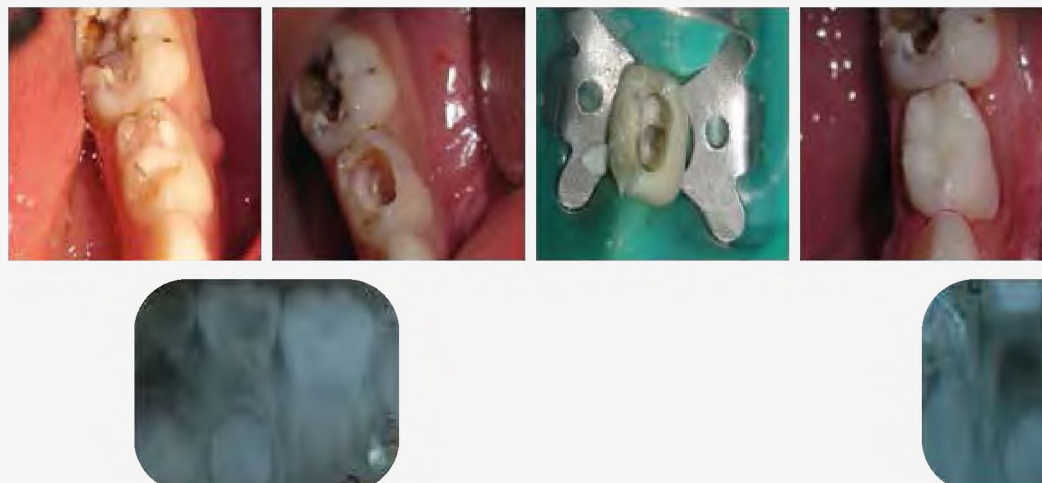
PRIMERA SESIÓN



SEGUNDA SESIÓN

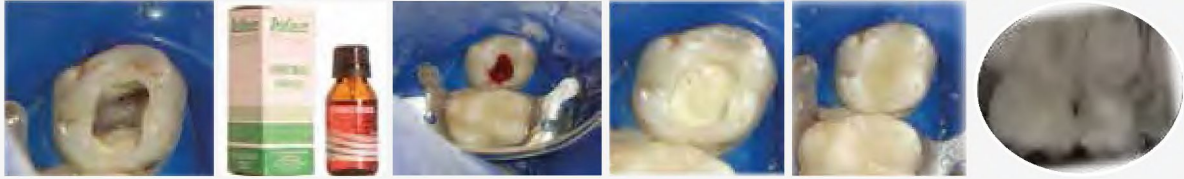

Técnica 2: Técnica LSTR-NIET.

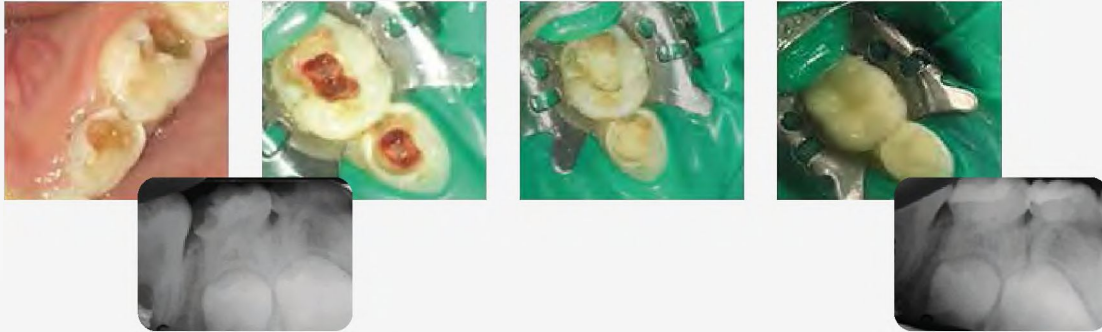


Pulpa vital

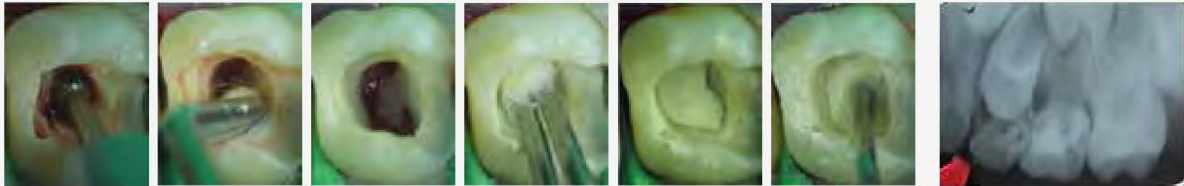Técnica 1: Biopulpectomía parcial terapéutica con Formocresol.



Técnica 2: Biopulpectomía parcial terapéutica con Biodentine.



Técnica 3: Biopulpectomía parcial terapéutica con MTA.



Discusión

Emerson observó con la fórmula de Buckley al 19 % a los dos años un 40 % de degeneraciones cálcicas en la remanente pulpar esto lo publicó en 1969.

Tagger y Tagger en 1986 publica que ellos también encontraron frecuentemente calcificaciones en la pulpa y reabsorciones apicales patológicas. Los tejidos apicales se encontraron necróticos y debajo tejido inflamatorio crónico. García Godoy en 1983 publicó que encontró un 80 % de calcificaciones en tratamientos con formocresol lo que hablaría de una actividad odontoblástica hasta que la pulpa llega a necrosis. N. Sun. Robert Feigal. Harold Messer, describieron los efectos tóxicos del Formocresol. Los trabajos científicos hablan de las desventajas del formocresol y presentan las potencialidades de los materiales biocerámicos para el tratamiento de la pulpa vital y la pasta triantibiótica para la necrosis pulpar.

Conclusión

Con el desarrollo de este proyecto, al finalizar los 20 tratamientos de cada técnica, se pretende demostrar las ventajas de los nuevos materiales biocerámicos para la biopulpectomía parcial terapéutica, y la técnica LST-NIET para necrosis.

Referencia Bibliográfica

1. American Academy of Pediatric Dentistry. Guideline on pulp treatment of primary posterior teeth: A retrospective study. *Pediatr. Dent* 2003; 25:29-36.
2. Biondi Ana M. / Cortese Silvana G. *Odontopediatría. Fundamentos y prácticas para la atención integral personalizada*. 2011. Ed. Alfaomega, 451 pág.
3. Camp JH, Barrett EJ, Pulver F. *Endodoncia Pediátrica: tratamiento endodóncico en la dentición temporal y permanente joven*. En: Cohen S, Burns RC. *Vías de la pulpa*. 8ª ed. Madrid: Mosby Elsevier; 2002:797-847.
4. Miñana-Gómez M. El Agregado Trióxido Mineral (MTA) en Endodoncia. *RCOE* 2002; 7(3):283-9.