

AGENESIA DE SEGUNDOS PREMOLARES INFERIORES

AGENESIA OF LOWER PREMOLAR SECONDS

Facultad de Odontología – UNLP (Calle 50 e/ 1 y 115) La Plata (1900)

carlosbustamante1000@yahoo.com.ar

“Sin conflicto de interés”

Lazo, Gabriel; Segatto, Rodolfo; Bustamante, Carlos; Fingermann, Gloria; Gauzellino, Gustavo; Garcia, María; Scazzola, Marisa; Marchioni, Aldana; Borrillo, Carlos; D´Alessandro, José; Manoccio, Daniel; Gentile, Ignacio; Caserio, Jorge; Ascani, Juan; Ferro, Marcela; Lazo, María; Cazzola, Verónica.



RESUMEN

La agenesia dental consiste en la falta de formación y desarrollo de uno o más piezas dentarias. Generalmente compromete piezas específicas. En prevalencia, los segundos premolares inferiores y los incisivos laterales ocupan el segundo lugar. En este estudio se realizó un análisis en una serie de 120 (n=120) radiografías panorámicas de archivo con indicación precisa y consentimiento informado de la ciudad de La Plata, cuyo rango de edad estuvo comprendido entre 4 a 14 años. El objetivo fue explorar la frecuencia de detección de agenesias de segundos premolares inferiores en la muestra seleccionada. Se halló un 10 % de ausencia de dicha pieza dentaria. La radiografía panorámica constituyó un método auxiliar de diagnóstico válido.

Palabras clave: Agenesia – erupción – segundos premolares inferiores – radiografías panorámicas

ABSTRACT

Dental agenesis consists in the lack of formation and development of one or more dental pieces. Generally, it involves specific pieces, the lower second premolars and the lateral incisors occupy the second place. In this study, an analysis was made in a series of 120 (n = 120) panoramic radiographs of archives with precise indication and informed consent of the city of La Plata, whose age range was between 4 to 14 years. The objective was to explore the frequency of detection of agenesis of the second lower premolars in the selected sample. A 10% absence of said dental piece was found. Panoramic radiography was an auxiliary method of valid diagnosis.

Keywords: Agenesia - rash - lower second premolars - panoramic x-rays



INTRODUCCIÓN

La agenesia es una de las anomalías dentarias más frecuente. Generalmente afecta a piezas dentarias específicas. La dentición permanente es más afectada que la temporal. La prevalencia varía en ambas denticiones. En la dentición primaria alcanza del 0,5 % al 0,9 % y entre el 1,6% y 9,6% en la permanente.

No es común la agenesia severa o la ausencia de 4 o más piezas. Los terceros molares, tienen una prevalencia estimada del 20% en la población general. Le siguen en frecuencia el segundo premolar mandibular y el incisivo lateral maxilar (estos datos varían según el autor consultado). La agenesia se asocia a la variabilidad étnica. En afroamericanos el segundo premolar mandibular se presenta en alrededor del 7,7 %. Estudios efectuados en Japón demostraron que la pieza más afectada fue el incisivo lateral mandibular, con un porcentaje del 9,2%. En referencia a diferencias por sexo, la mayor parte de los estudios reportan una relación 3/2 a favor de las mujeres. En este estudio se analizaron radiografías panorámicas para identificar la frecuencia de agenesias del segundo premolar mandibular. La agenesia dentaria puede detectarse en una toma radiográfica de rutina. Las radiografías panorámicas u ortopantomografías suelen ser de elección en el campo de la imagenología. Son de fácil ejecución y permiten visualizar estructuras de la región maxilar y mandibular usando una dosis de radiación baja, en relación a otras metodologías.

La permanencia de un molar deciduo más allá de la edad promedio de recambio dentario es un indicador de posible agenesia del segundo premolar inferior. En este ítem la radiografía constituye un método de diagnóstico auxiliar para evaluación y confirmación.

La ontogénesis del segundo premolar comienza alrededor de los 2 o 2,5 años de edad, pero puede variar de acuerdo a la población considerada. Se ha estimado que, a la edad de 8 años, el fólculo dentario y/o la punta de la cúspide del premolar deben ser visibles en las radiografías; antes de esta edad los diagnósticos de agenesia deben ser manejados con cuidado ya que existe la posibilidad de desarrollo tardío de las piezas dentarias.



MATERIALES Y MÉTODOS

Se analizaron a ojo descubierto y por distintos observadores 120(n=120) radiografías panorámicas de individuos residentes en la ciudad de La Plata de ambos sexos y con edades comprendidas entre los 4 y 14 años. Las radiografías fueron divididas en cuatro cuadrantes: I; superior derecho; II: superior izquierdo; III: inferior izquierdo; IV: inferior derecho. Se evaluó la variable: existencia de la totalidad de todas las piezas dentarias o de sus gérmenes. (en especial premolares inferiores). Los datos obtenidos se sistematizaron en planillas según cuadrante, pieza dentaria y sexo.



RESULTADOS

Los resultados obtenidos fueron los siguientes:

El porcentaje de agenesia de los segundos premolares inferiores fue del 10% en la serie analizada (figura 1,2 y 3).



DISCUSIÓN

La frecuencia de presentación de las agenesias es un dato que varía según los autores porque las variables que entran en juego son múltiples. Existen varias hipótesis en cuanto a la etiología de la ausencia dentaria, Dentro de ellas podemos destacar factores genéticos, poseen una forma típica de herencia autosómica dominante, también pueden tener un carácter autosómico recesivo o estar ligadas al cromosoma X. La ausencia dentaria también puede estar relacionada a factores medioambientales, disturbios endocrinos, trauma y patologías locales. Los estudios coinciden en que los genes juegan un rol fundamental en la etiología de la agenesia dentaria. Es por esa razón que aún hoy se discute si el segundo premolar ocupa el segundo lugar o es el incisivo lateral.



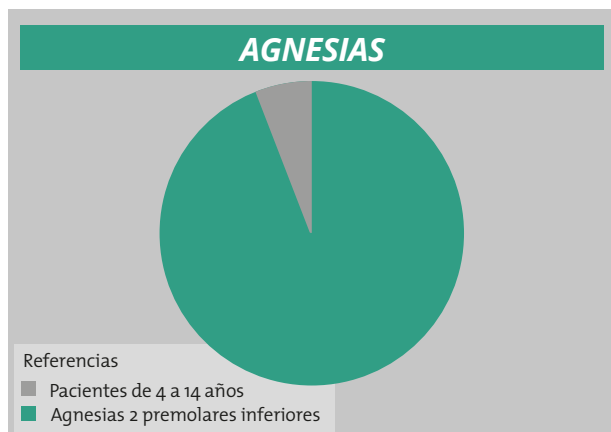


Figura 1. Sectorial que muestra porcentaje de frecuencia del premolar en la serie analizada.

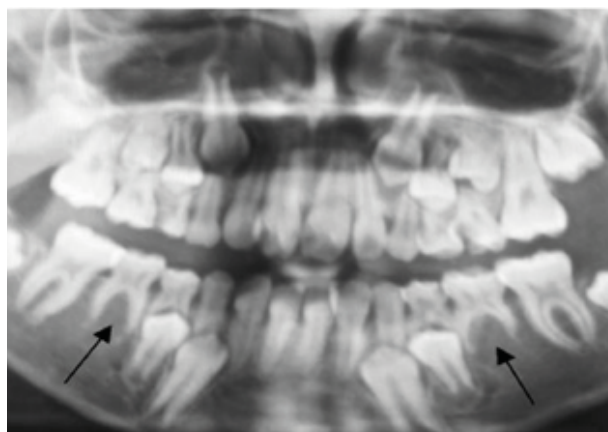


Figura 2. Radiografía Panorámica de paciente de 8 años. Se observa la ausencia de formación del germen dentario de la muestra de segundos premolares inferiores



CONCLUSIONES

La agnesia es la anomalía dentaria más frecuente y se caracteriza por la ausencia de una o más piezas dentarias. Su etiología aún no está totalmente esclarecida; sin embargo, el componente genético es importante. La prevalencia de la agnesia de segundos premolares ocurre con mayor frecuencia en pacientes del sexo femenino y puede traer consecuencias, como molares deciduos anquilosados, infraoclusión de estos dientes, extrusión del diente antagonista, inclinación de los primeros molares permanentes, aumento de espacios libres y desarrollo reducido del proceso alveolar. Antes de realizar cualquier tratamiento, se debe estar atento a la posibilidad de formación tardía de los premolares, un diagnóstico confiable puede ser realizado por medio de la radiografía panorámica luego de los ocho años de edad. El manejo terapéutico puede ser la conservación o la extracción del molar deciduo. Esto dependerá de las características, necesidades y posibilidades de tratamiento, incluyendo: tratamiento ortodóntico, intervenciones restauradoras o planificación para la colocación de implantes.

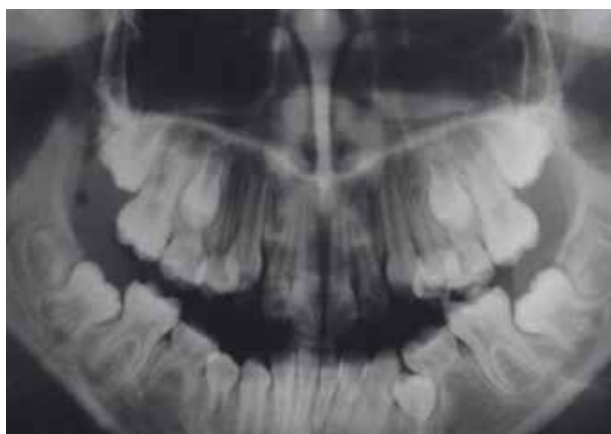

Figura. Radiografía panorámica de paciente de 8 años de edad, del sexo femenino, que no refiere antecedentes médicos de interés Al hacer la evaluación radiológica se muestra la ausencia de formación del germen dentario de los segundos premolares inferiores.

Bibliografía

1. "Oligodontia". Rev. Dent. Press Ortodon. Ortop. Facial vol.11 no.2 Maringá Mar./Apr. 2006
2. Prevalencia de Agnesia Dental en Niños con Dentición Mixta de las Clínicas Odontológicas Docente Asistencial de la Universidad de La Frontera Int. J. Morphol vol.29 no.4 Temuco dic. 2011.
3. Anomalías de la Dentición en Desarrollo: Agnesias y Supernumerarios Revista Dental de Chile 2008; 99 (2) 3-8.
4. Agnesia dental. Revisión bibliográfica y reporte de dos casos clínicos Rev. De la Facultad de Odontología de Antioquia 2006.

