

Tratamiento quirúrgico de periimplantitis

Numero del
Póster

Berro, Mariela; Samprón, María Laura; Tomaghelli, Emanuel Ricardo; Weisburd, Maria Eugenia

Facultad de Odontología, Universidad Nacional de La Plata

Categoría: Casos Clínicos

Resumen

Introducción. Las enfermedades periimplantarias son procesos inflamatorios en los tejidos que rodean a los implantes osteointegrados, causadas por la presencia de un biofilm en individuos susceptibles. Según la severidad, éstas pueden ser clasificadas en tres tipos: mucositis, que es una reacción inflamatoria reversible en la que se observa eritema e inflamación de la mucosa periimplantaria acompañada de sangrado y/o supuración; periimplantitis, que en términos clínicos se define como un proceso inflamatorio que afecta la función fisiológica del tejido duro y blando que se encuentra alrededor de un implante osteointegrado, o en vías de la osteointegración, y por último el fracaso periimplantario que puede cursar con dolor, movilidad y exudado purulento. **Descripción del caso:** Paciente masculino, diabético, de 65 años, regresa a la clínica del Servicio de Prácticas Odontológicas Integradas, luego de 15 años, presentando periimplantitis en cuatro de los cinco implantes colocados. Se realiza cirugía y curetaje para la eliminación de tejido dañado por el proceso inflamatorio; tratamiento de la superficie del implante a través de cepillado mecánico, con instrumental rotatorio, brocha mediana metálica marca Q-iMPLANT, diseñada para este fin; relleno óseo y sutura. **Conclusiones.** Este procedimiento se reserva para estadios avanzados de la periimplantitis en donde existe una marcada destrucción ósea, el objetivo es eliminar la placa bacteriana, cálculo y desinfectar la superficie del implante, limitando el daño y conservando las estructuras.

Introducción

El uso de implantes ha tomado un gran auge en los últimos años y se han convertido en el tratamiento estándar para la rehabilitación de pacientes total y parcialmente desdentados, mostrando porcentajes de éxito superiores al 89% en períodos de observación entre 10 y 15 años. Sin embargo, así como se ha visto un aumento en la demanda, también se ha visto un incremento en el fracaso de los mismos. Las enfermedades periimplantarias son procesos inflamatorios en los tejidos que rodean a los implantes osteointegrados, causadas por la presencia de un biofilm en individuos susceptibles. Según la severidad, estas pueden ser clasificadas en tres tipos: mucositis, que es una reacción inflamatoria reversible en la que se observa eritema e inflamación de la mucosa periimplantaria acompañada de sangrado y/o supuración, la periimplantitis en términos clínicos se define como un proceso inflamatorio que afecta la función fisiológica del tejido duro y blando que se encuentra alrededor de un implante osteointegrado, o en vías de la osteointegración, y por último el fracaso periimplantario que puede cursar con dolor, movilidad y exudado purulento. El término periimplantitis suele aparecer en la literatura como sinónimo de fracaso de los implantes, aunque muchas veces, tras la realización del tratamiento adecuado, se consigue detener la enfermedad periimplantaria con la completa curación de los tejidos. El principal objetivo del tratamiento quirúrgico es detener la progresión de la pérdida de hueso, controlando la infección bacteriana, eliminando los depósitos de cálculo y biofilm de la superficie de los implantes que no siempre es fácil debido a la morfología de los mismos. Por eso, el uso de una fresa/brocha metálica, resulta una gran herramienta para lograrlo. En el presente, estos tratamientos están muy lejos de ser estandarizados debido a una falta de consenso global y de la inexistencia de un protocolo en el modo de tratar esta enfermedad.

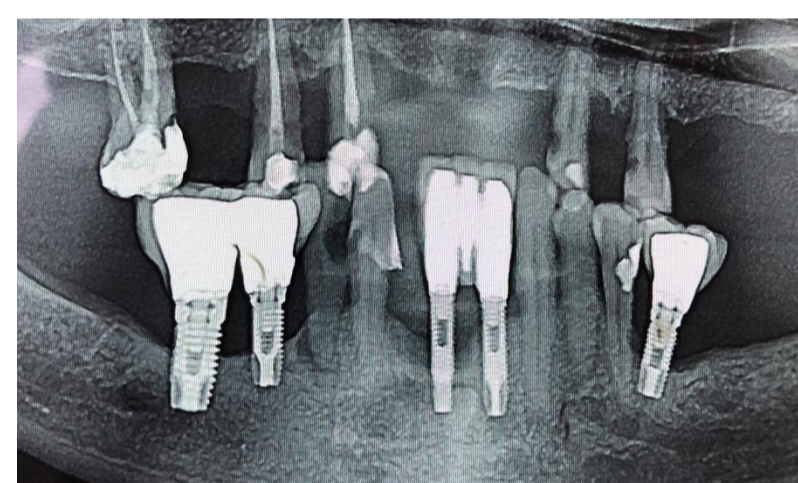
Conclusiones

La eliminación de los depósitos bacterianos de la superficie de los implantes no siempre es fácil debido a la morfología de los implantes. el enfoque quirúrgico combinado con fresas de limpieza puede ofrecer un tratamiento predecible en términos de salud periimplantaria. Tras el tratamiento realizado, será muy importante el control periódico y el mantenimiento de una correcta higiene oral. Este procedimiento se reserva para estadios avanzados de la periimplantitis en donde existe una marcada destrucción ósea, el objetivo es eliminar la placa bacteriana, cálculo y desinfectar la superficie del implante, limitando el daño y conservando las estructuras

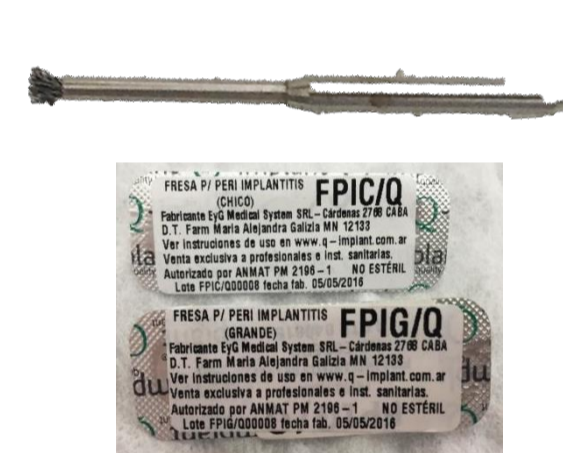Descripción del Caso

Paciente masculino, diabético, de 65 años, regresa a la clínica del Servicio de Prácticas Odontológicas Integradas, luego de 15 años. En aquella ocasión se le habían colocado cinco implantes en piezas 46,45,41,32 y 36, rehabilitándolos con coronas y puentes de porcelana sobre metal. La falta de higiene, controles y tratamiento oportuno, provocó una periimplantitis severa, con reabsorción ósea de hasta seis milímetros y supuración, aunque sin dolor ni movilidad en los implantes involucrados; necrosis y consiguiente proceso periapical en pieza 44; dolor y movilidad grado III en pieza 43. Se realiza exodoncia y curetaje para la eliminación de tejido dañado por el proceso inflamatorio y colocación inmediata de dos implantes. Para el tratamiento de las lesiones periimplantarias, se levanta un colgajo de espesor total para desbridar el tejido de granulación que afecta al defecto óseo y descontaminar la superficie expuesta del implante a través de cepillado mecánico, con instrumental rotatorio, brocha mediana metálica marca Q-iMPLANT, diseñada para este fin; relleno óseo y sutura. El principal objetivo del tratamiento es detener la progresión de la destrucción ósea periimplantaria, para lo que se propuso un abordaje quirúrgico combinando la terapia resectiva y regenerativa. Por un lado, se pretendió crear un acceso para la correcta eliminación del tejido infectado y la descontaminación de la superficie del implante mediante el abordaje quirúrgico. Por otro lado, se buscó regenerar aquellas localizaciones en las que la componente intraósea del defecto tiene por lo menos dos paredes (la superficie del implante y una pared de hueso) mediante la colocación de un sustituto óseo.

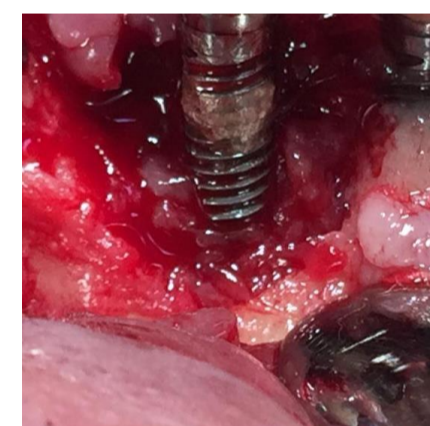Panorámica pre operatoria



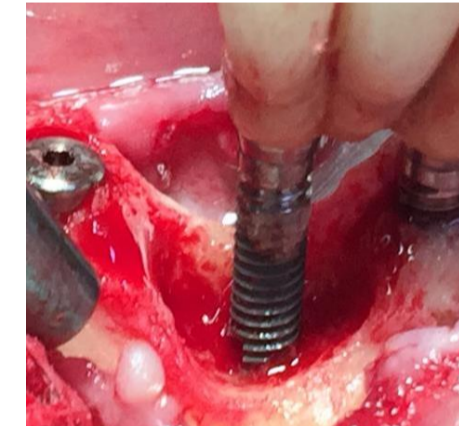
Fresa para periimplantitis



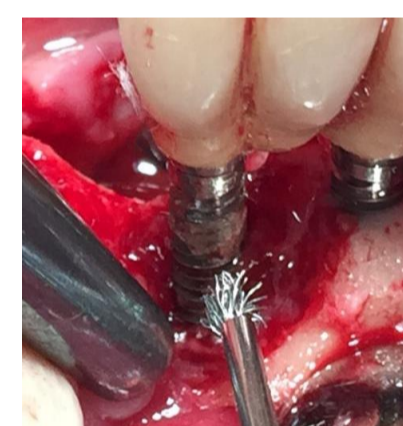
Tejido de granulación



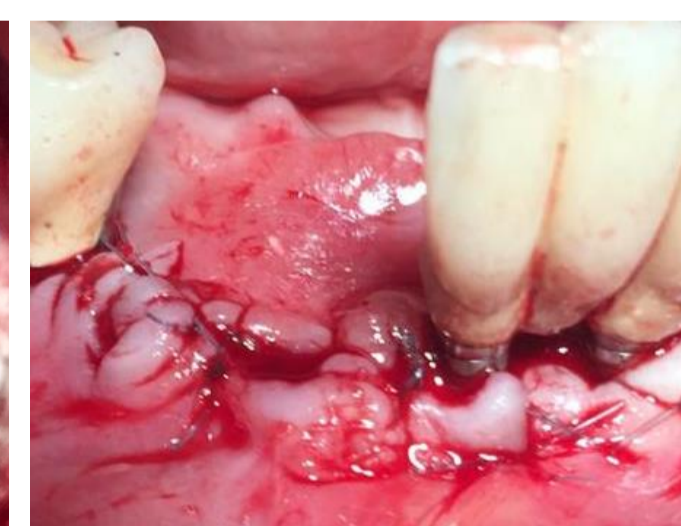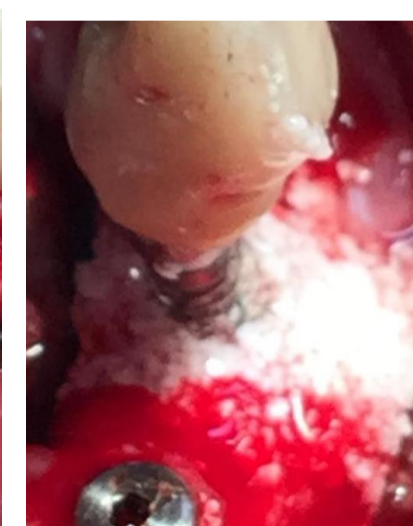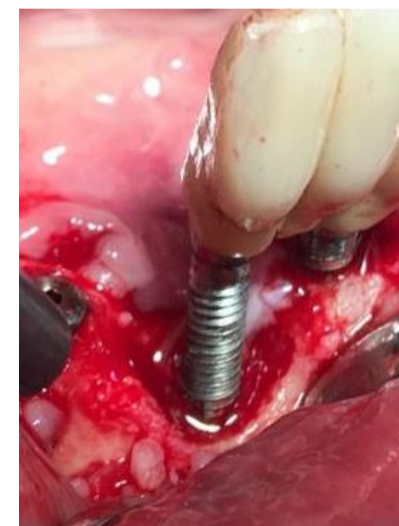
Tejido eliminado



Fresa para el implante



Superficie de implante limpia y sustituto óseo



Sutura

Referencias

- 1- Segura Andrés G, Gil Pulido R, Vicente González F, Ferreiroa Navarro A, Faus López J, Agustín Panadero R. Periimplantitis y mucositis periimplantaria. Factores de riesgo, diagnóstico y tratamiento. Av Periodon Implantol. 2015; 27, 1: 25-36.
- 2- Mancini EA, Pini Prato GP. Procedimiento de descontaminación del biofilm para el tratamiento del absceso periodontal agudo y la periimplantitis. Rev Asoc Odontol Argent 2016;104:79-85.
- 3- GARCÍA-CALDERÓN, A. G.; DONOHUE-CORNEJO, A.; CUEVAS-GONZÁLEZ, M. V.; ÁVILA-VALDÉZ, R. & CUEVASGONZÁLEZ, J. C. Periimplantitis: revisión de la literatura. Int. J. Odontostomat., 10(2):255-260, 2016.

Presentado en las "I JORNADAS INTERNACIONALES DE IMPLANTOLOGÍA ORAL Y PERIODONCIA"

Facultad de Odontología de la Universidad Nacional de La Plata

La Plata, Argentina – 08 de Junio de 2019

