

Numero del  
Póster

# Importancia De La Higiene Oral En Pacientes con Enfermedades Degenerativas.

## OD. IRIQUIN MARIA VICTORIA; DRA. RIMOLIDI MARTA LIDIA

### Asignatura Odontología Integral Niños

Categoría: Casos Clínicos

#### Resumen

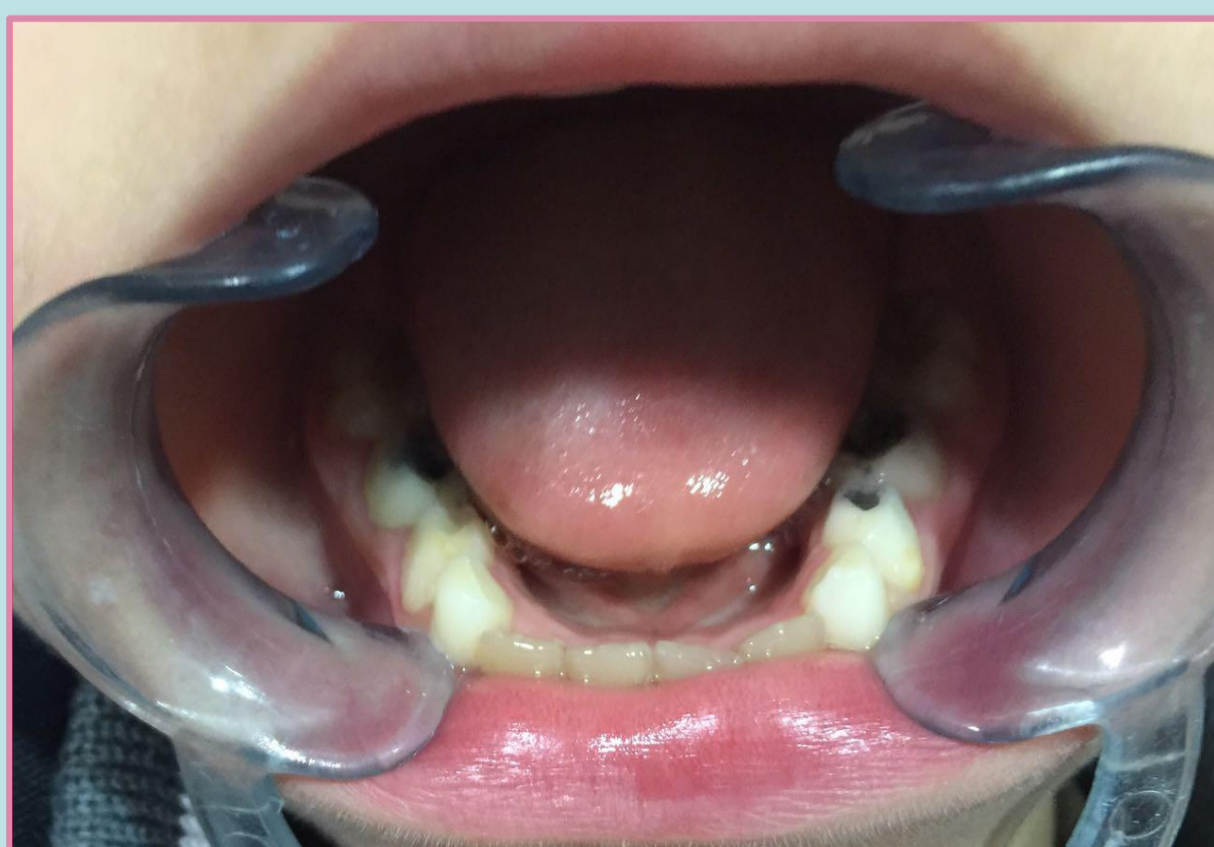
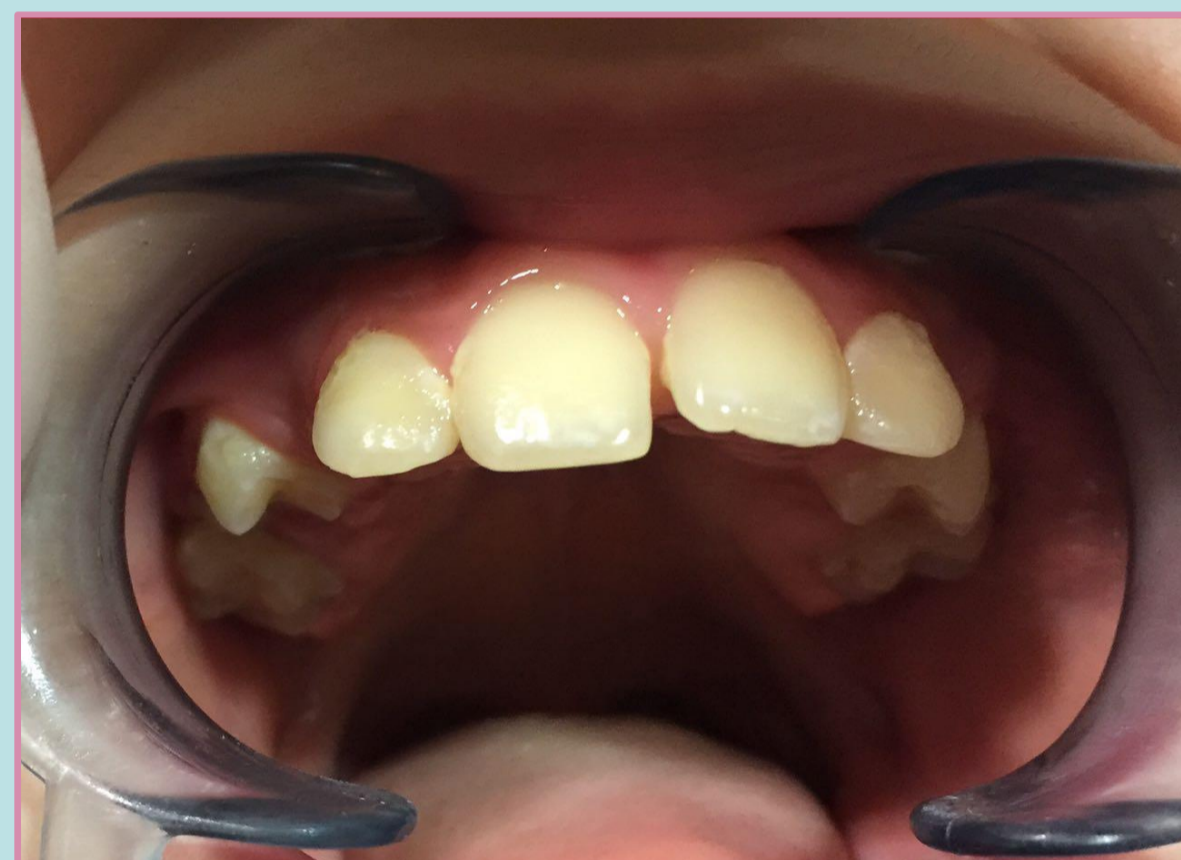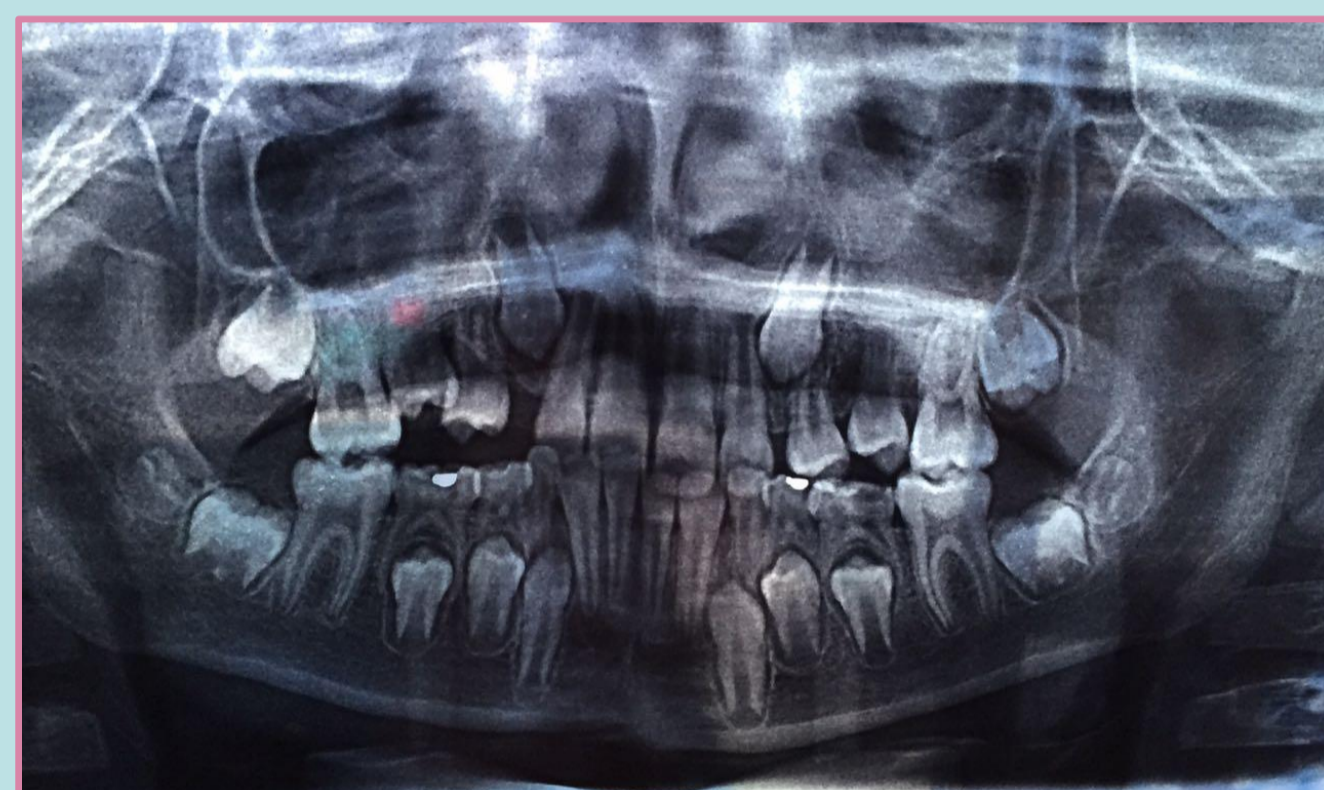
**Introducción:** Se describirá el caso clínico de un paciente al que hubo que realizarle operatorias, exodoncias y una compleja motivación inclinada a su higiene oral. **Descripción del caso:** Niño de 12 años edad, sexo masculino, se presenta a la consulta acompañado de su madre, la cual manifiesta que el niño fue diagnosticado con ataxia de Friedrich en el año 2015 con un avance rápido; es una enfermedad degenerativa, progresiva y hereditaria ubicada en el cromosoma 9, está caracterizada por torpeza o pérdida de la coordinación, provocado por la pérdida de una función del cerebelo. A la inspección clínica se evidencian signos de inflamación en la encía, compatible con el inicio de la gingivitis, las piezas dentales número 54 y 64 totalmente palatinizadas y con caries muy profundas, encontrándose erupcionados los premolares permanentes. La higiene buco-dental deficiente, causado por el continuo temblor provocado por su enfermedad degenerativa. Se le realizó al paciente las operatorias preventivas necesarias y las exodoncias de las piezas palatinizadas, las cuales no tuvieron reabsorción radicular, se realizó una importante motivación tanto con el niño como con su grupo familiar dirigiéndonos fundamentalmente a las técnicas de higiene buco-dental, en las cuales se trabajó sobre la coordinación de sus manos para implementar la técnica de Bass. El seguimiento del paciente a lo largo de cuatro meses demostró un resultado favorable del tratamiento, con una mejoría notable en la salud buco-dental del niño debido a la correcta aplicación de las técnicas de higiene oral indicadas por el profesional y la motivación que se le brindó al grupo familiar para su seguimiento ambulatorio. **Conclusión:** La correcta motivación del niño y de su grupo familiar a la hora de completar las rutinas de higiene buco-dental es crucial para prevenir tratamientos complejos e invasivos a temprana edad.

#### Introducción

La ataxia de Friedreich es un trastorno genético autosómico recesivo, lo que significa que la persona tiene que heredar una copia del gen defectuoso de ambos padres para tener la enfermedad.

Los síntomas son causados por el desgaste de estructuras en zonas del cerebro y de la médula espinal que controlan la coordinación, el movimiento muscular y otras funciones, por lo que es tan importante entrenar y educar al paciente y su círculo familiar en la concientización de la importancia de la higiene oral.

En este trabajo se describirá el caso clínico de un paciente al que se realizó tratamientos de operatoria dental, exodoncias y una compleja y completa motivación inclinada a su higiene oral.



#### Descripción del Caso

Niño de 12 años edad, sexo masculino, se presenta a la consulta acompañado de su madre, la cual manifiesta que el niño fue diagnosticado con ataxia de Friedrich en el año 2015 con un avance rápido.

A la inspección clínica se evidencian signos de inflamación en la encía, compatible con el inicio de la gingivitis, las piezas dentales número 54 y 64 se encuentran totalmente palatinizadas y con caries muy profundas, encontrándose erupcionados los premolares permanentes.

La higiene buco-dental es deficiente, causado por el continuo temblor provocado por su enfermedad degenerativa.

Se le realizó al paciente los tratamientos de operatoria preventiva necesarios y la exodoncia de las piezas palatinizadas, las cuales no tuvieron reabsorción radicular.

Se realizó una importante motivación tanto del niño como de su grupo familiar, con una orientación fundamentalmente hacia las técnicas de higiene buco-dental, para las cuales se trabajó sobre la coordinación de sus manos para implementar la técnica de Bass.

El seguimiento del paciente a lo largo de cuatro meses demostró un resultado favorable del tratamiento, con una mejoría notable en su salud buco-dental debido a la correcta aplicación de las técnicas de higiene oral indicadas y la motivación que se le brindó al grupo familiar para su seguimiento ambulatorio.

#### Conclusiones

La correcta motivación del niño y de su grupo familiar a la hora de completar las rutinas de higiene buco-dental es crucial para prevenir tratamientos complejos e invasivos a temprana edad.