

Numero del
Póster

“Fractura de Maxilar Inferior”

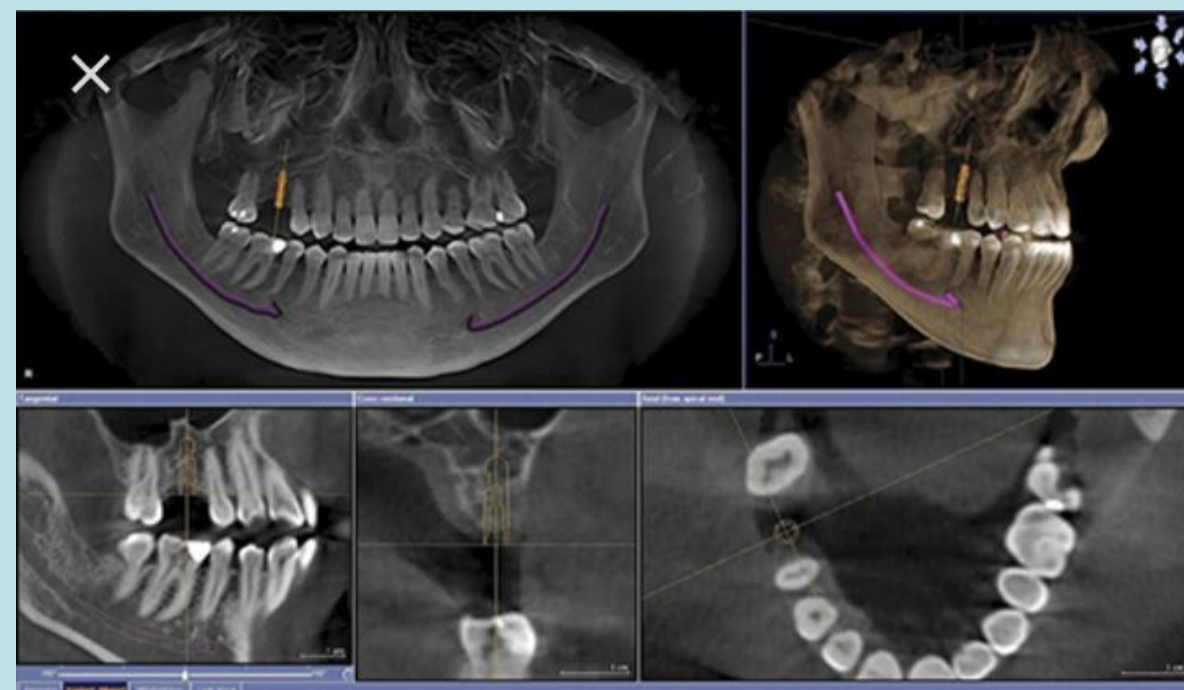
Autores: Diaz, Jesica Monserrat

Institución: Facultad de Odontología | UNLP

Categoría: Casos Clínicos

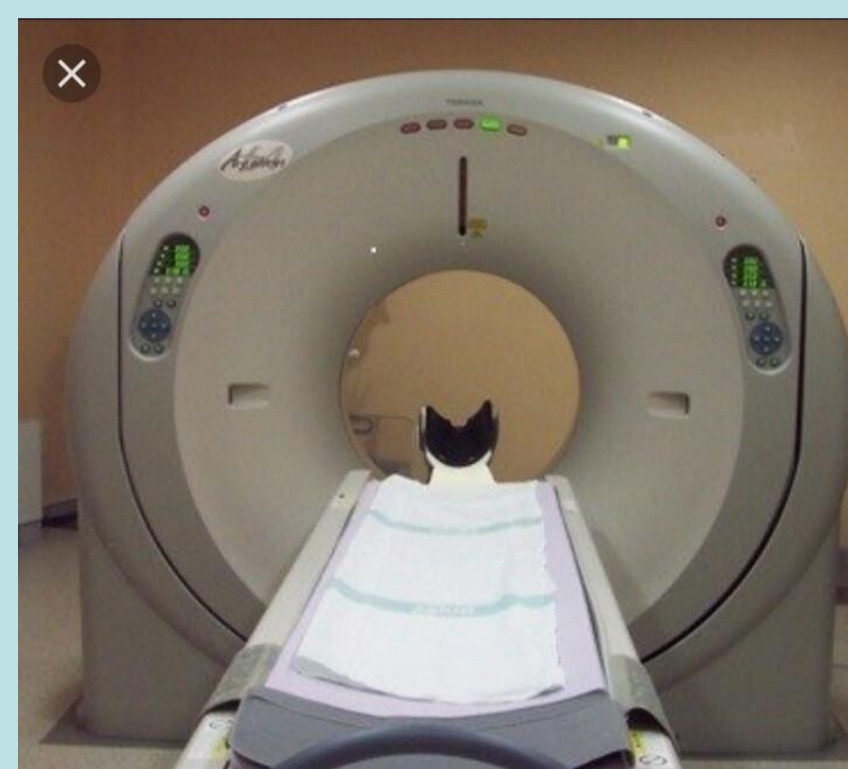Resumen

Fractura del maxilar inferior es una rotura en el hueso de la mandíbula. La parte superior se denomina maxilar superior y la parte inferior se denomina maxilar inferior o mandíbula, solo el hueso de esta última es el que se mueve. Las dos partes del hueso de la mandíbula están conectados con el cráneo por medio de una articulación (ATM) y, además, hay músculos fuertes que van desde la mandíbula hasta el cráneo.



Introducción

La causa más común es una lesión en la cara que puede deberse a un accidente automovilístico, industrial, deportivo u otra lesión. Algunos de los síntomas son dificultad para abrir la boca, hinchazón en la cara, dientes flojos o dañados, sangrado por la boca, rigidez de la mandíbula, entre otras.



Descripción del Caso

Como materiales usamos examen radiográfico de tipo panorámica que da una visión total tanto de los maxilares como del resto de los reparos. También usamos la tomografía axial computarizada que tiene un nivel superior ya que es rápida, indolora, no es invasiva y es precisa.

El tratamiento depende de la gravedad de la fractura. Si se trata de una fractura menor es posible solamente el uso de analgésicos y una dieta blanca y/o líquida. En caso de fracturas moderadas o severas se requiere una cirugía. El manejo inicial de estas fracturas es la estabilización de los segmentos mediante la instalación de arcos dentarios de Erich y bloqueo intermaxilar.

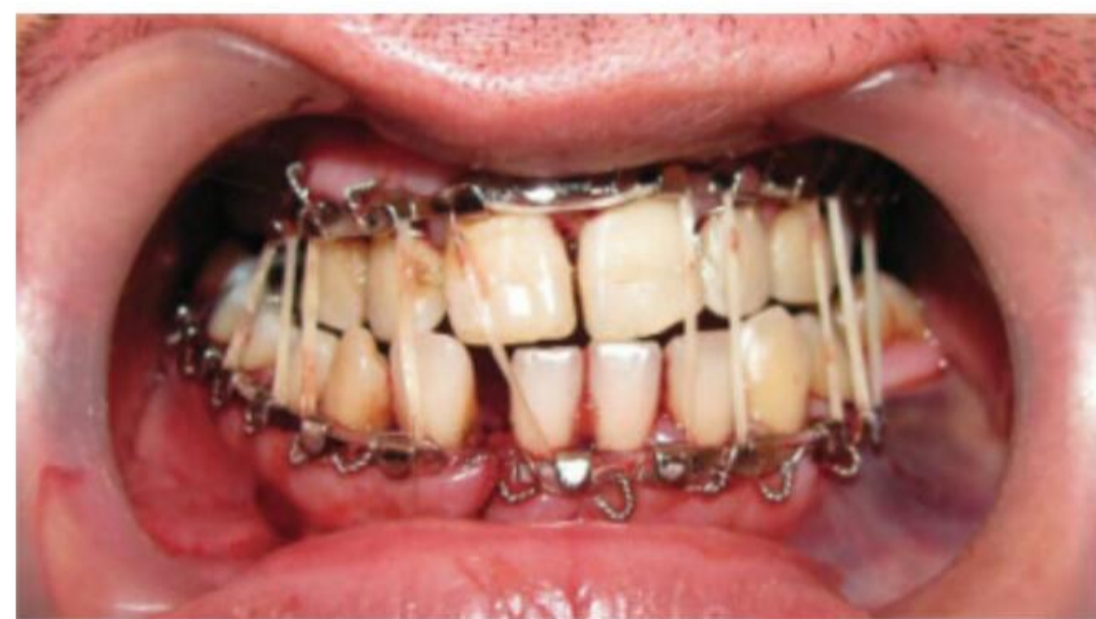

Figura 14. Bloqueo intermaxilar mediante arcos de Erich y elásticos en fractura mandibular.

Conclusiones

Una mandíbula fracturada requiere atención médica inmediata. Los síntomas de emergencia son la dificultad respiratoria o una hemorragia profunda. Las normas de seguridad en el trabajo, los deportes o recreación previenen lesiones accidentales.

Referencias

[HTTPS://WWW.CLINICADAM.COM/SALUD/5/000019.HTML](https://www.clinicadam.com/salud/5/000019.html)

16 DE OCTUBRE DE 2016

- RADIOLOGÍA ESENCIAL J.L DEL CURA , S. PEDRAZA, A. GAYETE

