

Numero del  
Póster

# Biopsia Granuloma Gigantocelular Periférico

Di Franco Paula ; Santangelo Georgina ; Celis Zulema ;Bogo Pablo ;  
Cacciola Susana; Teixeira Pocas Maria  
Folp Calle 50 entre 1 y 115. La Plata

Categoría: Casos Clínicos

## Resumen

El granuloma periférico de células gigantes, es conocido también como granuloma de células gigantes, épulis de células gigantes, granuloma periférico reparativo de células gigantes; es una lesión exofítica que se sitúa en la zona gingival y en el hueso alveolar, de carácter benigno y etiología no muy bien definida. Existen dos factores primordiales en su génesis, interactuando ambos en forma conjunta: irritantes locales (sarro, gingivitis, obturaciones desbordantes, etc.) y efecto hormonal:(hiperestrogenismo y embarazo). Se presenta exclusivamente en los tejidos gingivales, su localización más frecuente suele ser en zonas posteriores de arcadas dentarias, aunque también puede aparecer en sectores anteriores. Representa el 7% de los tumores benignos de los maxilares. En este trabajo, describimos un caso en una mujer de 45 años de edad, con una lesión de crecimiento rápido, localizada en el maxilar superior y realizamos diagnóstico clínico (presuntivo), tratamiento indicado( legrado quirúrgico de la lesión), estudio histopatológico ( nódulos de células gigantes multinucleadas en un fondo de células mononucleares y eritrocitos extravasados) , diagnóstico de certeza ,terapia preventiva de una residiva enseñando correcta higiene oral.

## Introducción

Se entiende por apicectomía la resección quirúrgica, por vía transmaxilar de un foco infeccioso periapical ,las indicaciones son : fracasos endodónticos ,dientes con dilaceraciones (inaccesibilidad apical),fracturas de instrumental endodóntico en el tercio apical, dientes con pernos u obturaciones que imposibiliten la reejecución del tratamiento endodóntico, presencia de conductos que por su anatomía, hagan imposible la correcta obturación apical, preferentemente dientes unirradiculares

## Descripción del Caso

### Resumen de la historia clínica


Paciente sexo femenino , edad 45 años ,menopausica y diabética compensada .Viene a la consulta para realizarse la exodoncia de la pieza dentaria 27 .Presenta clínicamente una hiperplasia de la zona del segundo molar superior izquierdo con pérdida de múltiples piezas dentarias y que requiere tratamiento odontológico integral .

Diagnostico presuntivo : Lesion hiperplasica benigna

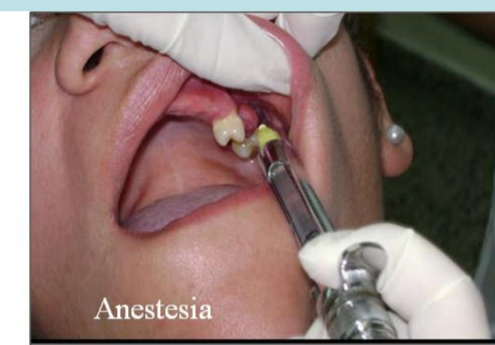
### Tratamiento

Después de haber hecho el diagnostico clínico y radiográfico,se realizó la exodoncia y la extirpación ( biopsia escisión ) mediante un legrado quirúrgico minucioso (incision , desbridamiento , curetaje) de la lesión bajo anestesia local.

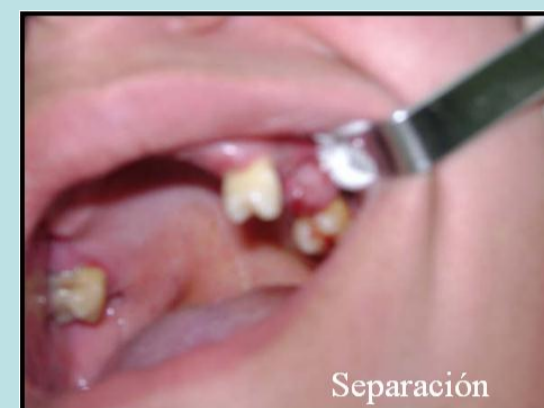El material obtenido se fijo en formol al 10% y se mando a analizar histopatológicamente a la Cátedra de Patología Clínica Estomatológica de la FOLP (UNLP).



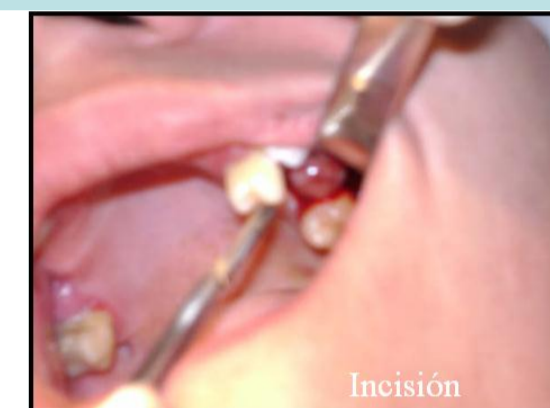Preoperatorio



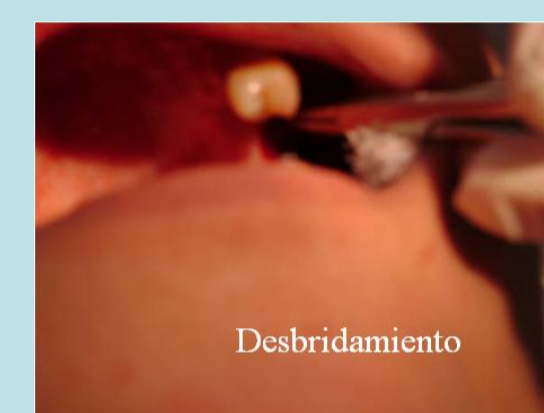Anestesia



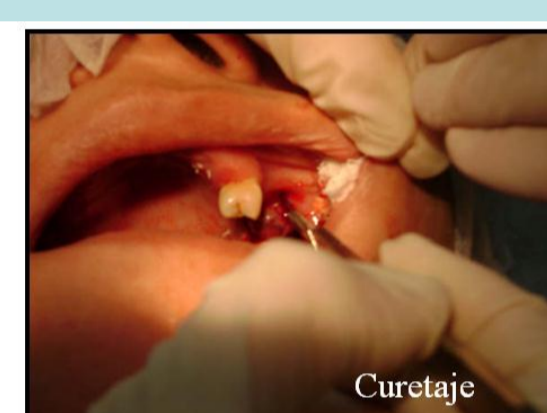Separación



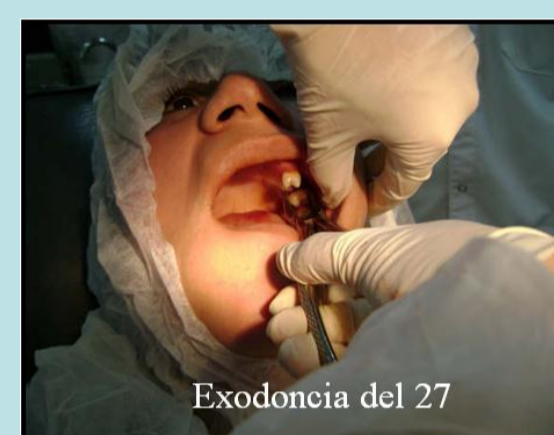Incisión



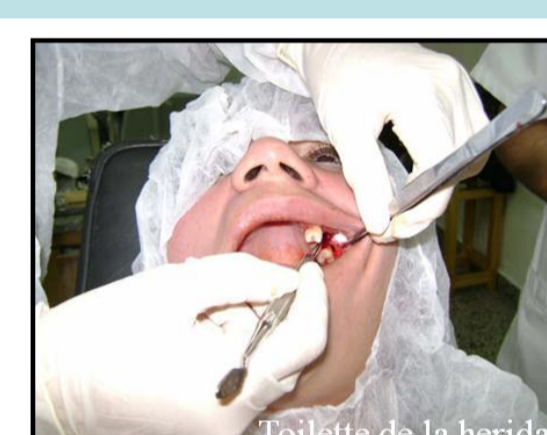
Desbridamiento



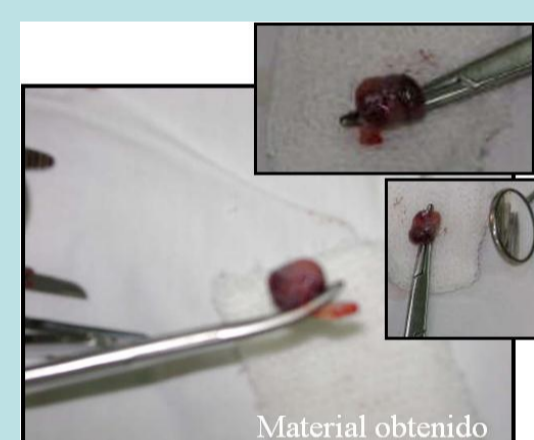
Curetaje



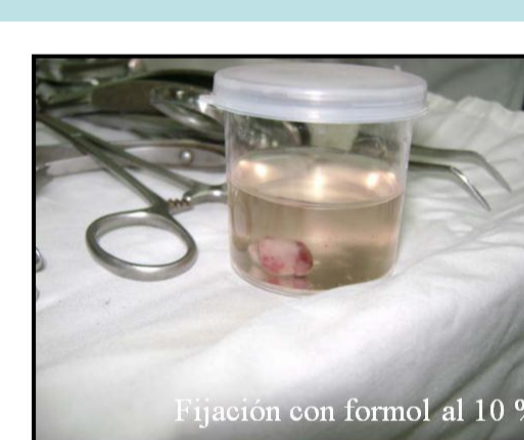Exodoncia del 27



Toillette de la herida



Material obtenido



Fijación con formol al 10 %

Se completa el tratamiento con terapia mecánica periodontal amplia y técnica de higiene bucal para ayudar a evitar la recidiva

### Resultado de la biopsia :

En el examen microscópico se observan epitelio hiperplásico y estroma con infiltrado inflamatorio, nódulos de células gigantes multinucleadas en un fondo de células mononucleares y eritrocitos extravasados, vasos sanguíneos pequeños congestivos y trabéculas óseas .

### Diagnostico de certeza:

Granuloma Gigantocelular periférico.

## Conclusiones

La apicectomía y biopsia es una técnica quirúrgica donde se interrelacionan tres disciplinas la cirugía , la endodoncia y la anatomía patológica como alternativa a la exodoncia

## Referencias

1. Ginestet, G: Atlas de cirugía Oral. Buenos Aires. Mundi. 1967.
2. Chiapasco, M. :Cirugía Oral. Barcelona.Masson. 2002.
3. Ries Centeno, G.: Cirugía bucal. Buenos Aires. El Ateneo. 1987

