

2014 Marzo, 2(2): 9-9

ASPECTOS ANATOMICOS PARA LA REALIZACION DE TORACOTOMIAS LATERALES OLIGOTRAUMATICAS.

Autores: Prof Dr.Prat Guillermo –Prof Dr .Costi David- A.A. Siris Machado, Federico – A.A. Raiti Sposato, Esteban- A.A Bonini Maria de la Paz- A.A. Pallaro Roberto.

Introducción:

En la cirugía torácica se ha transitado desde las grandes toracotomías pósterolaterales con secciones musculares totales hasta las toracotomías con escasas secciones musculares que se practican hoy en día. En este camino siempre se ha buscado el mayor beneficio para el paciente.

Objetivos:

Demostrar que el conocimiento anatómico de los músculos torácicos y sus pedículos vasculonerviosos son de particular importancia para la realización de abordajes quirúrgicos torácicos para la realización de toracotomías laterales, se puede, movilizándolos sin sección, realizar la mayoría de las cirugías torácicas, a través de estas toracotomías lateral con un descenso importante de la morbilidad post-operatoria. Adoptando entonces a esta técnica como una excelente vía de abordaje.

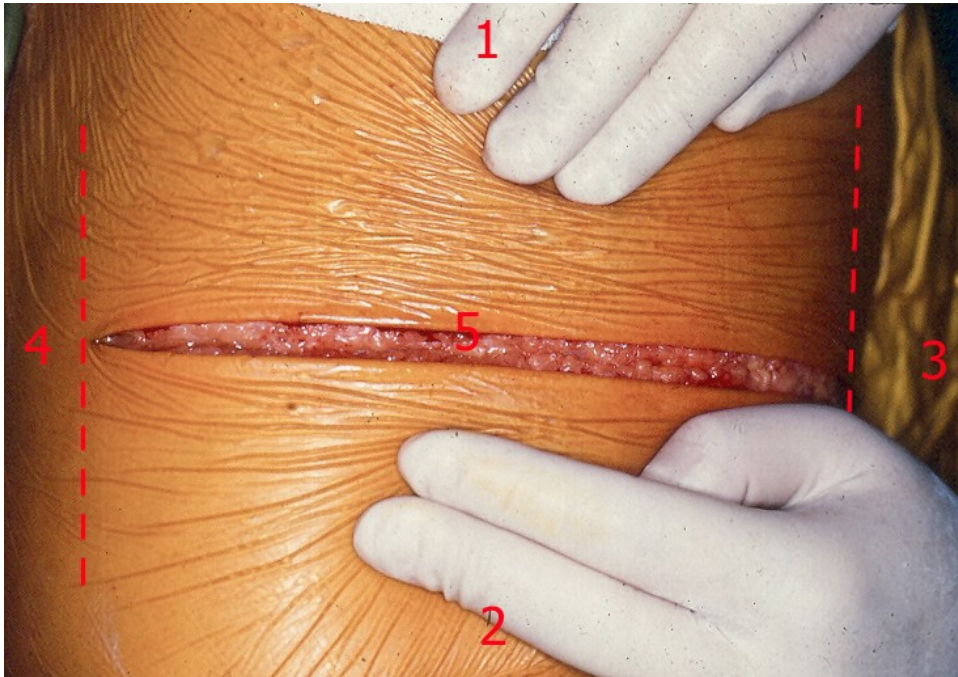
Material y métodos:

Se utilizaron para este trabajo 10 cadáveres adultos formalizados de ambos sexos en los que se disecaron y se movilaron los músculos torácicos de la región anterolateral del tórax, realizándose también la exploración y conservación de los pedículos vasculonerviosos.

Basados en los conceptos anatómicos se realizaron 400 toracotomías laterales en el servicio de cirugía torácica del hospital San Juan de Dios de La Plata en un periodo de 2 años en los cuales se realizaron todo tipo de cirugías y procedimientos torácicos.

La técnica utilizada fue toracotomía lateral, y la incisión que se realizó fue, sobre el quinto espacio intercostal dos traveses de dedo por fuera de la areola mamaria hasta la línea axilar posterior. Posteriormente se opera sobre el tejido celular, procediendo luego al despegamiento del músculo dorsal ancho (m latissimus dorsi) por su borde anterior. Luego se despega la cara posterior del mismo poniendo al descubierto su pedículo vasculonervioso y los músculos serratos mayores (m serratus anterior). Esto se realiza a lo largo de toda la incisión, movilizand así las estructuras sin secciones musculares hasta el momento.

2014 Marzo, 2(2): 9-9



En la imagen 1 se puede ver la incisión de una toracotomía anterolateral, desde la línea axliar posterior hasta la anterior. En el 4to espacio intercostal

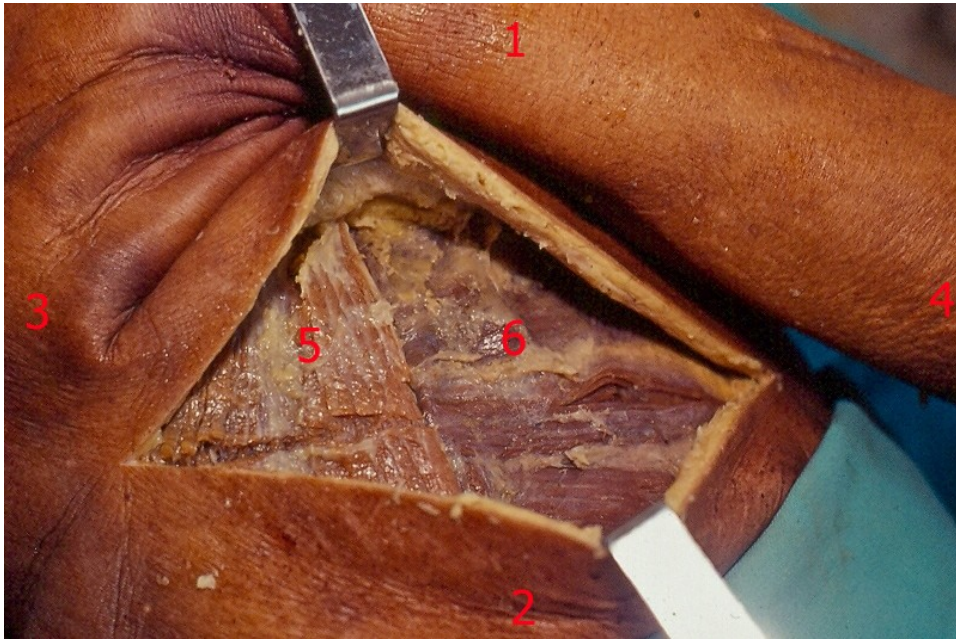
- 1) extremo cefálico.
- 2) extremo caudal.
- 3) cara anterior.
- 4) cara posterior.
- 5) incisión en el 5to espacio intercostal.

Se incide luego, el músculo serrato mayor hasta el borde anterior del músculo dorsal ancho, llegando hasta el plano intercostal en la profundidad. Acto seguido se hace la apertura del espacio intercostal, con sección de los músculos intercostales (m intercostales) y la pleura parietal, accediendo de esta forma a la cavidad pleural previa colocación de un separador intercostal. Se obtiene así con esta técnica un excelente campo quirúrgico que permite realizar casi la totalidad de los procedimientos quirúrgicos habituales.

Discusión

Los músculos ánterolaterales del tórax que influyen, y que debemos conocer, en las toracotomías laterales son el dorsal ancho o gran dorsal (m latissimus dorsi), el serrato mayor (m serratus anterior) y el pectoral mayor (m pectoralis major). Describiremos entonces lo visto en nuestras disecciones, a modo de reseña anatómica:

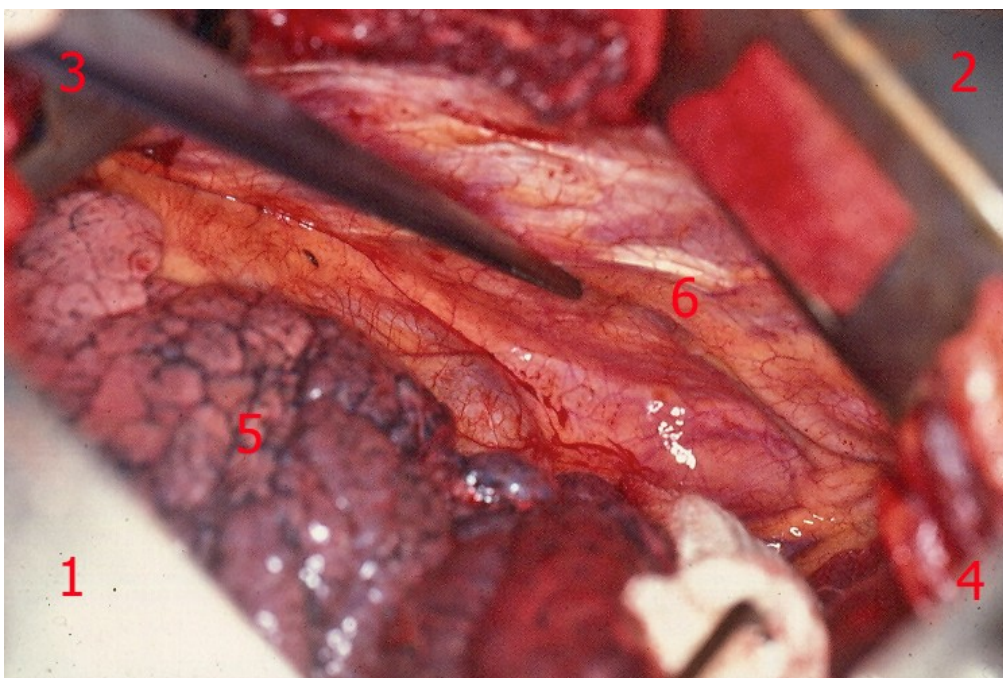
2014 Marzo, 2(2): 9-9



En la imagen 2 se puede observar el plano muscular a través de la incisión de la toracotomía anterolateral.

Referencias:

- 1) Extremo cefálico.
- 2) Extremo caudal.
- 3) Extremo medial.
- 4) Extremo externo.
- 5) M. dorsal ancho.
- 6) M. serrato mayor.



En esta imagen se puede apreciar la Arteria mamaria interna en la cara interna de la pared anterior del tórax, señalada por la pinza.

2014 Marzo, 2(2): 9-9

Referencias:

- 1) Extremo cefálico.
- 2) Extremo caudal.
- 3) Cara ventral.
- 4) Cara dorsal.
- 5) Lóbulo pulmonar superior derecho.
- 6) A. mamaria interna.

Dorsal ancho: este, en realidad es una gran lamina músculo aponeurótica de forma triangular que se extiende de la región lumbosacra hasta la extremidad superior del húmero. Presenta inserción proximal en las apófisis espinosas de las 6 últimas vértebras dorsales, en las 5 lumbares, en la cresta sacra, en el labio posterior de la cresta iliaca y en la cara externa de las 3 o 4 últimas costillas. Por su ubicación cubre las regiones lumbar, torácica y axilar, y cubre además los músculos de los canales vertebrales, el serrato mayor, las costillas y los músculos intercostales.

Presenta una gran vascularización, dada por vasos procedentes de la arteria escapular inferior o subescapular (a subescapularis) y por los ramos perforantes intercostales (rami perforantes intercostales).

En cuanto a la innervación, esta dada por una rama especial del plexo braquial (pl brachialis) que nace en los segmentos cervicales 6, 7 y 8. Este nervio, nervio del dorsal ancho (n thoraco dorsalis), desciende por delante del músculo subescapular (m subescapularis) junto con la arteria escapular inferior (a subescapularis) y se divide en dos ramos:

Uno longitudinal anterior: que continua paralelo al borde anteroinferior del músculo.

Y otro transversal posterior: que luego se pierde en la cara profunda del hueco axilar (fossa axilaris).

Debemos destacar aquí un reparo importante que consideramos trascendente en el desarrollo de la técnica y es que el pedículo longitudinal se encuentra a 1.5 a 2.5 cm. del borde anteroinferior del músculo (2 traveses de dedo aprox.), decimos que lo consideramos trascendente ya que, como hiciéramos mención, separamos al músculo del plano mas profundo por este borde, por lo que la distancia entre el borde y el pedículo debe ser tenida en cuenta para no lesionarlo. Diremos, además, que este pedículo lo estamos encontrando a la altura de la 4^a, 5^a y hasta 6^a costilla.

2014 Marzo, 2(2): 9-9

Músculo serrato mayor (m serratus anterior): este músculo ancho y radiado, se encuentra ubicado en la región anterolateral del tórax, cubriéndola en toda su extensión salvo cuando en la región posterior lo vemos cubierto por el dorsal ancho.

Podemos decir que se extiende a forma de telón sobre el tórax insertándose en las diez primeras costillas (inserción proximal) y desde este sitio lo vemos dirigirse hacia el omóplato. Presenta entonces, tres porciones: superior, media e inferior.

Podemos afirmar según nuestra experiencia que las porciones media e inferior, que son sobre las que se incide parcialmente en las toracotomías.

El serrato mayor presenta un plano de despegamiento con el dorsal ancho, serrato-dorsal, en cual se puede encontrar fácilmente el pedículo torácico externo.

La irrigación, esta dada por la arteria mamaria externa o torácica larga (a thoracica laterales), una rama de la escapular inferior, y por la arteria torácica superior (a thoracica suprema) que es la que irriga la región mas craneal del músculo.

La inervación de este músculo esta dada por el nervio del serrato mayor que nace de las raíces de c5 y c6, y forma un plexo. Dichas ramas se condensan en la parte media del músculo en un tronco nervioso único, que es el nervio toracico largo o nervio respiratorio de Charles Bell (n thoracicus longus), que se distribuye en el espacio interescápuloespinoso; las lesiones de este nervio traen como resultante el descenso de la escapula (Escapula alada), que es una de las complicaciones mas frecuentes de las toracotomías pósterolaterales donde se realiza la sección muscular total y con ello la sección también de su pedículo vásculonervioso

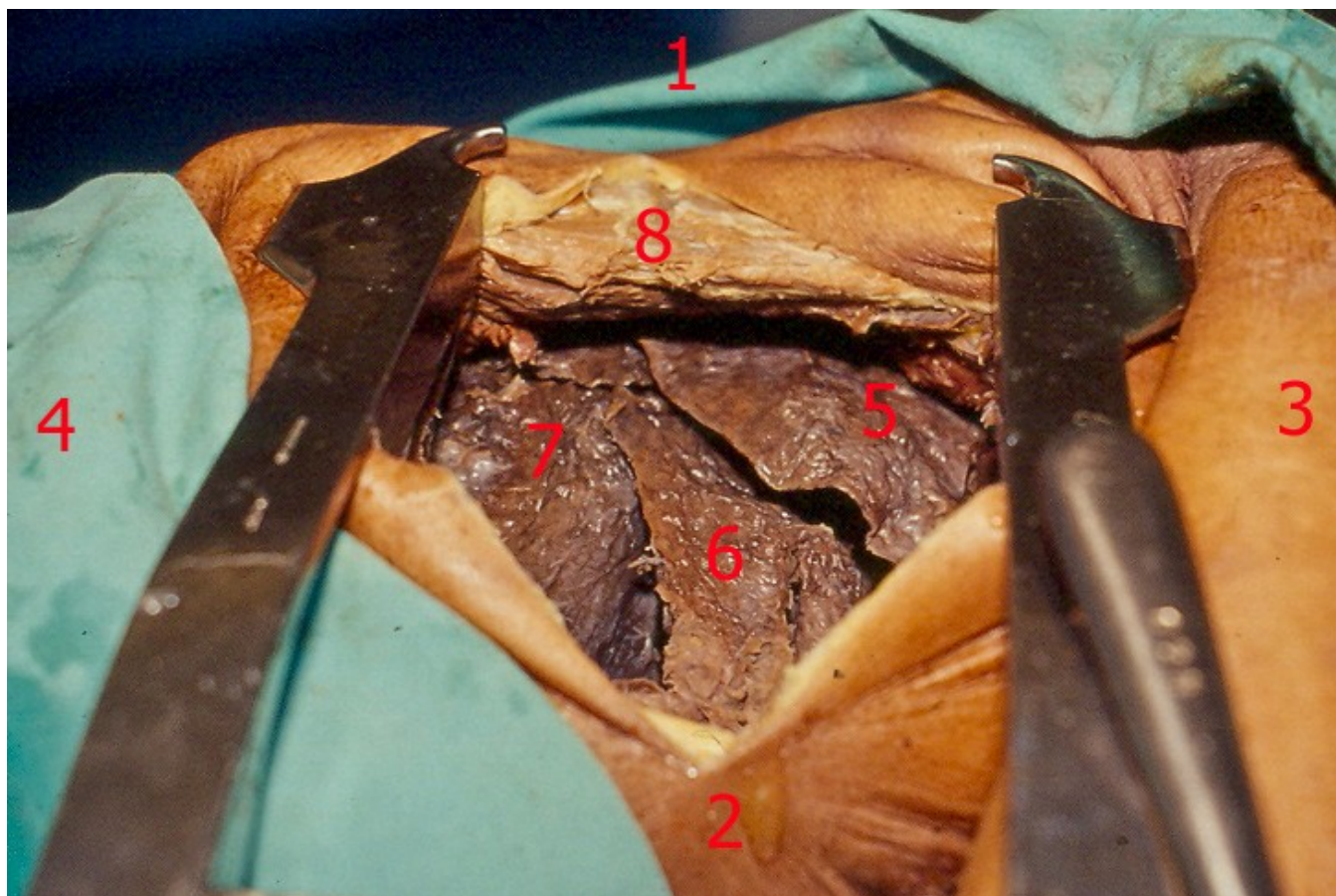
Músculo pectoral mayor (m pectoralis major): se encuentra en la parte anterior del tórax y del hueco axilar. Tiene su inserción proximal en la clavícula, el esternón, en los 5, 6 o 7 cartílagos costales, y en la porción ósea de la séptima costilla. Por su ubicación anatómica y la distribución de sus porciones fibrosas, ocupa la porción más anterior de los abordajes torácicos, por lo cual es respetado y no seccionado.

En base a lo expuesto, podemos observar que la toracotomía lateral se puede realizar de una manera muy simple si se conocen de manera acabada las estructuras anatómicas de la región. Al hablar de estructuras anatómicas estamos haciendo referencia a los músculos de la pared anterolateral del tórax (o por lo menos al serrato mayor, al dorsal ancho –podríamos hablar de ambos como la llave del tórax- y el pectoral mayor) y sus pedículos vásculonerviosos. Si respetamos al máximo de lo posible estas estructuras, nos aseguramos un descenso notable en las complicaciones postquirúrgicas de la mayoría de las patologías torácicas. Recordemos que la complicación mas frecuente en las toracotomías posterolaterales (procedimientos en que se inciden todos los músculos de la pared, junto a sus pedículos vásculonerviosos) es la denominada escapula alada o alata, que no es otra cosa que la disfunción por denervación de estos grupos musculares.

Podemos afirmar también que el campo quirúrgico que se obtiene con esta técnica, aunque pequeño en relación con el de las grandes toracotomías posterolaterales, es en verdad

2014 Marzo, 2(2): 9-9

excelente, ya que podemos realizar a través de el la mayor parte de los procedimientos quirúrgicos que impliquen resolución de la patología del tórax.



Referencias

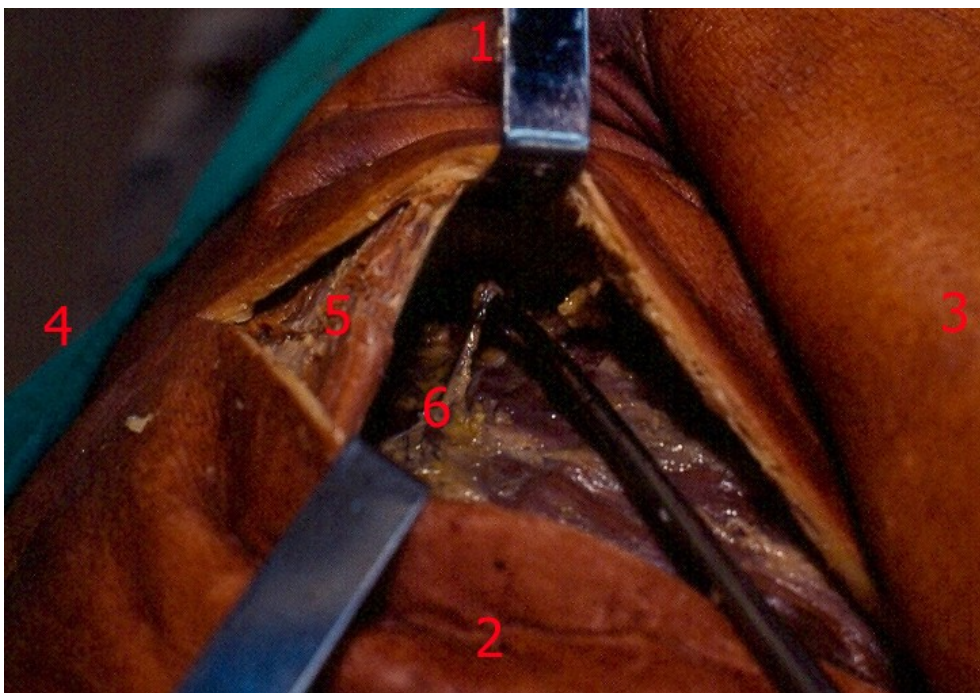
- 1) Cara dorsal.
- 2) Cara ventral.
- 3) Extremo cefálico.
- 4) Extremo caudal.
- 5) Lóbulo pulmonar superior.
- 6) Lóbulo pulmonar medio.
- 7) Lóbulo pulmonar inferior.
- 8) M. dorsal ancho.

Si seguimos mencionando los beneficios de la técnica y de la importancia del conocimiento anatómico, no podemos dejar de decir que el tiempo quirúrgico total es menor, si lo comparamos con las toracotomías posterolateral convencional. Aquí debemos hacer un punto ya que es importante aclarar que el tiempo de apertura es mayor con esta técnica, tiempo que se recupera en el cierre, ya que en las técnicas tradicionales, se deben cerrar mediante sutura, la mayor parte de los músculos de la pared lateral del tórax, ya que la incisión de los mismos fue completa.

2014 Marzo, 2(2): 9-9

Así, entonces si enumeramos a modo de resumen las ventajas del procedimiento podemos decir:

- Es más estética, ya que la cicatriz queda en la región lateral.
- Mayor confort en la zona de apoyo dorsal.
- No hay sección muscular importante, por lo tanto:
 1. Se evita la perdida excesiva de sangre.
 2. Es menor el tiempo de apertura y cierre.
 3. Permite rápida movilización del paciente
 4. Hay una disminución significativa de las complicaciones y una mejor recuperación postoperatoria.



En esta imagen se puede apreciar el nervio de Charles Bell sobre la pinza.

- 1) Extremo cefálico
- 2) Extremo caudal
- 3) Cara anterior
- 4) Cara posterior
- 5) M. dorsal ancho
- 6) N. de Charles Bell

Así también, hay que reconocer que presenta algunas desventajas como ser: el campo quirúrgico reducido, dificultad en el acceso quirúrgico de tumores mediastinales posteriores,

2014 Marzo, 2(2): 9-9

cierta dificultad en la resolución de la patología del vértice, no se puede hacer toracoplastia en el mismo acto operatorio como así tampoco resecciones de pared costal cuando un tumor del lóbulo superior la invade. En el balance de costo/beneficio estas aparentes dificultades quedan superadas por los grandes beneficios que presenta la técnica y que fueran antes mencionados.

Resultados

La vía de acceso utilizada permite obtener un excelente campo quirúrgico en las cirugías respectivas pleurales y pulmonares.

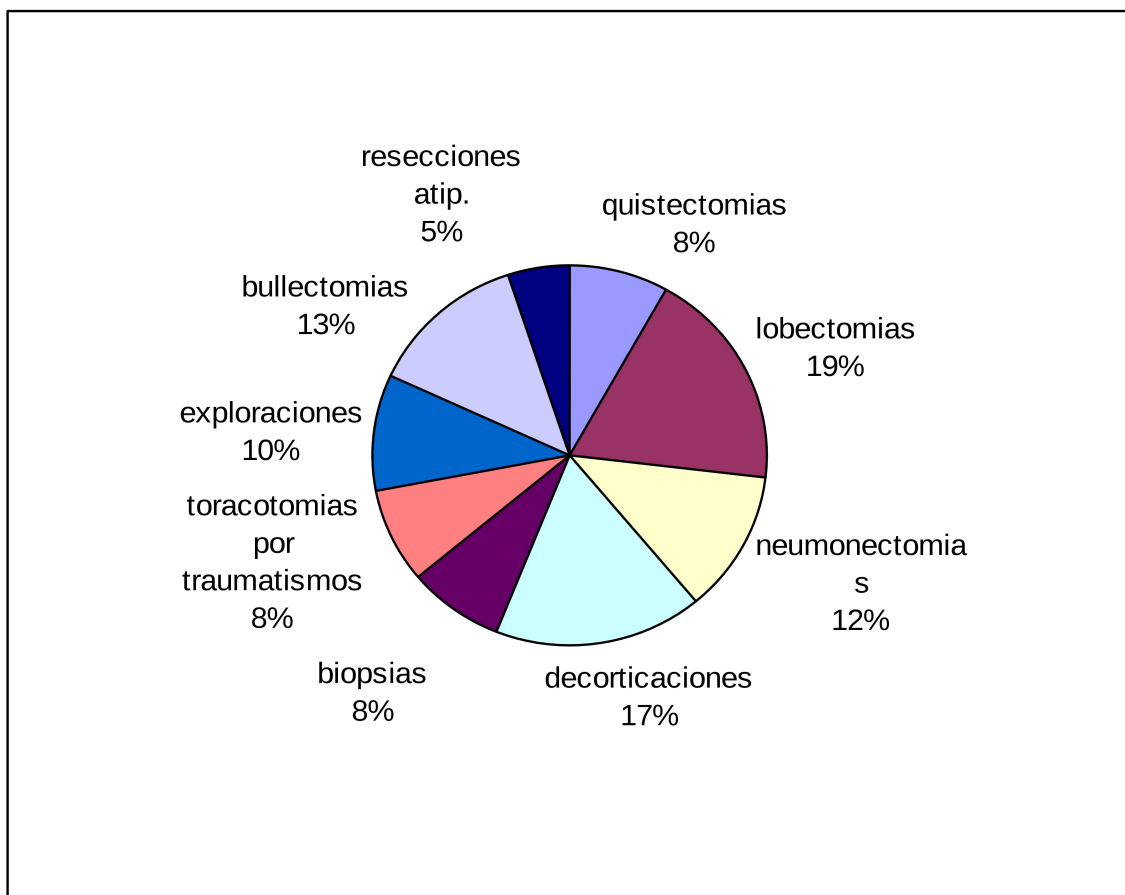


Gráfico. Toracotomías laterales (sobre 400 procedimientos).

Esto es así en tal forma que en nuestra casuística resolvimos mediante esta técnica, la mayor parte de la patología torácica, que consulta a diario en nuestro servicio. Así podemos decir que de las 400 toracotomías laterales que realizamos en los tres últimos años: incluyen segmentectomías y resección de metástasis.

Como podemos ver, la cantidad de procedimientos que se pueden realizar mediante esta técnica son sumamente variados.

Conclusiones

Podemos enumerar, entonces las conclusiones diciendo:

El conocimiento anatómico y funcional de los músculos torácicos y sus pedículos vasculonerviosos es imprescindible para la realización de esta técnica quirúrgica.

2014 Marzo, 2(2): 9-9

La misma nos permite una amplia movilización de casi todas las estructuras de la pared anterolateral del tórax para así realizar el abordaje de la caja torácica.

En la casuística presentada, hemos podido demostrar que a través de éste procedimiento, que como repetimos se realiza sin grandes secciones musculares, se puede resolver prácticamente la mayor parte de la patología torácica.

Cabe destacar también que con esta técnica se logra una excelente vía de acceso y una recuperación postquirúrgica más rápida y con menor comorbilidad, lo que la hace sumamente atractiva, tanto para el cirujano como para el paciente, quien obtiene de ellas sus mejor beneficios.

Fecha de Recibido: 10-3-14

Fecha de Publicación:20-3-14