

# Graves Consecuencias Por Desconocimiento De La Presencia Del Primer Molar Permanente En La Boca De Un Niño.

AUTORES: C. V. ZUBIARRAIN; D. VICENTE; M. V. IRIQUIN;  
Asesor científico M. N. YUNES; M. C. SILINGO

Servicio de Prácticas Odontológicas Integradas. Facultad de Odontología

Categoría: Casos Clínicos

## Resumen

Los primeros molares permanentes son considerados las piezas más importantes en la dentición definitiva, no solo por ser los primeros en erupcionar, si no por el rol fundamental que cumplen en el desarrollo y funcionamiento de la dentición permanente y del sistema estomatognático.

## Introducción

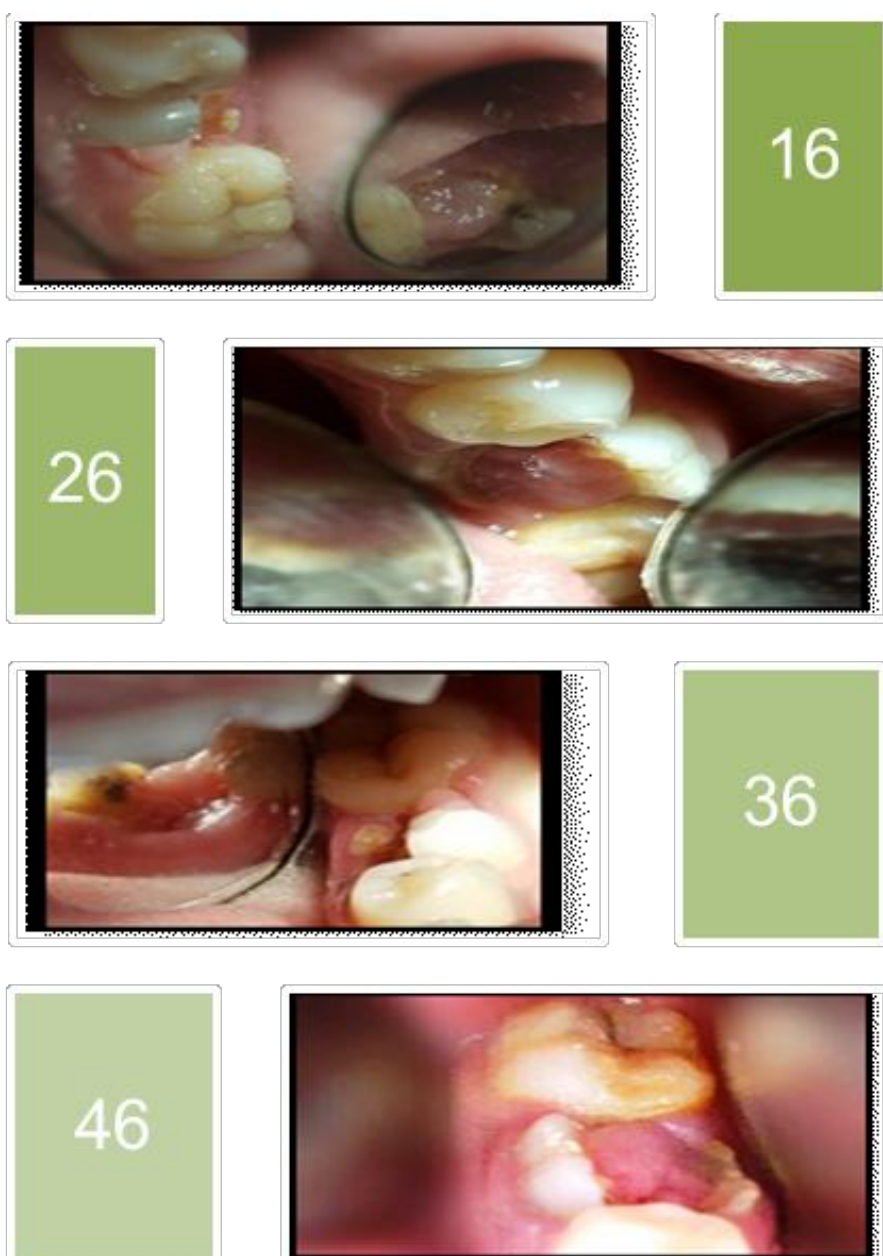Las caries evolucionan rápidamente a lesiones avanzadas hasta la exposición de la cámara pulpar, destrucción coronaria y consecuentemente la pérdida prematura del PMP

Son catalogados como la llave del ajuste correcto de los planos inclinados o llave de la oclusión, constituyen la base de la estructura bucal, mientras las demás estructuras dentarias se encuentran en fase de recambio, por lo cual es importante su cuidado y mantenimiento.

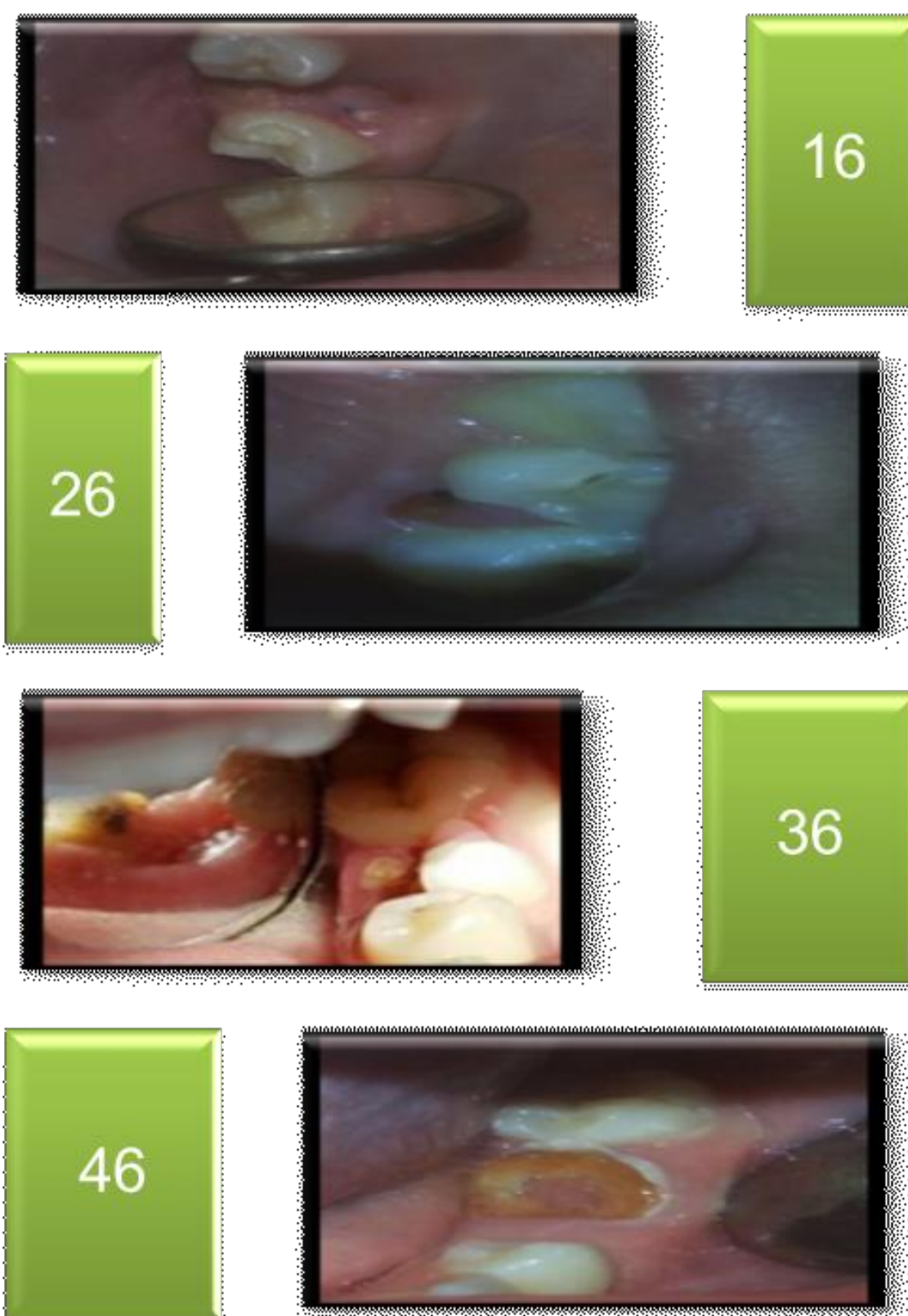
## Descripción del Caso

Se presentaron a la consulta:

- Un paciente masculino de 10 años de edad con caries penetrantes en las piezas N° 16 y 26 donde se le realizaron tratamientos endodónticos y restos radiculares con pólipos gingivales en 36 y 46 donde se realizaron exodoncias



- Un paciente de sexo femenino de 11 años de edad con restos radiculares en las piezas N° 16 y 26 respectivamente, con caries penetrantes y pólipos gingivales en las piezas N° 36 y 46. En las piezas superiores se realizaron exodoncias y en las piezas inferiores tratamientos endodónticos y prótesis.



## Conclusiones

Al observar los casos anteriores llegamos a la conclusión que la desinformación de familias y niños sobre:

- la importancia del estado bucal en la dentición temporaria/permanente
- la presencia del PMP como iniciador de la dentición mixta,

hacen que la caries avance y no sea detectada de manera temprana para controlar el daño.

Por ello es de vital importancia practicar la odontología restauradora y una odontología preventiva realizando campañas de concientización de la relevancia del primer molar definitivo y prevención bucal en los colegios, como agentes multiplicadores de las familias y de la sociedad.

## Referencias

- Barber A.A Leacher E. Boj Quezada, JR, Catala, Pizarro M. Odontopediatría. Edición 2005.
- Origen de las Caries. 2005. Disponible en: <http://mo+dales.php name-news&file- article& sid-195>.
- Gamarra C. Importancia del 1er Molar permanente / en línea /2004.
- García González L. Ajuste oclusal en niños. 2003.
- Apuntes de la Cátedra Odontología Integral Niños I II y III