

Resumen

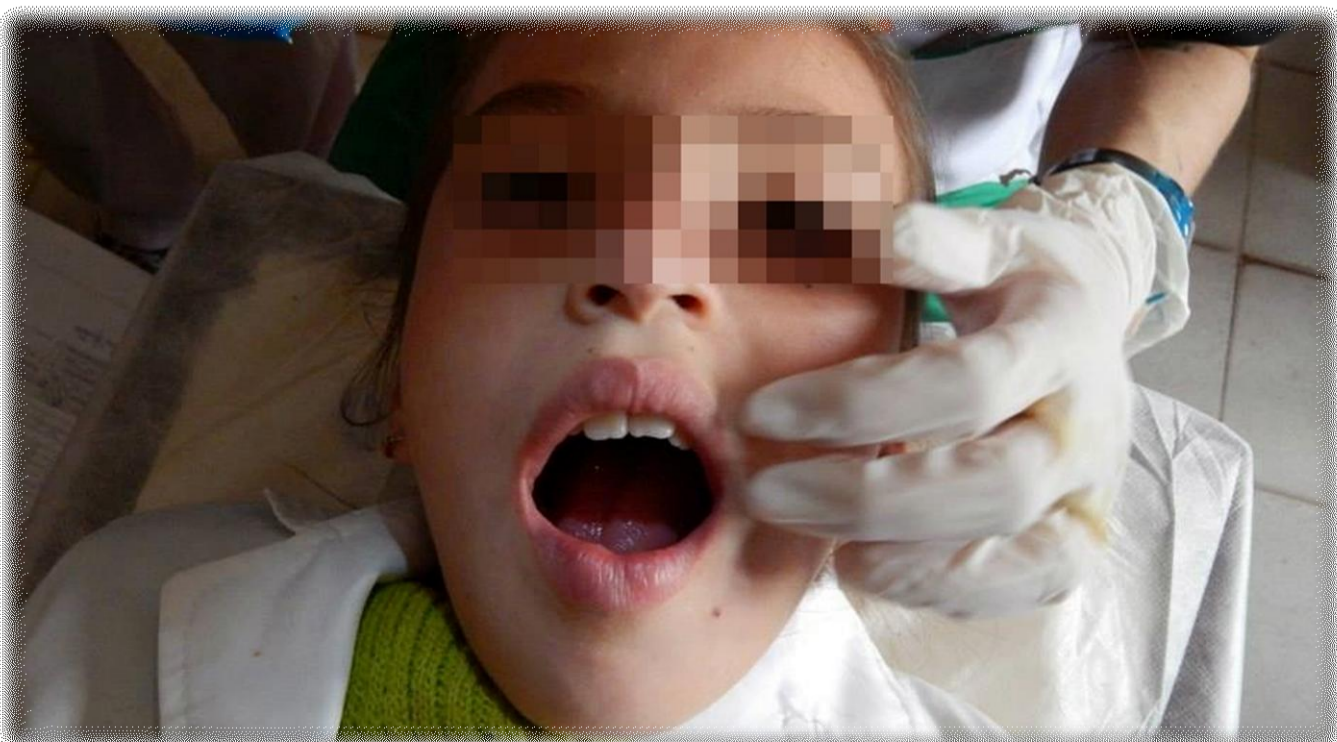Introducción: Paciente de 8 años de Edad, de sexo femenino, residente de la localidad de Fortín Soledad, Provincia de Formosa, Argentina. En el marco del proyecto de extensión universitaria "Formosa Salud Bucal" del Voluntariado Universitario de la Prosecretaría de Acción Comunitaria perteneciente a la Secretaría de Planificación y Extensión Universitaria Facultad de Odontología de la UNLP. Presenta una lesión de surco profundo cariado en la pieza 46 sin presentar sintomatología alguna. **Descripción del Caso:** Para la aplicación de la Técnica es fundamental contar con la utilización de instrumental de mano, kits de aislación, carioestático, materiales de restauración y complementarios a la práctica. El primer paso de la técnica es la aislación del campo operatorio, se continua con la remoción de tejido deficiente con instrumental de mano (remoción mecánica) y posterior aplicación de un carioestático para la inactivación de la caries dental mediante este material con el método "333" (aplicación del Flúor Diamínico de plata 38% sobre la lesión cariada durante 3 minutos, 3 veces en 3 sesiones distintas), limpieza, restauración definitiva con ionómero multipropósito como el Fuji IX. Luego de la aplicación de la técnica se logro un resultado exitoso, ya que se logro eliminar de forma eficiente el tejidos cariado y se realizo una posterior restauración con materiales de excelentes propiedades garantizando la preservación de la pieza dentaria sana. **Conclusiones:** El Prat es el método de elección en las intervenciones en terrenos donde las condiciones para la odontología convencional no existen, las propiedades de los materiales biocompatibles como el ionómero vítreo y el fluoruro diamínico de plata aseguran la calidad por más tiempo de la eliminación de la caries dental y de la restauración, sumado, a el mantenimiento de los agentes multiplicadores de salud en la preservación de la higiene. Esta técnica se viene realizando en comunidades por este equipo de trabajo con excelentes resultados, en el control de las infecciones en población infantojuvenil

Introducción

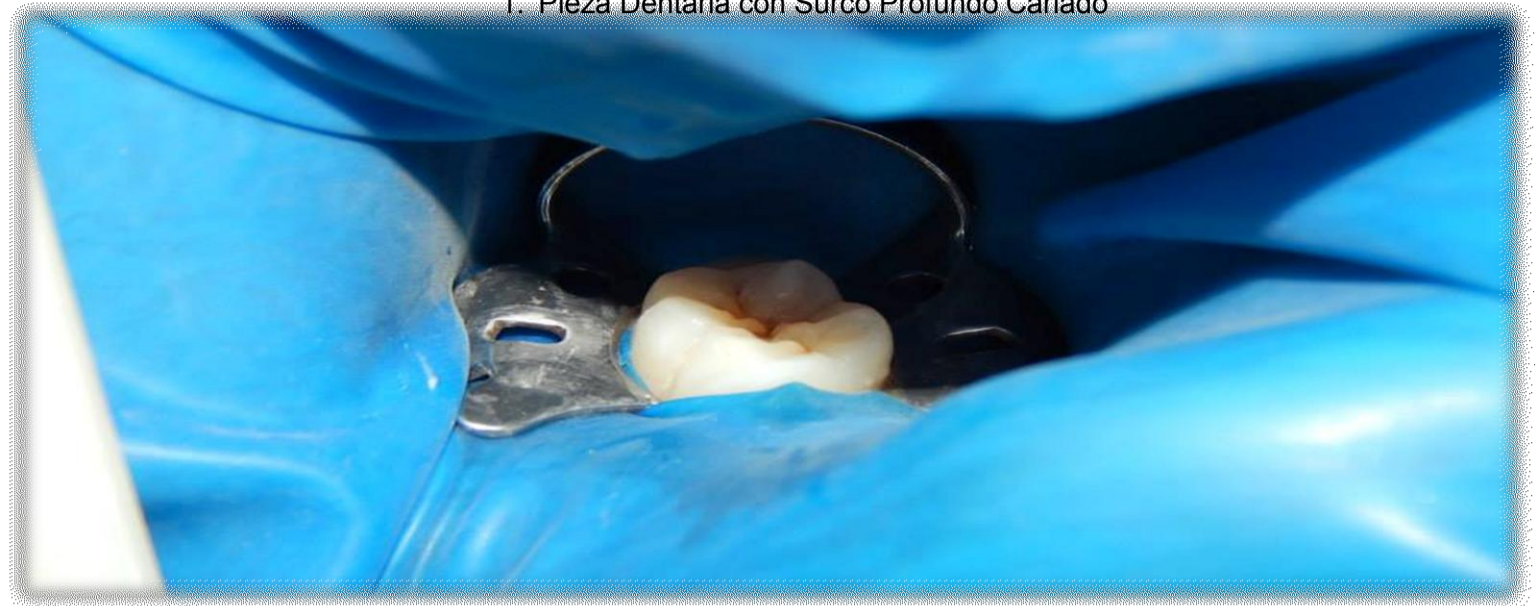
Paciente de 8 años de Edad, de sexo femenino, residente de la localidad de Fortín Soledad, Provincia de Formosa, Argentina. En el marco del proyecto de extensión universitaria "Formosa Salud Bucal" del Voluntariado Universitario de la Prosecretaría de Acción Comunitaria perteneciente a la Secretaría de Planificación y Extensión Universitaria Facultad de Odontología de la UNLP. Presenta una lesión de surco profundo cariado en la pieza 46 sin presentar sintomatología alguna para lo cual se utilizará la técnica PRAT (Practica restaurativa atraumática) avalada por la OMS, dicha técnica se fundamenta en la remoción total de tejido cariado con instrumental de mano y la posterior colocación de un material de restauración, siendo esta modificada con uso de carioestático como Flúor Diamínico de Plata al 38% para las piezas dentarias permanentes, generando una detención del avance de la enfermedad y una remineralización del remanente dentario con una técnica sencilla y rápida no obstante eso, esta técnica se realiza sin el uso de anestesia (lo cual es beneficioso en niños).

Descripción del Caso

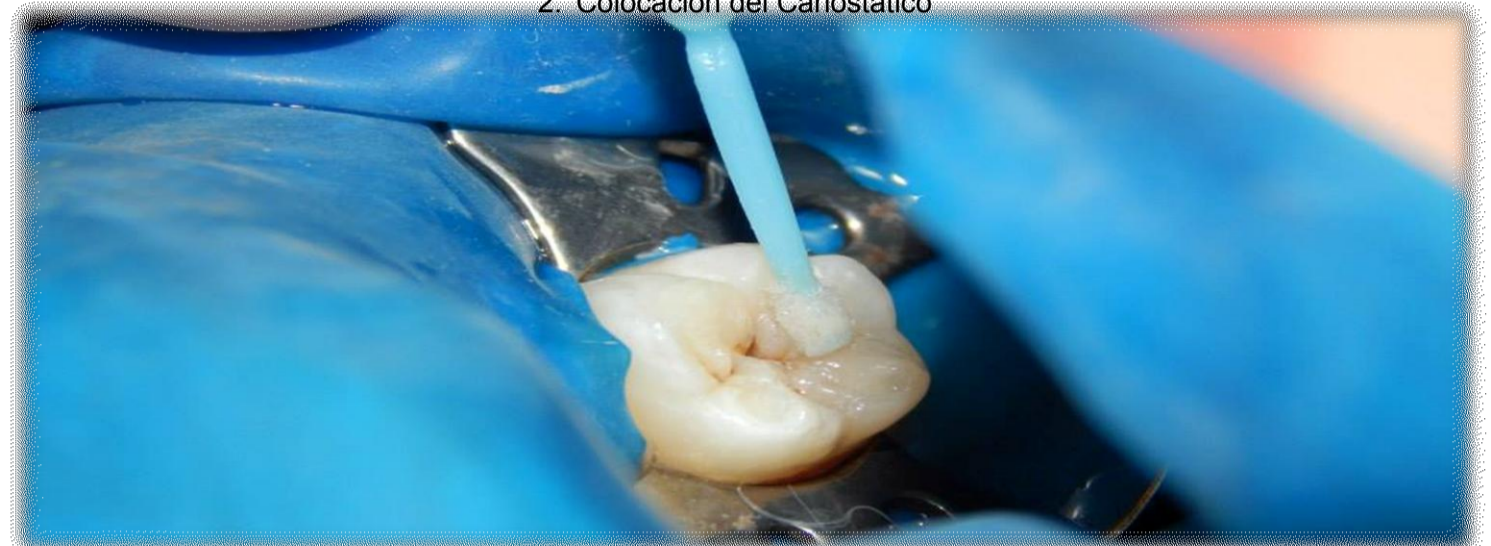Para la aplicación de la Técnica es fundamental contar con la utilización de instrumental de mano, kits de aislación, carioestático, materiales de restauración y complementarios a la práctica. El primer paso de la técnica es la aislación del campo operatorio, se continua con la remoción de tejido deficiente con instrumental de mano (remoción mecánica) y posterior aplicación de un carioestático para la inactivación de la caries dental mediante este material con el método "333" (aplicación del Flúor Diamínico de plata 38% sobre la lesión cariada durante 3 minutos, 3 veces en 3 sesiones distintas), limpieza, restauración definitiva con ionómero multipropósito como el Fuji IX. Luego de la aplicación de la técnica se logro un resultado exitoso, ya que se logro eliminar de forma eficiente el tejidos cariado y se realizo una posterior restauración con materiales de excelentes propiedades garantizando la preservación de la pieza dentaria sana



1. Pieza Dentaria con Surco Profundo Cariado



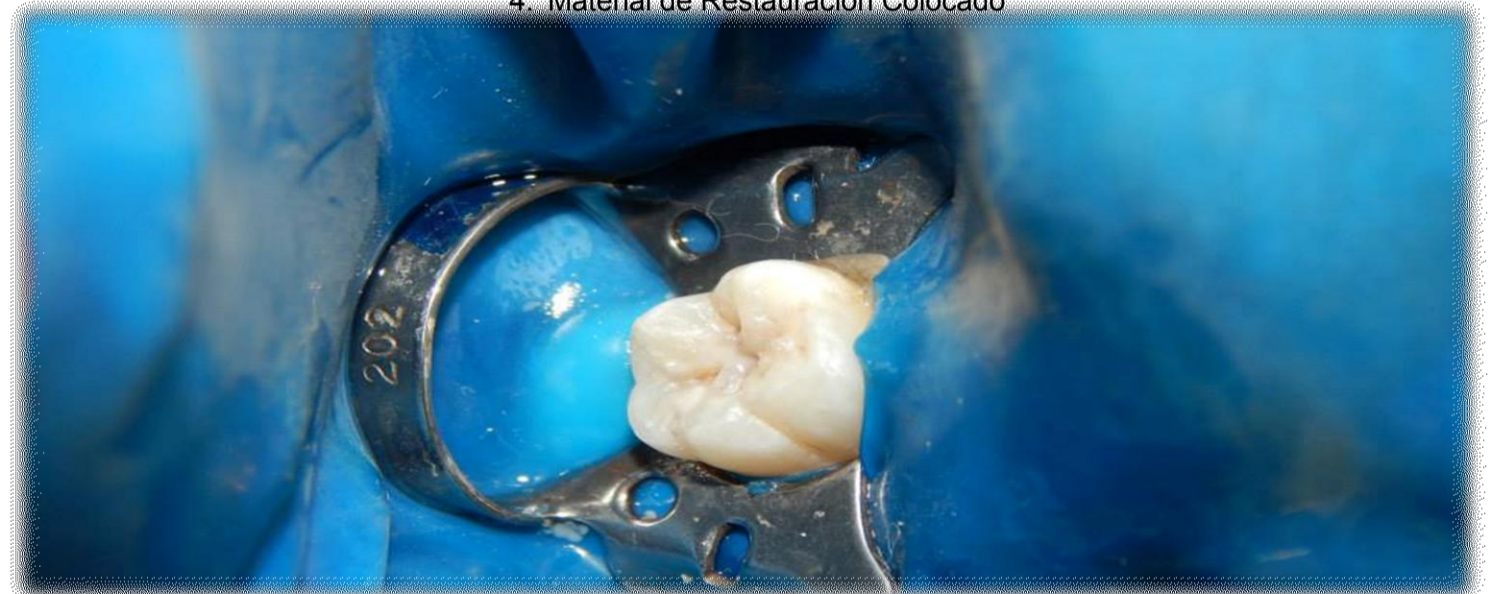
2. Colocación del Cariostático



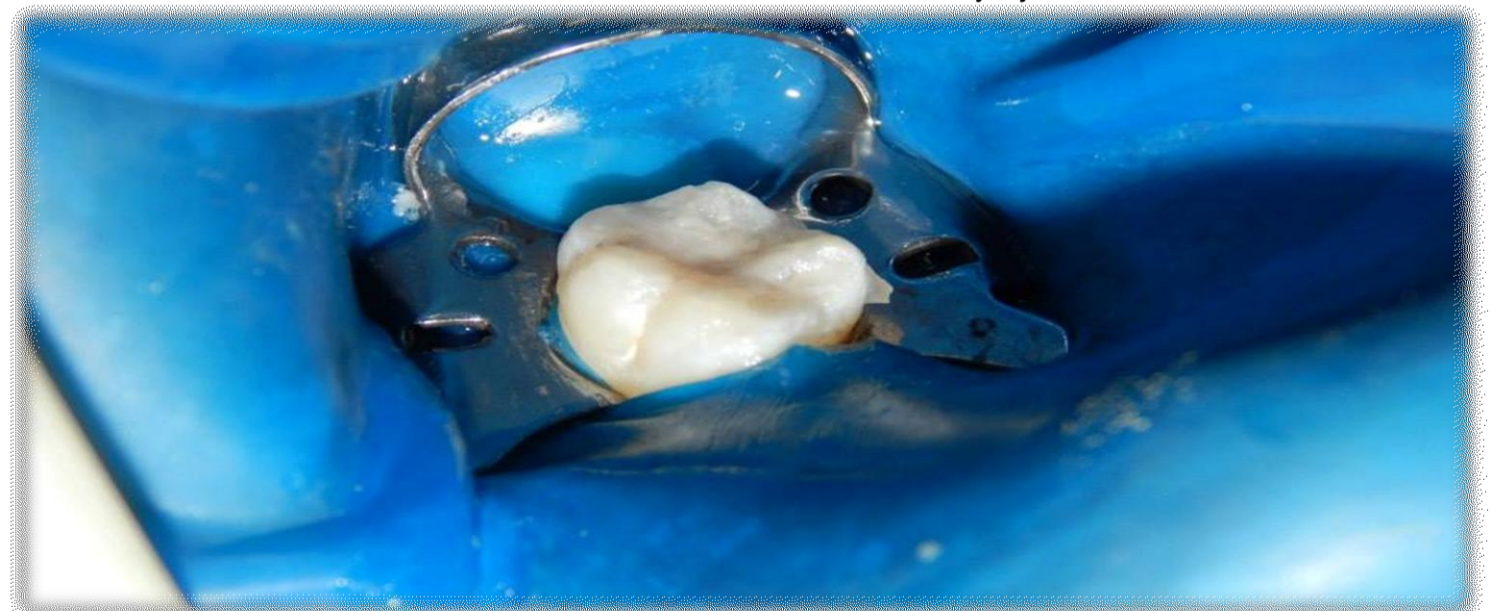3. Colocación del Material de Restauración



4. Material de Restauración Colocado



5. Aislación del Material de la saliva con vaselina y Fijación del mismo



Conclusiones

El Prat es el método de elección en las intervenciones en terrenos donde las condiciones para la odontología convencional no existen, las propiedades de los materiales biocompatibles como el ionómero vítreo y el fluoruro diamínico de plata aseguran la calidad por más tiempo de la eliminación de la caries dental y de la restauración, sumado, a el mantenimiento de los agentes multiplicadores de salud en la preservación de la higiene. Esta técnica se viene realizando en comunidades por este equipo de trabajo hace con excelentes resultados, en el control de las infecciones en población infantojuvenil

Referencias

1. Rossetti Hugo: Salud para la Odontología.
2. Apuntes de la Cátedra de Odontología Integral Niños I y III
3. Programa de atención Integral al escolar de 1er. grado. Ministerio de Salud y Acción Social. Dirección Nacional de Odontología. Bs. As. 1987.