

## SISTEMA VENOSO DIPLOICO: CORRELACIÓN ANATOMO RADIOLÓGICA

### DIPLOIC VENOUS SYSTEM: RADIOLOGICAL-ANATOMICAL CORRELATION

Esteban MAYO; Liliana SCARPINELLI; Jeremías E. ALTUNA RUIZ; Omar B. BERTANI; Juan F. DIAZ

Facultad de Ciencias Médicas, Universidad Nacional de La Plata. Argentina.

#### RESUMEN

El sistema venoso diploico se encuentra ubicado entre la tabla externa e interna de los huesos planos de la calvaria craneana. A pesar de tener más de 200 años de descripto, es escasa la referencia en la literatura anatómica y antropológica. Merece destacarse que estos canales pueden ser confundidos con trazos fracturarios en la evaluación radiológica del traumatismo encéfalocraneano. En este trabajo nos proponemos describir las principales variantes anatómicas del sistema venoso diploico y determinar su distribución topográfica. Para ello realizamos un estudio descriptivo de corte transversal con una muestra de cráneos humanos (n=108), los cuales fueron transluminados mediante introducción de fuente lumínica por el foramen magno. También se analizaron placas radiográficas de cráneo de perfil (n=60), discriminando topográficamente la ubicación de dichas venas. Se encontraron 5 patrones de distribución diferentes y un sexto como patrón indeterminado. Se determinó el porcentaje de hallazgo de venas diploicas según regiones. Lo obtenido se contrastó con la literatura clásica, llegando a la conclusión de la importancia que adquiere el conocimiento de estos patrones ante el diagnóstico diferencial de un trazo radiolúcido en una placa radiográfica de cráneo ante un traumatismo encéfalocraneano.

**Palabras claves:** venas diploicas, traumatismo encéfalocraneano, fractura.

#### ABSTRACT

The diploic venous system is located between the outer and inner table of the flat bones of the skull calvaria. Despite the fact that it has been described over 200 years ago, there is little reference on the matter in anatomical and anthropological literature. It is remarkable that these channels can be confused with fractures in the radiologic evaluation of head trauma. This study describes the main anatomical variants of the diploic venous system and illustrates their topographic distribution. In order to achieve this goal, a cross sectional study was conducted utilizing a sample of human skulls (n=108), which were transilluminated by introducing a light source through the foramen magnum. In addition, lateral skull radiographs (n=64) were analyzed, as means of discriminating the topographical location of the veins. Hence, 5 different distribution patterns were discovered, as well as a sixth undetermined pattern. The probability of finding diploic veins in each region was determined, and the results were compared to the theoretical framework. As a conclusion, it can be said that the learning of these patterns and becoming familiarized with their anatomic variants is of significant importance when considering differential diagnosis of a radiolucent line on a skull which has undergone head trauma.

**Keywords:** diploic veins, encephalocranial trauma, fracture.

**Recibido octubre 25, 2012 - Aceptado noviembre 19, 2012**

\* **Correspondencia de autor:** Esteban Mayo. Cátedra A de Anatomía, Facultad de Ciencias Médicas. UNLP. Av. 60 y 120 (CP 1900). La Plata, Argentina. e-mail: [estebanamayo@yahoo.com.ar](mailto:estebanamayo@yahoo.com.ar)

## INTRODUCCIÓN

Se denomina diploe al hueso esponjoso que se encuentra entre las tablas interna y externa de los huesos planos del cráneo. Las venas diploicas son aquellas que corren por su espesor. Estos vasos avalvulares y revestidos por una única capa de endotelio circulan dentro de verdaderos canales labrados en el hueso.

Ya en la Antigüedad clásica, Hipócrates hablaba de la vascularización del diploe. Hacia finales del siglo XVIII, Scarpa describe su existencia en fetos (1). Sin embargo, las primeras comunicaciones formales sobre la existencia del sistema venoso diploico las dieron Fleury (hacia 1787), Dupuytren (1803) y Chaussier (1807) (2, 3). Dos décadas más tarde, Breschet (1829) describe la existencia de cuatro canales mayores, a los que denominó venas diploicas frontal, temporal anterior, temporal posterior y occipital (4). Esta concepción, que prevaleció en la anatomía clásica, no tardó en ganarse opositores. Así, primero Trolard (1868) y luego Testut (1893) desafiaron la representatividad del concepto de Breschet al referir que el único carácter constante en la morfología de estas venas era su infinita variabilidad (5). A ellos se sumó Langer (1877), al negar la existencia de estos vasos en el recién nacido.

En 1936, Lindblom confirmó la existencia radiográfica de este sistema venoso en sujetos jóvenes e indicó que experimentaba poco cambio luego de los cinco años de edad (6). Bergerhoff (1964) identificó canales diploicos en un 50 % de sujetos de 10 a 15 años (7).

En 1999, Hershkovitz *et al.* (8) describieron cinco patrones morfológicos distintos en base al estudio de placas radiográficas de cráneo con inyección de contraste. El trabajo no perseguía una finalidad

anatómica sino lograr resultados con utilidad antropológica. Por último, Jivraj *et al.* (2009) estudiaron al sistema venoso diploico in vivo mediante el uso de resonancias magnéticas nucleares (9).

La importancia de conocer las variantes morfológicas y topográficas de estas venas demuestra sus réditos a la hora de evaluar un traumatismo encéfalo craneano. Las marcas vasculares deben ser diferenciadas de las fracturas (10, 11). Asimismo, hay que distinguir a los vasos diploicos de los meníngeos, senos venosos y venas emisarias (12).

## Objetivos

El propósito general del trabajo fue sistematizar la distribución de las venas diploicas en cráneos humanos, y correlacionarlo con lo hallado en radio-grafías laterales de cráneo. Como objetivos específicos planteamos, en lo que a material óseo se refiere: determinar el porcentaje de cráneos con simetría; frecuencia de cada patrón según perfil, probabilidad topográfica de encontrar trazos diploicos según perfil, y asociación entre patrón y topografía. Los objetivos del análisis de radiografías laterales de cráneo fueron establecer los hallazgos según topografía y relacionarlo con el patrón distributivo, o viceversa, y; contrastar los resultados con lo obtenido sobre el material óseo.

## MATERIALES Y MÉTODOS

Previa revisión bibliográfica exhaustiva, se realizó un estudio descriptivo de corte transversal, para evaluar la distribución topográfica y por patrones del sistema venoso diploico. Para ello se procedió a observar una muestra (n=108) de cráneos humanos, adultos, secos, provenientes de la osteoteca de la Cátedra "A" de Anatomía Humana, de la Facultad de

Ciencias Médicas, de la Universidad Nacional de la Plata.

El procedimiento utilizado fue la introducción de una fuente lumínica de 200 watts alimentada por una batería de 12 volts, a través del foramen magno, para así transiluminar las calvarias. De esta manera se pusieron en evidencia los trazos lumínicos correspondientes a los canales diploicos.

Se realizaron dos tipos de observaciones sobre cada cráneo transiluminado: 1) se evaluó la presencia o no de trazos lumínicos en base a una división topográfica lateral del cráneo en 8 regiones (Figs. 1 y 2) se agruparon los patrones lumínicos mediante una modificación de la clasificación radiológica descrita en la literatura (Fig. 2). Dichas observaciones fueron realizadas por tres observadores capacitados en el reco-nocimiento de los patrones venosos. Cada uno registró en forma independiente lo observado, sobre planillas de papel, sin consensuarlo con los otros dos. Se compilaron los datos para su posterior análisis según los objetivos del

trabajo. Se fotografiaron los diferentes patrones.

La Fig. 1 muestra el esquema según el cual se realizó la división topográfica lateral del cráneo. Para ello, se trazó una línea (roja) pasando por la glabella y el orificio del conducto auditivo externo y otra paralela a esta (negra) tangente al punto más alto de la porción escamosa del hueso temporal. Cortando a estas dos rectas, se trazó una línea (verde) que une el punto más alto de la sutura coronal con el pterion, otra (azul) que va desde el punto superior al inferior de la sutura lambdoidea y una tercera (violeta) que une el orificio del conducto auditivo externo con el punto medio de una línea que comunique los puntos más altos de las suturas coronal y lambdoidea (línea amarilla). De esta manera se delimitaron ocho segmentos, denominados frontal inferior (FI), frontal superior (FS), temporal anterior (TA), temporal posterior (TP), parietal anterior (PA), parietal posterior (PP), occipital inferior (OI) y occipital superior (OS).

En la Fig. 2 pueden verse los patrones morfológicos

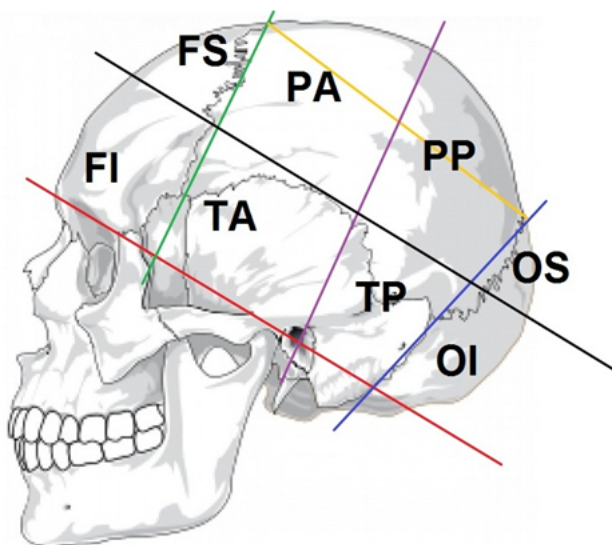


Figura 1. División topográfica del cráneo.

FI: frontal inferior, FS: frontal superior, OI: occipital inferior, OS: occipital superior, PA: parietal anterior, PP: parietal posterior, TA: temporal anterior, TP: temporal posterior.

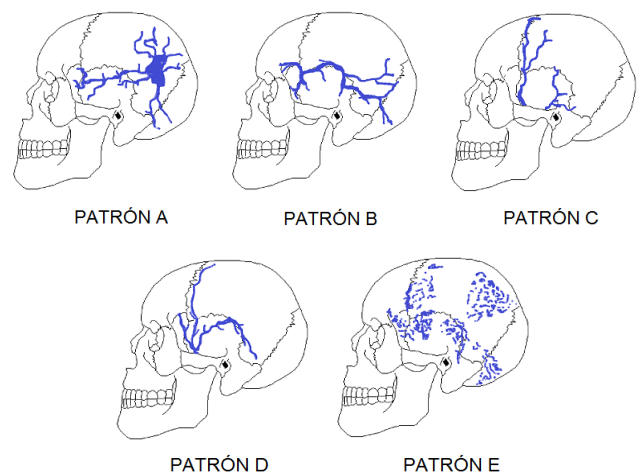


Figura 2. Patrones venosos de referencia.

A: patrón en araña, B: patrón basal, C: patrón coronal, D: patrón dicotómico, E: patrón esparcido.

usados como referencia para clasificar las variantes del sistema venoso. El patrón en araña (A) se corresponde con la denominada “estrella diploica parietal” de los

radiólogos. El patrón basal (B) o en serpentina queda determinado por un canal principal de sentido horizontal. El patrón coronal (C) es predominantemente vertical. El patrón dicotómico (D) tiene dos canales mayores, uno vertical y uno horizontal, que se unen en la región temporal. El patrón esparcido (E) corresponde a múltiples lagos vasculares relacionados entre sí, pero sin un canal mayor identificable. Por último, denominamos patrón indeterminado (I) a toda aquella disposición no clasificable mediante este sistema, así como llamamos patrón híbrido (H) al formado por la combinación de dos o más patrones.

Después de recopilar los resultados, se procedió a determinar el porcentaje de cráneos con simetría entre los patrones morfológicos de ambos lados. A su vez, los simétricos fueron categorizados según el patrón visto. De igual manera se actuó sobre los asimétricos.

Luego, se analizaron todas las vistas desde el perfil derecho para determinar el porcentaje hallado de cada patrón y la probabilidad de encontrar trazos luminosos según la división en ocho regiones. A continuación, se procedió de igual manera sobre las observaciones desde el lado izquierdo.

Por último, se hizo un análisis de la probabilidad topográfica de hallar trazos en relación a cada patrón en particular, para así determinar cuáles eran las regiones donde principalmente estaban los canales diploicos según el patrón morfológico que se estuviese considerando. Estos resultados fueron presentados en un gráfico donde se muestra, patrón por patrón, cuáles son las regiones topográficas mayormente involucradas (tomando como significativo al conjunto de regiones con el cual se cubriese el 80 % de la distribución topográfica para ese patrón).

Para el correlato clínico-imagenológico se

analizaron placas radiográficas laterales de cráneo (n=64) de pacientes adultos, provenientes del Hospital Interzonal Especializado en Agudos y Crónicos Neuropsiquiátrico "Dr. Alejandro Korn". A partir de cada placa se objetivó la distribución topográfica y por patrones, lo cual fue contrastado con los datos recabados del material cadavérico óseo. El procedimiento se basó en identificar la presencia o no de trazos radiolúcidos en cada placa y, a través del algoritmo propuesto en *Resultados* bajo el título de "Asociación entre patrón y topografía", determinar el patrón morfológico del sistema venoso hallado en esa radiografía. La contrastación de estos resultados con los esperados (obtenidos matemáticamente a partir del total de observaciones) fue la forma de validar el algoritmo diseñado.

## RESULTADOS

*Simetría entre ambos perfiles* (Fig. 3): el trabajo arrojó a la luz la gran asimetría existente entre el patrón morfológico venoso en un lado del cráneo y en el lado opuesto.

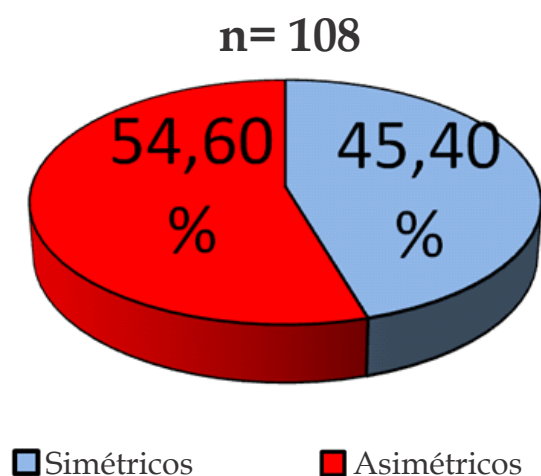


Figura 3. Distribución porcentual de la muestra según simetría.

Dentro de los cráneos simétricos (n=49), el patrón predominante fue el E (30,6 %), seguido por el C, el D y el I (Fig. 4).

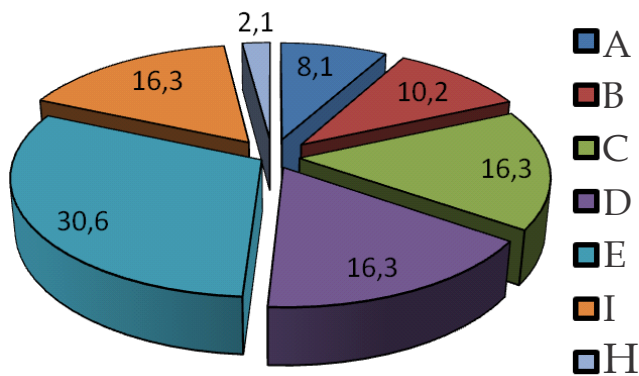


Figura 4. Hallazgo porcentual en cráneos simétricos (n=49).

En cuanto a los cráneos asimétricos (n=59), se optó por agrupar resultados para simplificar su comprensión. Estos fueron volcados en un esquema (Fig. 5) a partir del cual proponemos la siguiente regla: “de cada 3 cráneos asimétricos que se examinen, uno corresponderá al patrón I en alguno de sus perfiles; otro quedará determinado por la combinación entre los patrones B, D y E; y el último pertenecerá al grupo restante, es decir, en alguno de sus lados tendrá un patrón A, C o H.

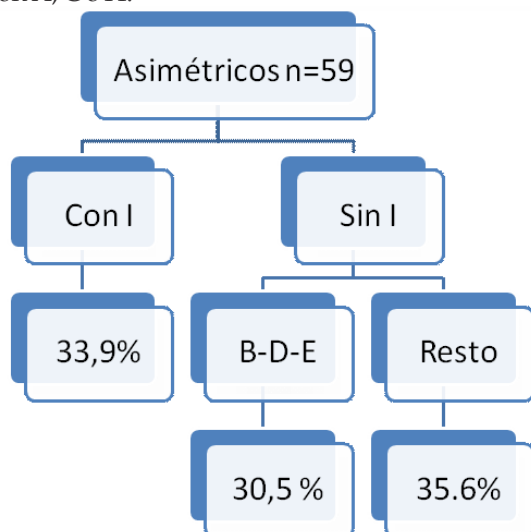


Figura 5. Patrón porcentual en cráneos asimétricos (n=59).

Frecuencia de cada patrón según perfil: en el lado derecho, el patrón E fue el predominante (29,6 %), seguido por el I y el D (Fig. 6). Por su parte, en la vista izquierda, el tipo D fue mayoritario (22,2 %). Lo escoltaron los patrones E y B (Fig. 7).

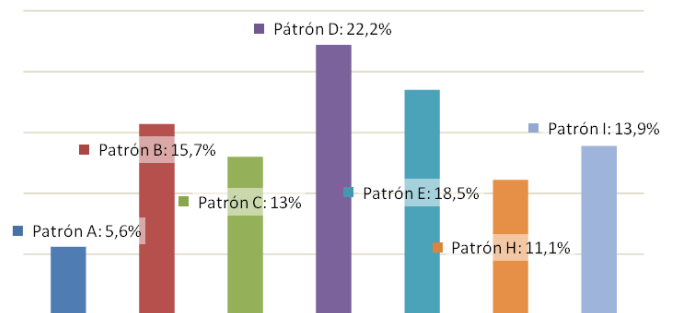


Figura 6. Distribución porcentual del perfil derecho.

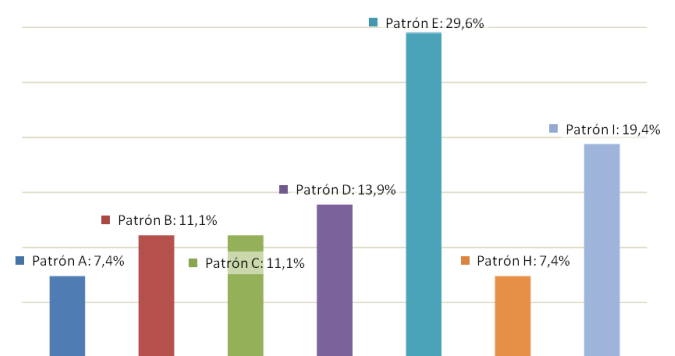


Figura 7. Distribución porcentual del perfil izquierdo.

Probabilidad topográfica de encontrar trazos diploicos según perfil (Fig. 8): la posibilidad de hallar un trazo radiolúcido correspondiente a una vena diploica en cada una de las ocho regiones topográficas propuestas fue máxima en ambos lados sobre la región TA (84,9 %), seguida por la región TP.

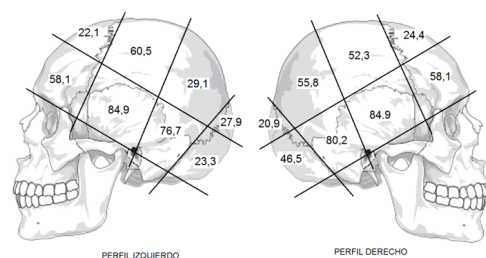


Figura 8. Probabilidad topográfica de encontrar trazos diploicos según perfil.

Asociación entre patrón y topografía: como se explicó en *Materiales y métodos*, del análisis entre estas dos variables se construyó un gráfico (Fig. 9) que muestra el conjunto de regiones topográficas asociadas a cada patrón morfológico con las cuales se cubría el 80 % de la topografía asociada a ese patrón.

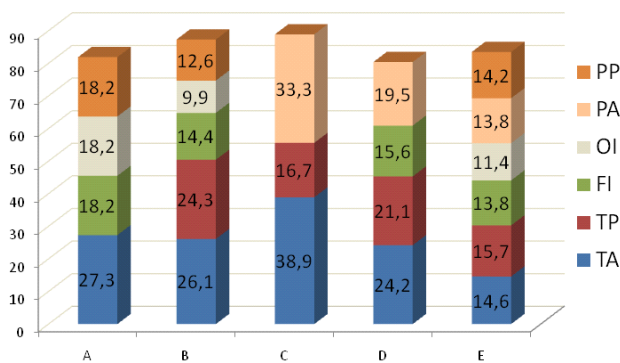


Figura 9. Asociación porcentual entre patrón y topografía.

A partir del análisis de la figura anterior, se ideó un algoritmo (Fig. 10) para ser usado en el procedimiento de clasificación de los patrones venosos en las radiografías laterales de cráneo.

Análisis radiográfico (Fig. 11): conociendo el total de observaciones en cráneos secos (n=216) y la proporción hallada de cada patrón, se calcularon los resultados que se esperaban encontrar sobre la muestra de placas radiográficas (n=64). Estos fueron comparados con los

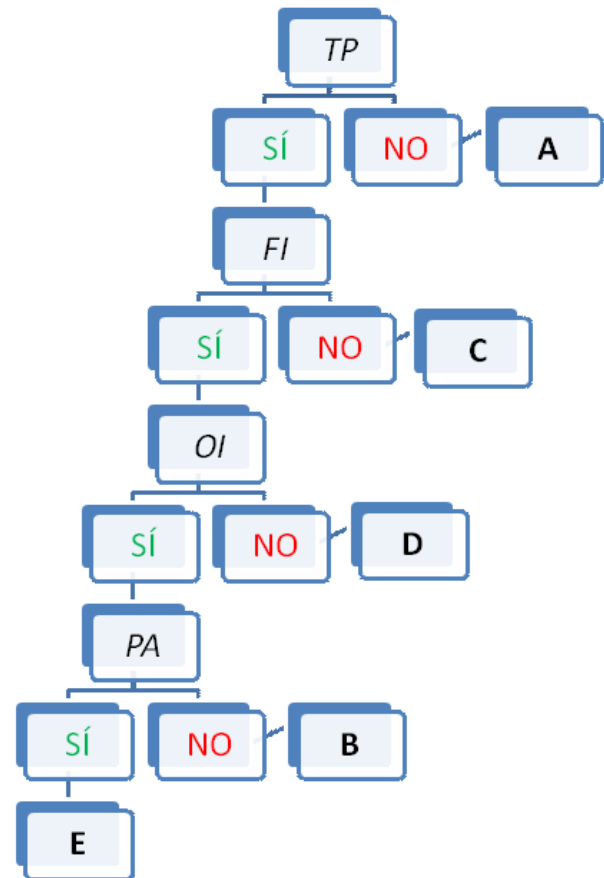


Figura 10. Algoritmo utilizado para la clasificación de los patrones venosos en las radiografías laterales de cráneo, con el cual se estima el patrón a partir de la presencia o no de trazos venosos en una región topográfica específica.

obtenidos luego de clasificar cada uno de los patrones morfológicos observados en las radiografías según el algoritmo propuesto más arriba.

Columna 1	A	B	C	D	E	I	H	n=
Total de Cráneos	14	29	26	39	52	35	21	216
Esperado	4	9	8	12	15	10	6	64
Encontrado	5	10	7	13	17	12	0	64

Figura 11: Tabla que muestra comparativamente la cantidad de patrones venosos hallados en el análisis del total de cráneos, los resultados que se esperaban encontrar luego de ajustar las proporciones para el análisis radiográfico, y los resultados encontrados luego de este. Se puede ver la proximidad numérica entre los resultados esperados y los hallados. Referencias: A: patrón en araña, B: patrón basal, C: patrón coronal, D: patrón dicotómico, E: patrón esparcido, I: patrón indeterminado, H: patrón híbrido, n: tamaño de la muestra.

## DISCUSIÓN

Los resultados obtenidos en el presente trabajo nos colocan en una posición intermedia entre los conceptos de Breschet (4) y los de Trolard y Testut (5), ya que no hemos encontrado la clásica disposición de cuatro canales mayores preconizada por el primero, ni hemos visto la infinita variabilidad postulada por los segundos.

Nuestra clasificación en 5 patrones distintos, adaptada de la de Hershkovitz *et al.* (8), nos permitió identificar la mayoría de las observaciones, aunque encontró su debilidad ante los patrones I.

Sabido es que el método por nosotros empleado permite detectar los canales de mayor calibre, a diferencia del utilizado por Jivraj *et al.* (9) con mayor capacidad para detectar pequeñas venas.

De lo anteriormente enunciado surgieron las principales diferencias en cuanto a lo encontrado por esos autores. Con respecto a la simetría, Hershkovitz *et al.* (8) describieron una tendencia a la misma en patrón e intensidad, aunque, aclaran, no pueden superponerse ambos perfiles como imágenes especulares. Nosotros no hallamos tal simetría sino que observamos en más de la mitad de los casos una falta de coincidencia entre el patrón venoso de un lado y del otro del cráneo. Como dato en contra, debemos reconocer que, de los casos asimétricos, cerca de un tercio contenían al patrón I, sobre el cual nuestro sistema de clasificaciones tenía la menor especificidad. Esto puede haber sesgado nuestra observación, generando en el patrón I falsos positivos. Sin embargo, la otra gran controversia está dada por la frecuencia de hallazgo de cada patrón, ya que Hershkovitz observó el patrón D (llamado patrón "bonsai" por ese autor) en un 54,6 %, a diferencia nuestra, donde el patrón predominante sobre el total de

observaciones (n=216) fue el E en 24,07 % de los casos. Coincidimos con este autor, que el territorio correspondiente a la vena diploica frontal es el más constante en todas las observaciones, mientras que el drenado por la vena diploica occipital parece ser el más variable.

Con respecto a la distribución topográfica, nuestros valores son mucho menores que los hallados por Jivraj *et al.* (9), sobre todo en las regiones superiores del cráneo. Esto se debe a la menor sensibilidad de nuestro método (transiluminación) comparado con la resonancia magnética nuclear para detectar canales diploicos, sobre todo los más pequeños. Esto probablemente determinó observaciones falsas negativas en nuestro estudio de la probabilidad de encontrar trazos diploicos según perfil.

Por último, nuestro estudio de la asociación entre patrón y topografía resulta original, ya que no hemos encontrado en la bibliografía una descripción similar. El análisis de placas radiográficas fue nuestra forma de validar el algoritmo propuesto, comparando los resultados que se esperaban obtener contra los finalmente observados.

## CONCLUSIÓN

El conocimiento de la anatomía del sistema venoso diploico aún tiene grandes dudas que responder. Al margen de esto, es de vital importancia conocer las variantes anatómicas en el mismo, como su disposición topográfica, a la hora de evaluar un traumatismo encéfalocraneano mediante un estudio por imágenes (10,11,12).

Confiamos en que nuestro estudio sirva para ampliar la aplicación clínica del conocimiento de la anatomía humana.

## REFERENCIAS BIBLIOGRÁFICAS

1. Varios. (1822) Diccionario de ciencias médicas por una sociedad de los más célebres profesores de Europa. Vol. X. Imp. de Mateo Repullés. Universidad Complutense de Madrid, pp. 253-255.
2. Dupuytren G. (1803) Propositions sur quelques points d'anatomie, de physiologie et d'anatomie pathologique. Doctoral thesis, París.
3. Chaussier F. (1807) Exposition sommaire de la structure et des différentes parties de l'encéphale ou cerveau: suivant la méthode adoptée à l'Ecole de médecine de Paris. Théophile Barrois, Paris, pp. 200.
4. Breschet G. (1826) Anatomisch-physiologische Untersuchungen über einige neuentdeckte Theile des Venen-Systems. Weber Ed., pp. 394.
5. Testut L. (1922) Tomo II: Angiología, sistema nervioso central. En: Tratado de Anatomía Humana. 6ta. ed. Casa editorial P. Salvat, Barcelona.
6. Lindblom K. (1936) A roentgenographic study of the vascular channels of the skull, with special reference to intracranial tumors and arteriovenous aneurysms. *Acta Radiol Suppl (Stockholm)*; 30: 1-146.
7. Lang J. (2001) Development of the skull base. En: Skull base and related structures: Atlas of clinical anatomy. 2nd edition. Stuttgart, Germany: Schattauer Verlag, pp. 1-30.
8. Hershkovitz I, Greenwald C, Rothschild BM, Latimer B, Dutour O, Jellema LM, Wish-Baratz S, Pap I, Leonetti G. (1999). The elusive diploic veins: Anthropological and anatomical perspective. *Am J Phys Anthropol*; 108: 345-358.
9. Jivraj K, Bhargava R, Aronyk K, Quateen A, Walji A. (2009) Diploic venous anatomy studied in-vivo by MRI. *Clin Anat*; 22: 296-301.
10. Burgener F, Kormano M, Pudas T. (2007) Trauma and fractures En: Differential diagnosis in conventional radiology. Thieme Publishers Series, pp. 53-74.
11. Klaus-Dietrich E, Benz-Bohm G. (1999) The skull and intracranial space. En: Differential diagnosis in pediatric radiology. Thieme Publishers Series, pp. 449-592.
12. Maclaren Thompson I. (1927) A note concerning the radiographic differentiation between diploic and meningeal vascular channels. *Can Med Assoc J*; 17: 64.