

Técnicas de Segmentación Semi-Automática en Imágenes para Diagnostico de Osteoporosis

**Arturo F. Iglesias⁽¹⁾; Anabella S. Saleres⁽¹⁾; Walter D. Vogel⁽¹⁾; Jose M. Massa⁽²⁾;
Paula M. Tristan⁽²⁾⁽³⁾; Martin Santiago⁽³⁾⁽⁴⁾**

(1) Facultad de Ciencias Exactas, Universidad Nacional del Centro de la Provincia de Buenos Aires
Paraje Arroyo Seco, Campus Universitario (7000), Tandil, Argentina

(2) INTIA, Facultad de Ciencias Exactas, Universidad Nacional del Centro de la Provincia de Buenos Aires
Paraje Arroyo Seco, Campus Universitario (7000), Tandil, Argentina Tel.(02293) 439682 Int. 49.

(3) CONICET, Rivadavia 1917, Ciudad Autónoma de Buenos Aires, Argentina

(4) IFAS, Facultad de Ciencias Exactas, Universidad Nacional del Centro de la Provincia de Buenos Aires
Paraje Arroyo Seco, Campus Universitario (7000), Tandil, Argentina Tel.(02293) 439682 Int. 49.

e-mail: {aiglesiascastro, asaleres,wvogel}@alumnos.exa.unicen.edu.ar, {jmassa, ptristan, msantiag}@exa.unicen.edu.ar

RESUMEN

La osteoporosis es una enfermedad que afecta a los huesos, la cual se caracteriza por la falta de masa ósea y por un deterioro de las estructuras trabeculares. Generalmente, la técnica que se utiliza para su detección es la densitometría ósea, la cual mide la densidad de los huesos, que actúan en nuestro cuerpo como reservorio de calcio. Sin embargo se ha comprobado que es posible asistir al diagnóstico de osteoporosis utilizando imágenes radiológicas mediante la detección y análisis de ciertas zonas de interés.

El conocimiento que tienen los profesionales en medicina permite la localización de estas zonas dentro de las imágenes. Sin embargo es muy beneficioso contar con herramientas informáticas eficientes y eficaces para la detección de las mismas, ya que el tiempo que les insume este proceso puede resultar excesivo para grandes volúmenes de datos.

Este trabajo propone una herramienta que permite entre otras cosas detectar de forma semi-automática las regiones de interés en la cabeza del hueso fémur para luego aplicar métodos de asistencia al diagnóstico de osteoporosis.

CONTEXTO

El presente trabajo se enmarca dentro del proyecto PAE 22600 financiado por la Agencia Nacional de Promoción Científica y Tecnológica. El proyecto lleva como título "Radiología digital: desarrollo de métodos para el diagnóstico asistido por computadora

del cáncer de mama y la osteoporosis" y tiene como objetivo el desarrollo de metodologías y algoritmos para asistir en el diagnóstico de estas enfermedades. El proyecto se lleva adelante en forma conjunta con investigadores de los institutos IFAS, PLADEMA e INTIA, todos de la Fac. de Ciencias Exactas de la Universidad Nacional del Centro de la Provincia de Buenos Aires.

1. INTRODUCCION

El ámbito de las imágenes médicas involucra el conjunto de técnicas y procesos utilizados para obtener imágenes de distintas partes del cuerpo humano con propósitos clínicos ya sea con fines diagnósticos o pedagógicos [1].

El uso de imágenes en medicina está en constante crecimiento, no sólo como método de diagnóstico sino también en la planificación de tratamientos a partir de procedimientos de intervención guiados por imágenes, mínima cirugía invasiva, y monitoreo de los pacientes en tratamiento con drogas. Existen numerosas tecnologías para adquirir imágenes médicas: los rayos X, la tomografía computada (TC), la ecografía o ultrasonido entre los más conocidos. Debido a los equipos y protocolos de captura, es usual la obtención de una imagen conteniendo una porción del cuerpo humano que a su vez contiene los objetos de interés. En la actualidad y como consecuencia del avance tecnológico en medicina, se han desarrollado numerosas aplicaciones de procesamiento digital de imágenes médicas [2].

La osteoporosis es una enfermedad esquelética caracterizada por una disminución significativa de la masa ósea y el deterioro de la microarquitectura ósea, lo cual incrementa el riesgo de sufrir fracturas espontáneas o por traumatismos leves.

El diagnóstico temprano de la osteoporosis permite aumentar la eficacia de los tratamientos correctivos. El método más utilizado para diagnosticar esta enfermedad es a través de la densitometría mineral ósea, la cual mide la masa ósea (MO).

La pérdida de MO es un factor importante en la determinación de la probabilidad que tienen los huesos de fracturarse. Sin embargo, algunos investigadores advierten que el valor de densidad mineral no puede predecir completamente el riesgo de padecer fracturas por osteoporosis. Esto se debe, principalmente, a que el parámetro mencionado no incluye información sobre la microarquitectura ósea, la cual se ve seriamente afectada durante el avance de la enfermedad y es considerada como un factor importante en la determinación del riesgo de fractura. Combinando la medición de la densidad mineral ósea con una evaluación de las características de la microarquitectura se incrementa la probabilidad de realizar un diagnóstico correcto.

En los últimos años se han realizado numerosos trabajos con el objetivo de caracterizar la estructura trabecular mediante el análisis de textura sobre imágenes radiográficas simples de distintas piezas óseas, sin necesidad de contar con complejos estudios de tomografía computada o resonancia magnética [3].

Cuando se trabaja con imágenes radiológicas y más específicamente en el diagnóstico de osteoporosis, si bien el conocimiento por parte de los médicos permite localizar los objetos de interés dentro de ellas, este proceso puede tomar un tiempo considerable que puede resultar contraproducente cuando se deben analizar una gran cantidad de imágenes [4].

Es por esto que surge la necesidad de desarrollar nuevos algoritmos automáticos o semi-automáticos que aceleren este proceso

de localización de regiones de interés, de manera de facilitar el uso de las herramientas de asistencia al diagnóstico por parte de los médicos.

En este trabajo se presenta una alternativa que, utilizando una serie de algoritmos de procesamiento de imágenes, permite de manera semi-automática detectar las regiones de interés en imágenes radiográficas de manera de asistir a los profesionales de la medicina en el diagnóstico de osteoporosis.

2.- METODOLOGÍA PROPUESTA

Para la detección de osteoporosis a través de imágenes de rayos X en la zona de la cadera, se debe encontrar y analizar la textura trabecular en lo que se conoce con el nombre de triángulo de Ward (TW) y Grupo Compresivo Principal (GCP).

Como se muestra en la Figura 1, el TW está ubicado en la zona del cuello del fémur. Esta zona se encuentra situada entre los tres haces trabeculares de la cabeza del fémur y es el primer lugar en donde se comienza a manifestar la presencia de osteoporosis, mientras que el GCP es el último en ver modificada su estructura [5]. De esta manera, un parámetro obtenido por medio de la comparación de la textura de dichas regiones femorales puede dar lugar a un interesante descriptor del grado de avance de la enfermedad, el cual, al depender de la comparación de dos regiones dentro de la misma placa, estaría libre de la influencia de las condiciones de obtención de la radiografía.

A continuación se describirán brevemente los pasos seguidos en la herramienta propuesta.

2.1 Obtención de la imagen

En una primera instancia el técnico radiólogo obtiene la placa radiográfica y utilizando las características digitales del equipo médico o mediante un dispositivo de captura, almacena la imagen radiológica en formato digital. En el caso de este trabajo se utilizó un scanner de imágenes médicas Radlink Laser Pro 16, el cual cuenta con características de resolución de hasta 6 pixeles/mm.

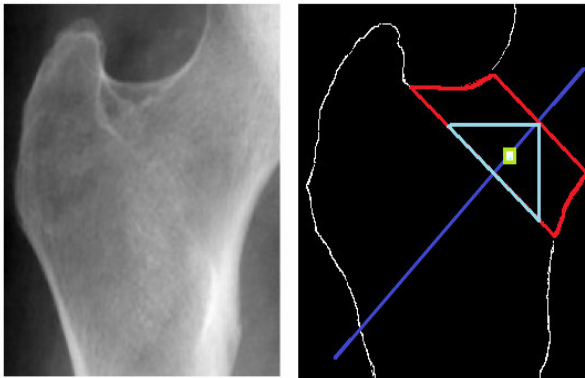


Fig.1 Regiones de interés en la cabeza del fémur

2.2 Delimitación de áreas de interés

Las áreas de interés, en éste contexto, son aquellas porciones de imagen que contienen la información necesaria para las siguientes etapas de procesamiento, eliminando del volumen de datos original lo que no es necesario.

Con el fin de conservar información del entorno, el manejo de las imágenes se realiza en tres niveles, la imagen completa, luego la delimitación de un área de interés y luego la detección de las regiones de interés. De esta manera, una vez obtenida la imagen, se debe delimitar el área de interés dentro de la imagen. Para imágenes de cadera como las utilizadas en este trabajo, esta área contiene la cabeza y cuello del fémur. Esta delimitación se realiza en forma manual.

2.3 Tareas de Pre-Procesamiento

En lo que respecta al procesamiento propiamente dicho, en primer lugar se aplican técnicas de disminución de ruido o valores que no contribuyen a aportar información acerca de la estructura trabecular. Si bien en el proyecto se trabaja en el desarrollo de técnicas de reducción de ruido para lograr la disminución del aporte de los tejidos blandos y así poder resaltar más la información trabecular, el objetivo principal de las técnicas utilizadas en este trabajo, están orientadas a la selección de la región de interés (TW, GCP)

Una forma de disminuir el ruido es mediante la aplicación de técnicas de suavizado o el filtrado paso bajo. Uno de los temas de trabajo del proyecto mencionado en la sección

Contexto es el análisis del comportamiento de un conjunto de técnicas de reducción de ruido.

2.4 Segmentación

El problema de la segmentación de zonas en la imagen, puede tratarse mediante la aplicación de técnicas de detección de bordes. Los contornos caracterizan las fronteras de los objetos, y por tanto son de gran utilidad para la segmentación e identificación de objetos en escenas.

En este trabajo, se propone utilizar las técnicas de detección de bordes para detectar el contorno del hueso. Distintos operadores de bordes [6] (Sobel, Prewitt, Frei-Chen, Roberts, filtros personalizados) están siendo estudiados con el objetivo de seleccionar el que mejor resultados provea. Con el objeto de clasificar los píxeles de acuerdo a su característica de bordes, se intenta binarizar la imagen resultante aplicando algoritmos como el de Otsu [7].

Uno de los problemas de detectar un contorno irregular, como lo es el borde del hueso fémur, implica lograr el adelgazamiento del mismo. Para esto se aplican técnicas de erosión y dilatación.

El criterio para aplicar la erosión consiste en la búsqueda de los píxeles marginales con valor lógico 1 que tenga un vecino con valor lógico 0; la erosión se produce cuando los píxeles marginales cambian su valor lógico de 1 a 0. Aplicando un criterio semejante para la dilatación, se buscan los píxeles vecinos a la línea marginal del objeto que tengan un valor lógico 0 y se cambia su valor de 0 a 1. La operación de erosión produce la disminución del área de la imagen y la dilatación produce el incremento de la misma. La operación de cerradura de una imagen se realiza cuando se aplica la dilatación y posteriormente la erosión (opuesto a la apertura). Este proceso se caracteriza por rellenar huecos y conectar objetos que están próximos entre sí.

2.5 Imagen Binaria

Luego de realizar los pasos que se detallaron anteriormente, la imagen de entrada se convierte en una imagen binaria. Los bordes

de nuestra imagen serán los píxeles a 1 más externos de la matriz. Para ello, estudiaremos los vecinos de cada pixel para determinar si el pixel que estamos procesando pertenece o no al borde. El borde de la imagen en blanco es el conjunto de píxeles en blanco que tienen, al menos 4 vecinos en negro.

2.6 Determinar el Contorno del Fémur

Para poder obtener un contorno del fémur de la imagen, se debe lograr que los bordes de esta, queden formados por un sólo pixel. Para esto se utiliza el concepto de esqueletización, el cual pretende obtener a partir de una imagen, un patrón continuo que contenga la menor cantidad de datos posibles, pero que siga aun conteniendo un rastro del objeto original. Para ello existen algoritmos que operan de manera general eliminando los píxeles bajo reglas pre-definidas, y deteniéndose cuando no haya más cambios que hacer. Se propone utilizar el algoritmo de Hildich [8].

Puede ser que la imagen formada no sólo muestre el contorno del hueso, sino que también haya píxeles que no aportan información. Para ello se aplica un método con el cual se elimina la mayor cantidad posible de datos sin información relevante para el problema. La idea consiste básicamente en lograr establecer un solo camino que forme el contorno izquierdo del fémur, es decir, el camino desde la parte superior de la imagen, a la parte inferior de la misma.

2.7 Determinar el TW

Posteriormente, a partir de la imagen del esqueleto del hueso del fémur, se procedió con la búsqueda del triángulo de Ward (Fig. 1). Dicho método consiste en una serie de pasos Geométricos que se detallan a continuación:

- Detectar la recta de distancia mínima del cuello del fémur (ver Fig. 1, la línea más pequeña de color rojo).
- Calcular el eje de simetría para dicha recta (en base al punto medio de la recta de mínima distancia y la pendiente de la misma) (ver Fig. 1, en línea de color azul).

- Encontrar el punto crítico (calculado con aproximaciones de tangentes con rectas de 5 pts de longitud).
- Buscar la recta base que es perpendicular al eje y que pasa por el punto crítico (ver Fig. 1, una línea larga de color rojo).
- Detectar el triángulo (ver Fig. 1, en color celeste):
 - Encontrar el punto medio de la recta de mínima distancia
 - Buscar la recta (base del triángulo) cuyos puntos pertenecen a la recta base y a la intersección de las rectas perpendiculares que pasan por los dos puntos extremos de la recta de mínima distancia
 - Formar el triángulo con los datos obtenidos en A) y B).
- Buscar el punto central al triángulo (ver Fig. 1, en color celeste) y definir un cuadrado de $N \times N$ centrado en dicho punto el cual se denomina “*Triángulo de Ward*” (ver Fig. 1, en color verde).

3. RESULTADOS OBTENIDOS

Los resultados preliminares muestran que se ha logrado detectar de manera automática el triángulo de Ward para un subconjunto de imágenes preseleccionadas aplicando técnicas de procesamiento de imágenes.

Es esperable que la aplicación de estas técnicas produzca resultados similares para el Grupo Compresivo Principal, con lo cual se obtiene una herramienta capaz de seleccionar las regiones de estudio para el diagnóstico de osteoporosis.

Los resultados sucesivos de la aplicación del algoritmo presentado en este trabajo pueden observarse en la Fig. 2, donde 2a) muestra el área de interés delimitada manualmente, 2b) muestra la imagen resultante de haber aplicado el operador de bordes, 2c) luego de la binarización, 2d) luego de aplicar la técnica de erosión, y en 2e) luego de eliminar las ramificaciones residuales de la erosión.

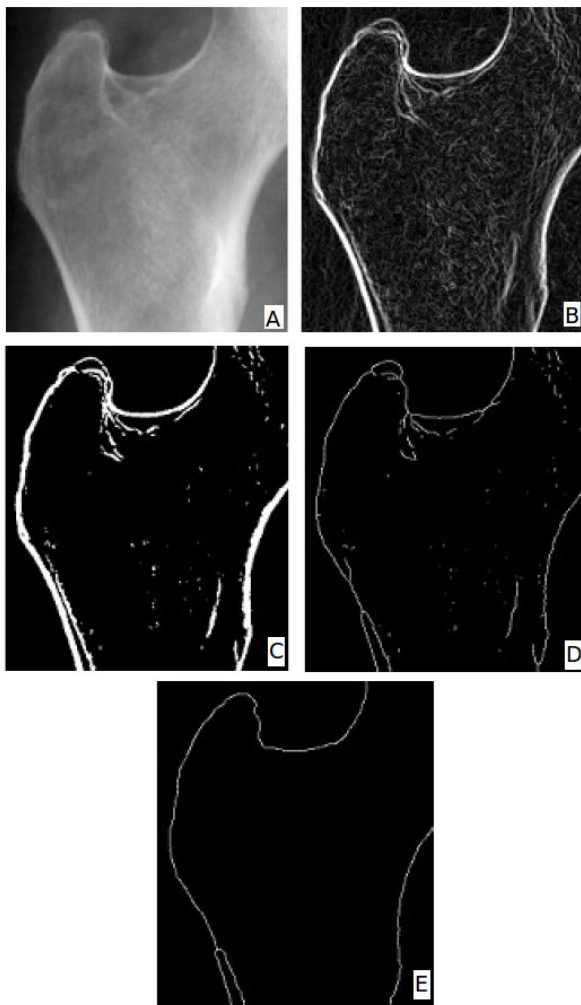


Fig.2 Resultados de cada una de las etapas planteadas

4. LINEAS DE INVESTIGACION Y DESARROLLO

El proyecto contempla principalmente el desarrollo de métodos de caracterización de texturas, en el caso de este trabajo texturas trabeculares, que permitan obtener índices para cuantificar la calidad de diferentes tejidos y asociarlas a indicadores de diagnóstico médico con el fin de hallar correlaciones entre los mismos. El complemento de técnicas tradicionales junto con índices obtenidos mediante herramientas de asistencia al diagnóstico permite mejorar la calidad del mismo. En el caso de diagnóstico de osteoporosis, recientemente se ha aceptado la validez de la utilización de técnicas de análisis de imágenes para describir la estructura trabecular del hueso.

5. FORMACION DE RECURSOS HUMANOS

El proyecto PAE 22600 ha dado lugar a dos tesis de grado de la carrera Ingeniería de Sistemas de la UNICEN. Estos trabajos se centran en la aplicación de técnicas vectoriales y basadas en wavelets para la caracterización trabecular. Además, una serie de trabajos de cátedra han sido desarrollados en los que se implementan con fines pedagógicos los algoritmos desarrollados.

BIBLIOGRAFIA

[1] S. Bushong, "Manual de radiología para tecnólogos", Departamento de Radiología, Baylor Collage of Medicine, Houston, Texas, 1993.

[2] Dougherty G. Digital Image Processing for Medical Applications, Cambridge University Press, 1 edition, 2009.

[3] Martinez, Viglietti, "Herramienta para Análisis Vectorial de Texturas Trabeculares en Osteoporosis". Tesis de grado de la carrera de Ingeniería de Sistemas, Tandil, 2009.

[4] Pecelis, Massa, Favro Velo, Santiago, Caselli, "Classification of trabecular patterns in the proximal femur using the vector representation algorithm: its correlation to the degree of osteoporosis", WC, 2009.

[5] J. R. Zanchetta, J. R. Talbot, Osteoporosis, "Osteoporosis: fisiopatología, diagnóstico, prevención y tratamiento". Buenos Aires: Medica Panamericana, 2001.

[6] Tinku Acharya, Ajoy K. Ray, "Image Processing principles and applications", Hardcover, Sept. 8, 2005.

[7] Otsu, Nobuyuki, "A thresholding selection method from gray-level histogram", IEEE Transactions on Systems, Volume 17, Issue 3, pp. 279-284, 1984.

[8] Nabil Jean Naccache and Rajjan Shinghal, "An investigation into the skeletonization approach of hilditch", 1984.