

OCURRENCIA DE DE DERMATOFILOSIS CAPRINA EN LA PROVINCIA DE BUENOS AIRES

MM Otero¹, RO Sánchez¹, LE Fazzio¹, GE Travería¹,
JR Romero¹, EF Costa², EH Reinoso³

¹CEDIVE, ²Catedra de Patología Medica, ³Cátedra de Micología Médica e Industrial,
Facultad de Ciencias Veterinarias. Universidad Nacional de La Plata

RESUMEN: La dermatofilosis es una dermatitis exudativa y proliferativa causada por la bacteria *Dermatophilus congolensis*. La enfermedad afecta a animales salvajes y domésticos e incluso al hombre. El agente causal es una bacteria Gram positiva perteneciente al orden Actinomycetales, familia Dermatophiloceae. El objetivo del trabajo fue describir la presentación de un caso de dermatofilosis en cabras. En un rodeo compuesto por 65 cabras en 14 animales se observaron las siguientes lesiones cutáneas: erupciones de pequeñas vesículas con el manto piloso agregado por el exudado, alguna de las lesiones se encontraban cubiertas por exudado desecado, localizadas en su mayoría en orejas, nariz, boca y, esporádicamente, entre las pezuñas. Se tomaron muestras para su análisis microbiológico e histopatológico. En las observaciones previas de las costras exudativas calentadas con hidróxido de potasio al 40% se pudieron observar hifas bacterianas compatibles con *Dermatophilus*. Se realizaron extendidos de la profundidad de las costras exudativas para ser coloreadas con los métodos de Gram y la "Tinción 15" (kit comercial), con esta última coloración se obtuvo la mejor discriminación en las formas bacterianas. Se inoculó una ansada de costras exudativas, previamente humidificadas en 1 mililitro de agua destilada estéril, en una placa de agar sangre a 37 °C. Después de 2-3 días de incubación se observó el desarrollo de colonias lisas y rugosas de color amarillento. Los cortes parafinados se colorearon con hematoxilina & eosina, ácido periódico de Schiff (PAS) y Grocott. Los filamentos bacterianos se observaron con el método de Grocott. Además de los estudios bacteriológicos y patológicos también se realizaron análisis parasitológicos en materia fecal, con resultados de 200-13.000 huevos de parásitos gastrointestinales.

Palabras Claves: *Dermatophilus congolensis*, cabras, cultivo.

GOATS DERMAPHILOSIS IN BUENOS AIRES PROVINCE

ABSTRACT: *Dermatophilosis* is an exudative to proliferative dermatitis caused by the bacterium *Dermatophilus congolensis*. The disease affects many animals, wild as well as domesticated and humans. The causative agent is an aerobic gram-positive bacterium belonging to the order Actinomycetales and the family Dermatophiloceae. The bacterium grows as branching filamentous mycelium. Mature filaments are composed of motile, coccal zoospores, in parallel lines, during the grow state the filaments become transversely and longitudinally separate to form parallel rows of zoospores which are dormant and can survive in the dried crusts of lesions for several months. The object of the present work was to describe an infection of dermatofilosis case in goats. From a total herd of 65 goats 14 animals had de following skin lesions: eruptions of small vesicles with the nearby hair coat matted and tufts, some were covered by crusts. Most of these mild lesions were localised in ears, nose, mouth, and sporadically in feet. Previous direct observation of exudative scab material was heat treated with 40% potassium hydroxide, bacterial hyphae resembling *Dermatophilus* were observed. A smear was made from de underpart of the scab material and stained by Gram stain and "Tinción 15" (commercial kit) method, this last stain accomplish for the best discrimination of bacterial shape. A loopfull of scab material placed into a tube containing 1 ml of distilled water was inoculated on to blood agar plate and incubated at 37°C, after 2-3 days incubation period a yellowish smooth and rough colonies were observed. Paraffin sections were stained with hematoxylin & eosin, periodic acid-Schiff (PAS) and Grocott. Notorious bacterial filaments were observed with Grocott method. Beside these bacteriological and pathological studies parasites were also investigated with 200-13.000 count of gastrointestinal eggs in faeces.

Key Words: *Dermatophilus congolensis*, goats, culture.

Fecha de recepción: 27/11/02

Fecha de aprobación: 09/09/03

Dirección para correspondencia: G. Travería CC 296 (B1900AVW) Facultad de Ciencias Veterinarias
Universidad Nacional de La Plata.

E-mail: traveria@fcv.unlp.edu.ar

INTRODUCCIÓN

La dermatofilosis (estreptotricosis) es una dermatitis exudativa con formación de costras, que afecta principalmente a los rumiantes, pero también a otras especies de animales y al hombre (1, 2, 3, 4). El agente etiológico, *Dermatophilus congolensis*, (orden *Actinomycetales*, familia *Dermatophilaceae*) es la única bacteria que forma filamentos ramificados que se dividen primero en planos transversales y luego en longitudinales múltiples, formando paquetes de células ovoides o esporos de resistencia, que luego se transforman por acción de la humedad y el dióxido de carbono de la piel en esporos móviles o zoosporas infectantes (5). Los filamentos maduros se componen de zoosporas cocoides móviles, en líneas paralelas, durante el estado de crecimiento, los firmamentos se separan en forma longitudinal y transversal formando filas paralelas de zoosporas las cuales se encuentran en estado latente pudiendo sobrevivir en las costras desecadas de las lesiones por muchos meses.

La diseminación de los esporos (zoosporas) se produce a partir de las lesiones hacia la piel sana. Está favorecida por la lluvia, los traumas en la epidermis por picaduras de insectos, espinas y otros traumatismos de la piel. La formación de costras es causada por repetidos ciclos de invasión de las hifas en la epidermis, multiplicación microbiana, infiltración rápida por neutrófilos e hiperqueratosis (6, 7, 8). El agente fue descrito por primera vez por Van Saceghem en 1915 en bovinos en el Congo Belga(9). En la Argentina las primeras publicaciones sobre dermatofilosis fueron realizadas por el Dr. Pérez Catán (10) en donde se describe la presencia de la enfermedad en lanares afectados por "Dermatitis contagiosa, lana de palo o rasquilla". A continuación se describe la presencia de *Dermatophilus congolensis* en un rodeo de cabras.

El objetivo del trabajo fue describir la presentación de un caso de dermatofilosis en cabras.

MATERIALES Y MÉTODOS

Luego de una consulta profesional, se revisaron clínicamente piel y faneras de 65 cabras de un establecimiento rural del partido de Coronel Brandsen (al Este de la provincia de Buenos Aires) dedicado a la producción caprina. El predio, de una extensión total de 8 hectáreas, posee solamente 3 hectáreas de pasto natural, el resto es terreno no apto para el pastoreo. La alimentación de los animales era netamente pastoril y diariamente se encerraban en corrales que favorecían el hacinamiento momentáneo.

Los animales en general presentaban características de mal nutrición, debido a su escaso alimento, sólo pasto natural.

Se tomaron muestras de piel correspondiente a los pabellones auriculares y región del hocico de los animales afectados y se depositaron en frascos estériles para su transporte.

En el laboratorio una porción de cada muestra se humedeció con 1 ml de solución fisiológica estéril durante aproximadamente 2 horas, facilitando la disgregación del material para estudios microbiológicos. El resto de cada muestra se fijó con formol al 10 % para estudios histopatológicos. Paralelamente a estos estudios se investigó la presencia de parásitos de piel e intestino.

Estudios microbiológicos (hongos y bacterias)

a) Observación microscópica directa: con hidróxido de potasio al 40 %.

b) Observación de frotis teñidos: las muestras maceradas se colorearon con el método de Gram y con el kit comercial "Tinción 15".

c) Cultivo: las muestras se sembraron en agar sangre ovina y se incubaron a 37 °C durante 48-72 h, también se sembraron en agar Sabouraud cloranfenicol con extracto de levadura a 28 °C y a 37 °C durante 20 días.

d) Pruebas bioquímicas: la reacción de la catalasa se realizó con H₂O₂ 30 volúmenes, la producción de indol y de hidrógeno sulfurado se realizaron en el medio de sulfuro indol movilidad (SIM) y para la prueba de oxidasa se usó diclorhidrato de tetrametil-*p*-fenilendiamina al 1%.

Histopatología

Las muestras para histopatología fueron fijadas en formol al 10 % y los cortes histológicos fueron teñidos con hematoxilina y eosina, PAS y Grocott.

Estudios parasitológicos de materia fecal

La materia fecal fue procesada por flotación en solución sobresaturada de cloruro de sodio mediante la técnica de Mc Master modificada (11) y los resultados fueron expresados en huevos por gramo de materia fecal (hpg) u oocistos por gramo de materia fecal (opg).

RESULTADOS

Sobre un total de 65 cabras, en 14 animales (21,53 %) se observaron lesiones cutáneas, las

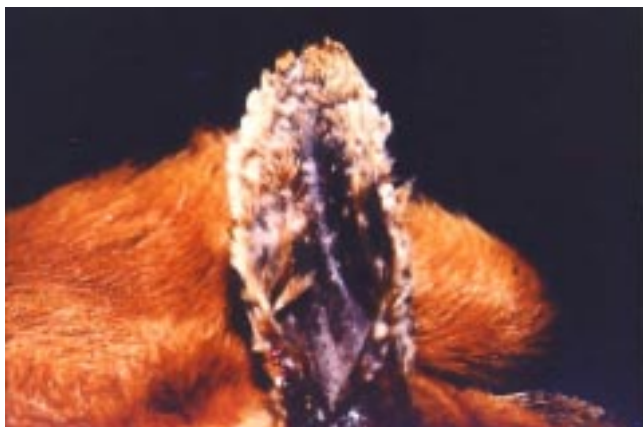

Figura 1. Pabellón auricular con múltiples lesiones cubiertas con exudado y agregado de pelos.
Picture 1. Ear showing multiple foci of lesions as clusters of hairs matted by serous exudate.

cuales se encontraban distribuidas principalmente en orejas, boca y hocico en forma de costras secas no pruriginosas (Fig. 1). La lesión inicial se presentó como una pápula pequeña que se evidenció sólo con la palpación. Las costras arrancadas involucraban numerosa cantidad de pelos.

En todos los animales con afecciones de piel, se aisló e identificó *Dermatophilus congolensis*, sin asociaciones bacterianas de interés.

El grupo etario más afectado fue el de los animales más jóvenes, 71,43 % del total, el 21,56 % restante perteneció a cabras adultas.

En los cortes teñidos con hematoxilina y eosina se observó severa dermatitis con infiltración de abundantes células de tipo polimorfonuclear y monomorfonuclear en el espesor de la dermis. Sobre la epidermis se evidenció hiperqueratosis y paraqueratosis con formación de amplias costras a lo que se sumó alopecia.

En la coloración especial de Grocott se observaron hifas y filamentos compuestos por estructuras ovoides de color negro sobre un fondo verde que ocupaban la zona de la epidermis (Fig. 2).

En los cortes teñidos con PAS no se demostró la presencia de filamentos microbianos.

La coloración con Tinción 15 (Biopur L-B), permitió observar la estructura interna de los filamentos con formas cocoideas en su interior (Fig. 3).

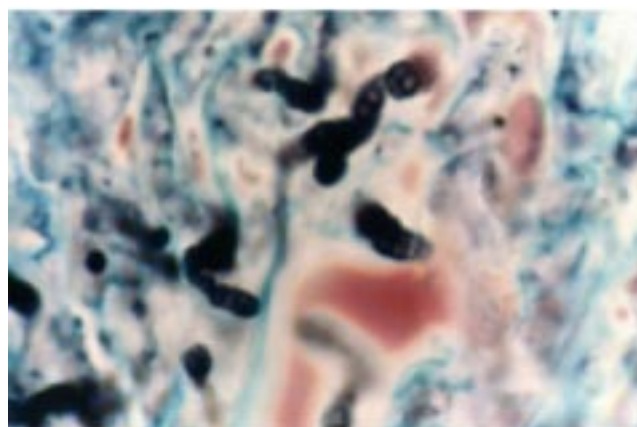


Figura 2. Corte histopatológico coloreado con el método de Grocott en donde se pueden apreciar las formas bacterianas de un color negro.
Picture 2. Histopathology, a Grocott-stained section with black colour hyphae containing cocci.

La observación directa con hidróxido de potasio permitió visualizar formas filamentosas que simulaban micelios fúngicos.

En el medio de cultivo agar sangre se aislaron colonias grises y amarillo-anaranjadas con hemólisis beta. El desarrollo de las colonias se produjo con y sin dióxido de carbono en su incubación, la morfología de las mismas fue entre rugosa y mucosa, con un tamaño de aproximadamente 3 milímetros (Fig. 4). La reacción de la catalasa dio resultado positivo, la producción de indol y de hidrógeno sulfurado dieron resultados negativos y la prueba de oxidasa fue positiva. En el cultivo en agar Sabouraud no se observó desarrollo.

En estos animales se comprobó además la presencia de gastroenteritis verminosa en distinto grado. Los valores de recuento de huevos de nematodos variaron desde 200 hasta 13.000. En cabritos estos valores estaban asociados a coccidios con cargas de hasta 360.000 oquistes por gramo de materia fecal. También se hallaron huevos de *Moniezia* spp. en gran número de ellos, pero estos no fueron cuantificados (12).

Por otro lado, el examen externo demostró la presencia de piojos masticadores (*Bovicola* sp) y mosca de los cuernos (*Haematobia irritans*).

A partir de los datos observados los autores concluyen que:

La infección por *D. congolensis* produce enfermedad cuando se asocian factores estresantes o inmunodepresores. En este caso los factores que pueden haber tenido influencia fueron la mala

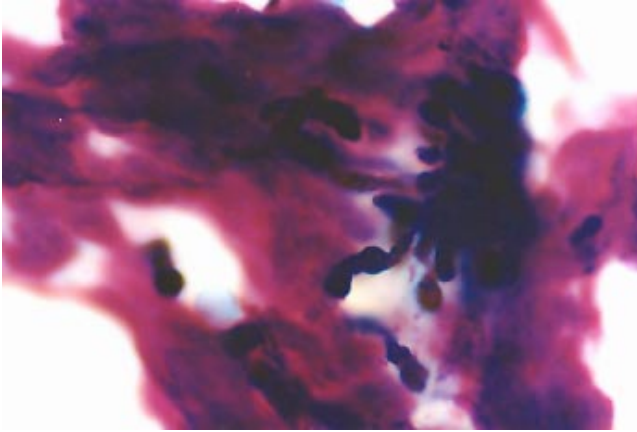


Figura 3. Extendido de muestra cutánea previamente macerada y coloreada con Tinción 15 con abundantes formas bacterianas compatibles con *Dermatophilus congolensis*.

Picture 3. Skin sample smear previously macerated and stained by "Tinción 15" method, with bacterial shape resembling *Dermatophilus congolensis*.

nutrición, el hacinamiento, la parasitosis intensa y la presencia de insectos hematófagos que seguramente causaron daños en la piel y su contagio.

Al poseer *D. congolensis* comportamiento de parasitismo obligado, los animales infectados son una fuente de infección para otras especies, incluso el hombre.

Las lesiones encontradas no eran generalizadas como las descritas en los casos de animales con garrapatas (donde la saliva del parásito actúa como inmunopresora) (7, 13).

Para los raspados de piel, la "Tinción 15" resultó ser la más adecuada de las técnicas rutinarias para la observación de la morfología del microorganismo, pese a la simpleza como técnica de tinción.

De los cortes histopatológicos la coloración de Grocott fue la que evidenció y magnificó la presencia del microorganismo.

BIBLIOGRAFÍA

- 1- Blood DC, Radostitis OM. Medicina Veterinaria- 7ª Ed. En Español. Ed. Interamericana. 1992, pp: 791-795.
- 2- Hermoso de Mendoza Salcedo. Estudio comparado de cepas autóctonas y exóticas de *Dermatophilus congolensis*. Acta Veterinaria 1989, 3: 61-68.
- 3- Masters A.M. *Dermatophilus congolensis*: Strain differences in expression of phospholipase activities. Vet Microbiol 1997, 57: 199-213.
- 4- Sunitha Joseph. Dermatophilosis caused by a non

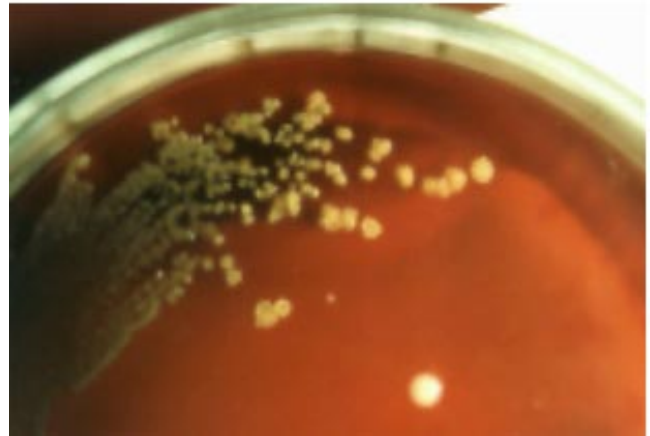


Figura 4. Placa de agar sangre con desarrollo de colonias de *Dermatophilus congolensis*

Picture 4. Blood plate agar, with colonies of *Dermatophilus congolensis*

haemolytic *Dermatophilus congolensis* strain in dromedary camels in the United Arab Emirates. Journal of Camel Practice and Research 1998, 5 (2): 247-248.

5- Lennette, Balows, Hausler, Shadomy: Manual de Microbiología Clínica. 4 Ed. 1985, pp: 330-335.

6- Ambrose NC. The patogénesis of dermatophilosis. Trop. Anim. Health. Prod 1996, 28: 29S-37S.

7- Ambrose NC, Lloyd D And Maillard JC. Immune Responses to *Dermatophilus congolensis* Infections. Parasitology Today 1999, 15, (7): 295-300.

8- Poermadjaja B. Cellular responses in experimental chronic and acute dermatophilosis infections of sheep. Revue Elev Méd Vét Pays Trop 1993, 46 (1-2): 277-282.

9- Van Sachehem R. Étude complémentaire sur la dermatose contagieuse (impétigo contagieux). Bull Soc Pathol Exot 1916, 9: 290.

10- Pérez-Catán E, Di-Rocco M. Primer aislamiento efectuado en la República Argentina del *Dermatophilus dermatonomus*, de lanas de ovinos enfermos de "rasquilla" (¿dermitis contagiosa?). Rev Inv gan 1962; (15): 249-255.

11- Roberts FHS, O'Sullivan PJ. 1949. Methods for Egg Counts and Larvae Cultures for Strongyles Infesting the Gastro-Intestinal Tract of Cattle. Aust J Agr Res 1949, 1: 99-102 .

12- Romero JR, Sánchez, Fazzio L, Andrés A. Resistencia de benzimidazoles en cepas de *Haemonchus* spp y *Trichostrongylus* spp en caprinos en la provincia de Buenos Aires. Vet Arg 2001; Vol: XVIII, N 179, 677-687.

13- Preston PM and Jongejan F. Protective Immune Mechanisms to Ticks and Tick-borne Disease of Ruminants. Parasitology Today 1999, 15 (7): 255-258.