

## ALTERACIONES EN LA DIFERENCIACIÓN Y PROLIFERACIÓN CELULAR CUTÁNEA EN BOVINOS, INDUCIDAS POR HIPERVITAMINOSIS D DE ORIGEN VEGETAL\*

E.F. Costa<sup>1,2</sup>, E.L. Portiansky<sup>2</sup>, A.R. Massone<sup>2</sup>, F.P. Marino<sup>2</sup>,  
J.R. Idiart<sup>2</sup>, E.J. Gimeno<sup>2</sup>.

<sup>1</sup>CEDIVE (Centro de Diagnóstico e Investigaciones Veterinarias); <sup>2</sup>Instituto de Patología. Facultad de Ciencias Veterinarias, Universidad Nacional de La Plata

**RESUMEN:** El «duraznillo blanco» (*Solanum glaucophyllum*, sinónimo *S. malacoxylon*) es el agente causal de la calcinosis enzoótica, una enfermedad caracterizada por la calcificación de los tejidos blandos. La planta es altamente tóxica para los bovinos y produce considerables pérdidas económicas en la Argentina, Brasil, Paraguay y Uruguay. En el resto del mundo se han encontrado otras plantas calcinogénicas que originan enfermedades similares. *S. glaucophyllum* contiene altos niveles de 1,25 dihidroxivitamina D<sub>3</sub>. Los efectos de la Vitamina D<sub>3</sub> son importantes, no sólo en la homeostasis del calcio, sino también en la regulación inmune, el crecimiento y la diferenciación celular. En la piel, la vitamina D y sus metabolitos regulan el crecimiento y la diferenciación celular. En el presente trabajo, se analizaron la proliferación y la diferenciación celular en la piel, mediante la expresión inmunohistoquímica de citoqueratinas, involucrina y antígeno nuclear de proliferación celular (PCNA). Los resultados fueron objetivamente obtenidos mediante el procesamiento y análisis de imágenes y estadísticamente evaluados. Los bovinos intoxicados con *S. glaucophyllum* mostraron una marcada disminución del espesor epidérmico, atrofia de los folículos pilosos y de las glándulas, tanto sebáceas como sudoríparas. La proliferación celular, evaluada por la expresión del PCNA, no se presentó disminuida. Los marcadores de diferenciación, tales como involucrina y citoqueratinas 10 y 11, modificaron su expresión por efecto de la intoxicación con *S. glaucophyllum*. Los resultados parecen indicar que el adelgazamiento de la epidermis no se debe a un bloqueo en la proliferación de células basales, sino que sería atribuible a una estimulación de la diferenciación terminal de los queratinocitos suprabasales. Por lo tanto, los mencionados cambios cutáneos, deberían ser considerados en la patología de la calcinosis enzoótica.

**PALABRAS CLAVE:** Calcinosis enzoótica, *Solanum glaucophyllum*, atrofia cutánea, diferenciación celular, proliferación celular.

### EFFECTS OF PLANT INDUCED HYPERVITAMINOSIS D ON CUTANEOUS STRUCTURE, CELL DIFFERENTIATION AND CELL PROLIFERATION, IN CATTLE

**ABSTRACT:** *Solanum glaucophyllum* (synonym *S. malacoxylon*) is a plant toxic for cattle due to its high levels of 1,25-dihydroxyvitamin D<sub>3</sub> as glycoside derivatives. *S. glaucophyllum* causes a disease characterized by wasting and calcification of soft tissues. Other calcinogenic plants produce similar diseases in different countries. The effects of vitamin D are not only important in calcium homeostasis, but also in immune regulation, cell growth, and cell differentiation. In the skin, vitamin D and its metabolites regulate the growth and differentiation of keratinocytes. We had analyzed histologically the skin in *S. glaucophyllum* -intoxicated and in control heifers. Cellular differentiation and proliferation were analyzed by immunohistochemical expression of cytokeratins, involucrin, and PCNA. The results were objectively obtained by image processing and analysis and statistically evaluated. *S. glaucophyllum* -intoxicated cattle showed atrophy of epidermis, and severe involution of hair follicles, sebaceous, and sweat glands. Cellular proliferation, as judged by PCNA expression, was not reduced. The analyzed markers of differentiation, e.g. involucrin and cytokeratins 10 and 11, changed in relation to *S. glaucophyllum* -poisoning. The present study indicated that the epidermal atrophy was the result of stimulation of a terminal differentiation of keratinocytes, and not due to a reduction of basal cell proliferation. Cutaneous changes should, therefore, be included in the pathology of the enzootic calcinosis.

**KEY WORDS:** Key words: Enzootic calcinosis, *Solanum glaucophyllum*, cutaneous atrophy, cell differentiation, cell growth.

\*Este trabajo fue presentado en el «48 th. Annual Meeting of the American College of Veterinary Pathology», Albuquerque, Nuevo México, EEUU, Noviembre de 1997. EJG y ELP son miembros de la Carrera del Investigador del CONICET.

**Dirección para correspondencia:** E.F. Costa, C.C. 296, (1900) La Plata, ARGENTINA.

E-mail: nono@fcv.medvet.unlp.edu.ar

## INTRODUCCIÓN

El *Solanum glaucophyllum* (sinónimo *S. malacoxylon*) es el agente causal de una enfermedad denominada calcinosis enzoótica, caracterizada principalmente, por la calcificación de tejidos blandos. La planta es altamente tóxica para el ganado bovino y causa considerables pérdidas económicas en Argentina, Brasil, Paraguay y Uruguay (Okada et al., 1977; Puche y Bingley, 1995). En otras latitudes, diversos herbívoros desarrollan enfermedades similares debido a otras plantas calcinogénicas (Morris, 1978). Esto ocurre porque el *S. glaucophyllum* contiene altos niveles de 1,25 dihidroxivitamina D<sub>3</sub> (1,25(OH)<sub>2</sub>D<sub>3</sub>) (Haussler et al., 1976) y otros derivados de la vitamina D<sub>3</sub> (Esparza et al., 1982).

La piel ocupa un papel central en el metabolismo de la vitamina D; es la única fuente del colecalciferol o vitamina D<sub>3</sub> a partir del 7-dehidrocolesterol (Holick, 1981). Los queratinocitos no sólo producen vitamina D<sub>3</sub>, sino también varios metabolitos relacionados: 1,25(OH)<sub>2</sub>D<sub>3</sub>, 24,25(OH)<sub>2</sub>D<sub>3</sub> y 1,24,25(OH)<sub>2</sub>D<sub>3</sub> (Bikle y Pillai, 1993). Diversas estructuras cutáneas contienen receptores para el 1,25(OH)<sub>2</sub>D<sub>3</sub> y por lo tanto la piel es considerada un órgano blanco de la vitamina D (Eckert et al., 1997). Esos receptores han sido identificados especialmente en la vaina radicular externa de los folículos pilosos, y en menor cantidad, en los estratos granuloso, espinoso y basal de la epidermis. También se encuentran receptores para el 1,25(OH)<sub>2</sub>D<sub>3</sub> en las células del bulbo piloso, vaina radicular interna y células basales de las glándulas sebáceas; sin embargo, no se presentan en el tejido conectivo dérmico (Stumpf et al., 1979).

Las células epidérmicas son programadas para proliferar y diferenciarse desde la capa de células basales hasta las células cornificadas muertas del estrato córneo. En un complejo proceso de transformación, los queratinocitos modifican su morfología y su composición química; las células del estrato espinoso inician la producción de citoqueratinas 10 y 11, las cuales son características de una mayor diferenciación celular epidérmica. En el estrato espinoso también se presenta una proteína denominada involucrina que constituye el substrato para la enzima transglutaminasa, responsable del eslabonamiento de la lisina ε-(γ-glutamil) de ese substrato dentro de una envoltura cornificada insoluble (Eckert et al., 1997; Suter et al., 1997).

La división celular puede estimarse, entre otros métodos, mediante la identificación "in situ" de marcadores de proliferación. Uno de ellos es el antígeno nuclear de proliferación ce-

lular (PCNA), un polipéptido intranuclear sintetizado principalmente durante la fase S del ciclo celular en todas las células de la piel (Lee y Hurwitz, 1990).

Los efectos de la vitamina D en la diferenciación y proliferación celular a nivel cutáneo, han sido extensamente analizados en condiciones normales y patológicas: osteopatías, psoriasis, cáncer, etc. (Clemens et al., 1983; Suda et al., 1986; Milde et al., 1991; Walters, 1992; Rice et al., 1992; Bikle y Pillai, 1993). El 1,25(OH)<sub>2</sub>D<sub>3</sub> estimula su diferenciación terminal y disminuye la proliferación de los queratinocitos (Wu et al., 1996). No obstante, no se ha estudiado como se modifican esos procesos en casos de hipervitaminosis D.

La hipervitaminosis D de origen vegetal debería acelerar la diferenciación terminal de los queratinocitos y retardar la proliferación celular, lo que se traduciría en atrofia de diferentes estructuras de la piel. En el presente estudio se intenta demostrar esta hipótesis analizando la expresión de marcadores de diferenciación y de proliferación celular.

## MATERIALES Y MÉTODOS

Se recolectaron plantas de *S. glaucophyllum* en distintas áreas y se las secó a 37° C durante 48 horas; se separaron las hojas que fueron finamente molidas. Cuatro vaquillonas clínicamente sanas recibieron dos dosis semanales de 25 g de polvo de hojas de *S. glaucophyllum*, mientras que dos vaquillonas fueron usadas como control. El polvo de hojas se administró mediante sonda intrarruminal. Los animales fueron sacrificados después de 2, 4, 6 y 8 semanas de comenzada la experiencia. Durante la necropsia se tomaron muestras de piel de la región interescapular, se fijaron en formol neutro al 10% y se procesaron para histología e inmunohistoquímica empleando portaobjetos tratados con 3-aminopropiltriethoxisilano (Sigma Diagnostics, St. Louis, MO, USA). Se emplearon métodos de recuperación antigénica ya descritos (Portiansky et al., 1996; Portiansky et al., 1997: sonicación, calentamiento en horno de microondas y olla a presión) para recuperar la inmunorreactividad alterada por la fijación en formalina.

Para evaluar la diferenciación epidérmica se emplearon anticuerpos monoclonales anti-involucrina (Novocastra Laboratories Ltd, UK) 1:100 y anti-citoqueratinas 10 y 11 (K8.60, Sigma Chemical Co., USA) 1:3.000. La proliferación celular fue determinada utilizando un anticuerpo monoclonal contra PCNA (PC10, Sigma Chemical Co., USA) 1:3.000.

Para la detección inmunohistoquímica se

empleó el sistema del polímero marcado con peroxidasa (EnVision™ System, Dako Co., Carpintería, USA). Se utilizó diaminobencidina como cromógeno y los cortes fueron contrastados con hematoxilina.

Los resultados fueron valorados mediante el procesamiento y análisis de imágenes. Brevemente, las imágenes histológicas fueron capturadas por una cámara de video color (Sony, CCD cámara, Tokio, Japón) montada sobre un microscopio de luz (Olympus, Tokio, Japón) con un objetivo x40 y digitalizadas con un formato TIFF de 24 bits (RGB) mediante la utilización de un programa de análisis de imágenes específico (Image-Pro Plus for Windows v 3.0, Media Cybernetics, Silver Spring, MA, USA). La resolución espacial fue de 500 x 300 pixels, de forma tal de establecer la proporción de 0,32 mm/pixel. Luego de la calibración espacial y de intensidad de luz, se aplicó la operación de segmentación de color que permitió resaltar la porción de imagen que correspondía a la tinción inmunohistoquímica. Se procedió posteriormente al recuento del área inmunomarcada previamente resaltada, con discriminación de intervalos de densidad óptica de la reacción colorimétrica, definida por los complejos antígeno-anticuerpo (Wells et al., 1993).

Las mediciones histomorfológicas fueron llevadas a cabo sobre secciones seriadas. Se obtuvieron no menos de 10 imágenes de cada determinación experimental. Los valores obtenidos de los histogramas fueron exportados a una planilla de cálculo para realizar el análisis estadístico.

El análisis de la varianza fue utilizado para evaluar la significación entre los diferentes grupos. El método de Tuckey fue usado como una prueba de localización de la significación. Diferencias significativas entre los métodos de recuperación elegidos fueron definidas como aquellas con un valor probable  $P < 0,05$ . Diferencias altamente significativas fueron definidas como aquellas con un valor de  $P < 0,01$ . La significación de los estudios de densidad óptica fue determinada mediante la aplicación del test de t de las diferencias entre grupos apareados.

## RESULTADOS

Los animales intoxicados mostraron la signología clínica bien conocida en la calcosis enzoótica, incluyendo la cobertura pilosa de aspecto áspero y descolorido (Puche y Bingley, 1995). A la necropsia, fue evidente la mineralización de tejidos blandos especialmente en aorta, corazón y pulmón, pero también en muchos otros órganos. Los huesos estaban extremadamente duros en los animales intoxicados durante 8 semanas. Microscópicamente fueron detectadas calcificaciones en varios tejidos. Estas observaciones corroboran las características bien conocidas de esta afección (Collier, 1927; Eckell et al., 1960; Okada et al., 1977; Morris, 1978; Puche y Bingley, 1995).

El análisis histológico de la piel demostró conspicuas diferencias entre los animales intoxicados y los controles: las vaquillonas afectadas por calcosis enzoótica mostraron una marcada disminución del espesor epidérmico,

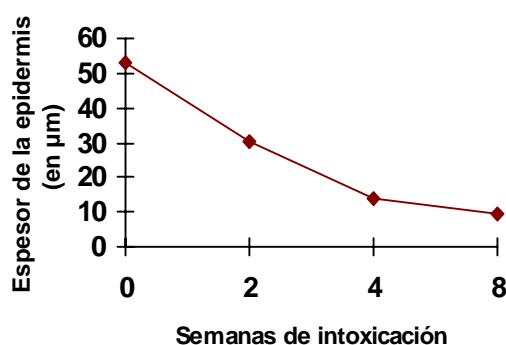


Gráfico N° I. Espesor de la epidermis viable. Las diferencias entre controles y animales intoxicados fueron altamente significativas.

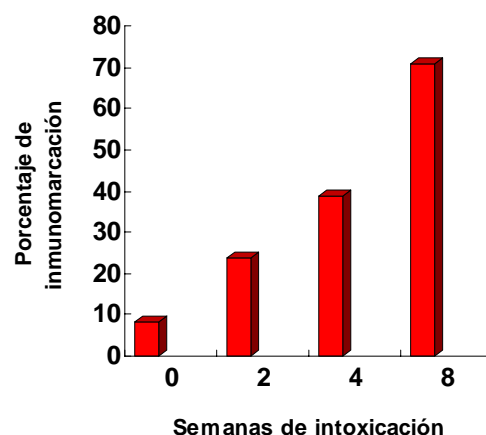


Gráfico N° II. Porcentaje de inmunomarcación de involucrina en células epidérmicas. Las diferencias entre los animales intoxicados y los controles fueron altamente significativas.

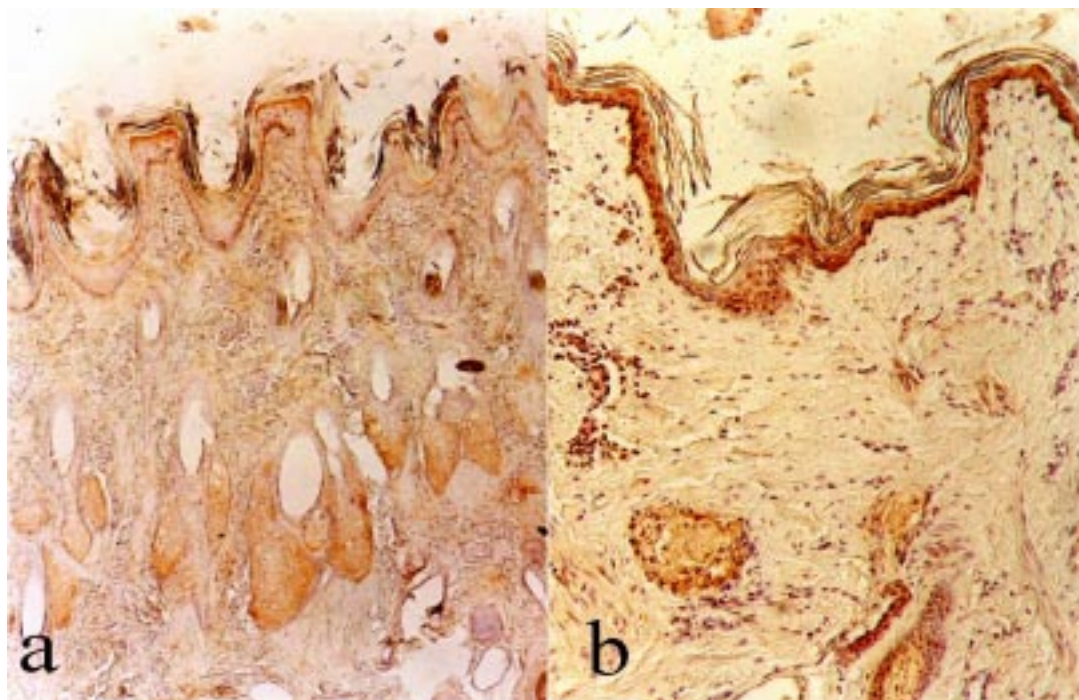


Foto N° I. Piel de un animal control (a) y después de 8 semanas de intoxicación con *S. glaucophyllum* (b). Nótese la reducción del espesor del epitelio y la atrofia pilosebácea. Marcación de involucrina (flechas) mediante un método indirecto de inmunoperoxidasa. Aumento: 100x.

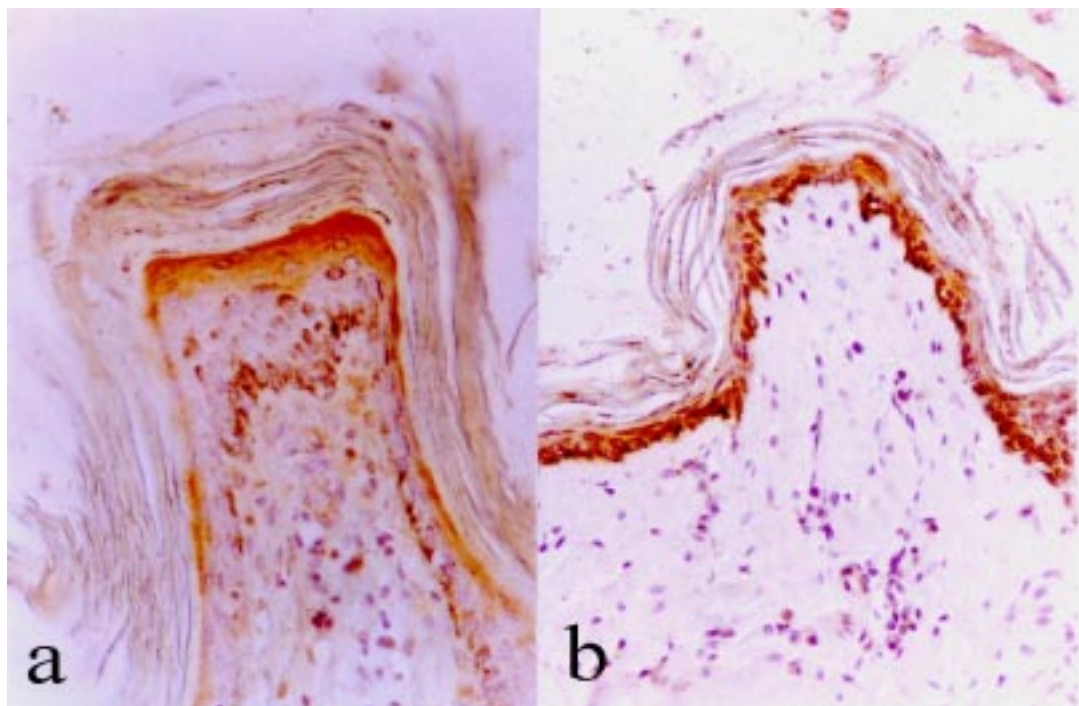


Foto N° II. Expresión de involucrina. En un animal control (a) y después de 8 semanas de intoxicación con *S. glaucophyllum* (b). Nótese el adelgazamiento del estrato espinoso. Marcación de involucrina (flechas) mediante un método indirecto de inmunoperoxidasa. Aumento: 200x.

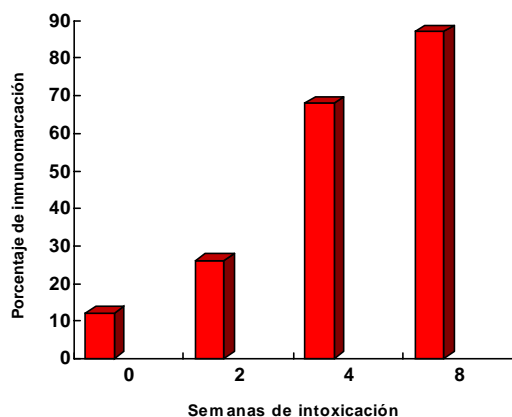


Gráfico N° III. Porcentaje de inmunomarcación de citoqueratinas 10 y 11 en células epidérmicas. Las diferencias entre los animales intoxicados y los controles fueron altamente significativas.

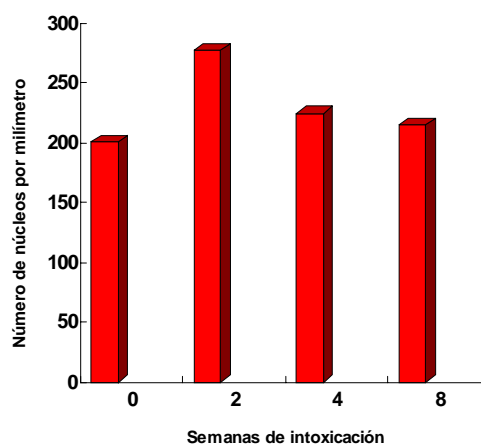


Gráfico N° IV. Núcleos celulares que expresan PCNA por mm de epidermis. Las diferencias entre grupos no mostraron diferencias estadísticamente significativas.

atrofia de los folículos pilosos y de las glándulas, tanto sebáceas como sudoríparas (Foto N° I y Gráfico N° I).

Los marcadores de diferenciación analizados también modificaron su expresión tanto en intensidad como en distribución. Así por ejemplo, la involucrina fue detectada en los estratos suprabasales en los animales control, mientras que en los enfermos se observó en todas las capas de la epidermis (Foto N° II y Gráfico N° II). En la inmunodetección de citoqueratinas 10 y 11 pudo comprobarse un cambio similar (Gráfico N° III).

La intoxicación afectó igualmente la expresión de PCNA. La presencia de este marcador de proliferación fue detectada en diferentes estructuras de la piel normal. En los animales intoxicados se constató una reducción en la expresión de PCNA, aunque las diferencias no fueron estadísticamente significativas (Gráfico N° IV).

## DISCUSIÓN

En este estudio, se ha demostrado que la intoxicación de los bovinos con *S. glaucophyllum* indujo una atrofia severa de la epidermis, folículos pilosos, glándulas sebáceas y sudoríparas.

La expresión prematura de involucrina y citoqueratinas 10 y 11 en todas las capas de la epidermis, incluyendo al estrato germinativo, es lo esperable según los efectos conocidos del  $1,25(\text{OH})_2\text{D}_3$  (Regnier y Darmon, 1991; Eckert et al., 1997). Este efecto puede ser también consecuencia de un probable aumento de la concentración local de  $\text{Ca}^{2+}$ . Es bien conocido que el

aumento de calcio juega un papel central como estimulante de la diferenciación de los queratinocitos (Bikle y Pillai, 1993) y, si bien no se han estudiado los niveles de calcio en la piel de los bovinos, resulta altamente probable que se encuentre elevado en animales afectados de calcinosis, debido al bien conocido incremento en la absorción intestinal (Haussler et al., 1976; Okada et al., 1977; Morris, 1978; Puche y Bingley, 1995).

La disminución de la proliferación celular observada no fue estadísticamente significativa; esta observación no es demasiado sorprendente. Si bien la mayoría de los trabajos disponibles comunican un efecto negativo del  $1,25(\text{OH})_2\text{D}_3$  sobre la división celular (Wu et al., 1996; Eckert et al., 1997), otros hablan de un efecto estimulante (Rougi et al., 1996), o de ausencia de efecto (Regnier y Darmon, 1991). Los antecedentes son, en consecuencia, contradictorios. Por otro lado, los modelos empleados hasta el presente para evaluar los efectos de la vitamina D en la división celular cutánea, se basan en tejidos "in vitro" (Binderup y Bramm, 1988), en animales de laboratorio durante períodos cortos (Rougi et al., 1996) o en el tratamiento de psoriasis en la especie humana (Milde et al., 1991). En un sistema "in vitro" en condiciones altamente controladas, bajas dosis de  $1,25(\text{OH})_2\text{D}_3$  estimularon la división de queratinocitos, mientras que concentraciones altas la deprimieron (Bollag et al., 1995).

La bibliografía consultada no hace referencia acerca de los efectos en la proliferación de las células epidérmicas ocasionados por una administración prolongada de altas dosis de  $1,25(\text{OH})_2\text{D}_3$ .

Con respecto a los folículos pilosos, se los ha calificado como miniórganos altamente sensibles para la vitamina D<sub>3</sub> (Reichrath et al., 1994) y se han identificado receptores de 1,25(OH)<sub>2</sub>D<sub>3</sub> en el bulbo piloso y en las vainas radiculares interna y externa (Stumpft et al., 1979; Reichrath et al., 1996). El metabolito activo de la vitamina D ha demostrado ser un potente inhibidor de división e inductor de diferenciación en las células de la vaina radicular externa (Arase et al., 1991).

De cualquier manera, el papel de la vitamina D en los folículos pilosos no es aún conocido (Reichrath et al., 1994). En este trabajo es muy evidente la severa regresión de los folículos pilosos en bovinos intoxicados con *S. glaucophyllum*. Menos aún se conoce acerca de los efectos de esta vitamina sobre las glándulas sebáceas y sudoríparas.

Los resultados obtenidos parecen indicar, "a priori", que la reducción en el compartimiento intermedio de diferenciación epidérmica no se debe a un bloqueo en la proliferación de las células basales, siendo atribuible a una estimulación de la diferenciación terminal en los queratinocitos suprabasales.

## AGRADECIMIENTOS

El presente estudio fue financiado parcialmente con subsidios del CONICET (Consejo de Investigaciones Científicas y Técnicas) y de la Secretaría de Ciencia y Técnica de la Universidad Nacional de La Plata. Se agradece la labor técnica de la Sra. Rosa Villegas de Guidi.

## BIBLIOGRAFÍA

1. Arase S., Sadamoto Y., Kuwana R., Nakanishi H., Fujie K., Takeda K., Takeda E. The effect of 1,25-dihydroxyvitamin D3 on the growth and differentiation of cultured human outer root sheath cells from normal subjects and patients with vitamin D-dependent rickets type II with alopecia. *Journal of Dermatological Sciences* 1991; 2:353-60
2. Bikle D.D., Pillai S. Vitamin D, calcium, and epidermal differentiation. *Endocrine Reviews* 1993; 14: 3-19
3. Binderup L., Bramm E. Effects of a novel vitamin D analogue MC 903 on cell proliferation and differentiation in vitro and on calcium metabolism in vivo. *Biochemical Pharmacology* 1988; 37:889-95
4. Bollag W.B., Ducote J., Harmon C.S. Biphasic effects of 1,25-dihydroxyvitamin D3 on primary mouse epidermal keratinocyte proliferation. *Journal of Cellular Physiology* 1995; 163:248-256
5. Clemens T.L., Adams J.S., Horiuchi B.A., Cho H., Tsuchiya Y., Matsuo N., Suda T., Holick M.F. Interaction of 1,25-dihydroxyvitamin-D3 with keratinocytes and fibroblasts from skin of normal subjects and a subject with vitamin-D-dependent rickets type II: A model for study the mode of action of 1,25-dihydroxyvitamin-D3. *Journal of Clinical Endocrinology and Metabolism* 1983; 56:824-30
6. Collier W.A. Zur Kenntnis einer als "Enteque" bezeichneten Krankheit der Rinder in der Provinz Buenos Aires. *Zeitschrift Infection Krankheiten Haustiere* 1927; 31:81-92
7. Eckell O.A., Gallo G.G., Martín A.A., Portela R.A. Observaciones sobre el "Enteque Seco" de los bovinos. *Revista de la Facultad de Ciencias Veterinarias (La Plata)* 1960; 6:193-211
8. Eckert R.L., Crish J.F., Robinsin N.A. The epidermal keratinocyte as a model for the study of gene regulation and cell differentiation. *Physiological Review* 1997; 77:397-424
9. Esparza MS, Vega M, Boland RL. Synthesis and composition of vitamin D-3 metabolites in *Solanum malacoxylon*. *Biochemical and Biophysical Acta* 1982; 719: 633-40
10. Haussler M.R., Wasserman R., McCain T.A., Peterlik M., Bursac K.M., Hughes M.R. 1,25-dihydroxyvitamin D3-glycoside: identification of a calcinogenic principle of *Solanum malacoxylon*. *Life Science* 1976; 18:1049-56
11. Holick M.F. The cutaneous photosynthesis of previtamin D3: a unique photoendocrine system. *Journal of Investigative Dermatology* 1981; 77:51-8
12. Lee S.H., Hurwitz J. Mechanism of elongation of primed DNA by DNA polymerase delta, proliferating cell nuclear antigen and activator 1. *Proceeding National Academy of Sciences USA* 1990; 87:5672-6
13. Milde P., Hauser U., Simon T., Mall G., Ernst V., Haussler M.R., Frosch P., Rauterberg E.W. Expression of 1,25-dihydroxyvitamin D3 receptors in normal and psoriatic skin. *Journal of Investigative Dermatology* 1991; 97:230-9
14. Morris K.L.M. Plant induced calcinosis. *Veterinary and Human Toxicology* 1978; 24:34-48
15. Okada K.A., Carrillo B.J., Tilley M. *Solanum malacoxylon Sendtner*: A toxic plant in Argentina. *Economic Botany* 1977; 31:225-36
16. Portiansky E.L., Gimeno E.J. A new epitope retrieval method for detection of structural cytokeratins in the bovine prostatic tissue. *Applied Immunohistochemistry* 1996; 4:208-14
17. Portiansky E.L., Massone A.R., Gimeno E.J. Kinetics of epitope retrieval techniques for unmasking cytokeratins in bovine prostatic tissues after different formaldehyde fixation times. *Applied Immunohistochemistry* 1997; 5:194-201
18. Puche R.C., Bingley J.B. Calcinosis of cattle in Argentina. First English edition, Universidad Nacional de Rosario Editora, ISBN 950-673-112-8 1995
19. Regnier M., Darmon M. 1,25-dihydroxyvitamin D3 stimulates specifically the last steps of epidermal differentiation of cultured human keratinocytes. *Differentiation* 1991; 47:173-88
20. Reichrath J., Schilli M., Kerber A., Bahmer F.A., Czarnetzki B.M., Paus R. Hair follicle expression of 1,25-dihydroxyvitamin D3 receptors during the murine hair cycle. *British Journal of Dermatology* 1994; 131:477-82
21. Reichrath J., Collins E.D., Epple S., Kerber A., Norman A.W., Bahmer F.A. Immunohistochemical detection of 1,25-dihydroxyvitamin D3 receptors (VDR) in human skin. *Pathology Research and Practice* 1996; 192:281-9
22. Rice R.H., Qin Q., Pilato A.L. Keratinocyte differentiation markers: Involucrin, transglutaminase, and toxicity. *Journal National Institute of Cancer Monographs* 1992; 13:87-91
23. Rougui Z., Pavlovitch J., Rizk-Rabin M. In vivo effects of vitamin D on the proliferation and differentiation of rat keratinocytes. *Journal of Cellular Physiology* 1996; 168:385-94
24. Stumpf W.E., Sar M., Reid F.A., Tanaka Y., DeLuca H.F. Target cells for 1,25-dihydroxyvitamin D3 in intestinal tract, stomach, kidney, skin, pituitary, and parathyroid. *Science* 1979; 206:1188-90
25. Suda T., Miyaura Ch., Abe E., Kuroki T. Modulation of cell differentiation, immune responses and tumor promotion by vitamin D compounds. In: *Bone and Mineral Research/4*, Edit. William A. Peck. Elsevier, Amsterdam. 1986 p 1-48
26. Suter M.M., Cramer F.M., Olivry T., Mueller E., von Tschanner C., Jensen P.J. Keratinocyte biology and pathology. *Veterinary Dermatology* 1997; 8:67-100.
27. Walters M.R. Newly identified actions of vitamin D endocrine system. *Endocrine Reviews* 1992; 13:719-764.
28. Wells WA, Rainer RO, Memoli VA. Equipment, standardization, and application of image processing. *American Journal of Clinical Pathology* 1993; 99: 48-56
29. Wu S., Geilen C., Tebbe B., Orfanos C.E. 1,25-Dihydroxyvitamin D; its role for homeostasis of keratinocytes. *Nutritional Biochemistry* 1996; 7:642-9

