

Mielolipoma da Glândula Suprarrenal

Leão P, Vilaça S, Falcão J, Mesquita R
Departamento de Cirurgia
Dir: Dr António Gomes
Serviço de Cirurgia II
Dir: Dr Mesquita Rodrigues
Hospital de São Marcos - Braga, Portugal

Introdução

O mielolipoma da suprarrenal é um tumor raro, benigno, geralmente assintomático, cuja estrutura histológica é constituída por tecido adiposo maduro com foco de células hematopoiéticas.¹ Trata-se de um tumor não funcionante e a sua etiologia é desconhecida.² Quando sintomáticos, manifestam-se por dor abdominal, devido a compressão ou hemorragia intra-tumoral. O diagnóstico de mielolipoma é geralmente imagiológico.³

Caso clínico

Identificação

- R.M.S.F
- 71 anos
- Sexo feminino
- Raça caucasiana

Antecedentes Pessoais

- HTA
- DM tipo II,
- Colectomia

História da Doença

- Episódios recorrentes de dor lombar direita com 2 anos de evolução

Exame Objectivo

- Sem alterações relevantes

Exames Complementares de Diagnóstico

- Estudo bioquímico: aumento da ALT e AST
- Ecografia abdominal (figura 1): nódulo heterogéneo de 6,7cm no lobo direito do fígado
- TAC abdominal (figura 2): formação nodular de 7cm de diâmetro na loca suprarrenal direita sugestiva de mielolipoma
- Doseamentos de metanefrinas, cortisol e aldosterona normais

Cirurgia

- Adrenalectomia direita (figuras 3,4)

Exame Histológico

- Mielolipoma da glândula suprarrenal (figura 5)

Evolução

- Pós-operatório sem intercorrências
- Alta ao 5º dia de internamento
- Assintomática 10 meses após a cirurgia

Comentários

Os mielolipomas caracterizam-se por um crescimento lento e têm bom prognóstico, pelo que se deve manter uma atitude expectante em doentes assintomáticos.³

A necessidade de exérese cirúrgica torna-se evidente não só quando o tumor atinge grandes dimensões, mas também quando o doente apresenta sintomas ou há suspeita de malignidade.¹

Referências

1. A. Benckroun, H Jira, M Ghadoue, EH Kasmaoui, M Zannoud, MFaik. Adrenal myelolipoma. A case report. Ann Urol 2002; 2002:95-8
2. Olsson CA, Krane RJ, Klugo RC, Selikowitz SM. Adrenal myelolipoma. Surgery 1973; 73: 665-70.
3. Andreas Meyer and Mathias Behrend. Presentation and therapy of myelolipoma. Inter J of Urol 2005; 12: 239-243.

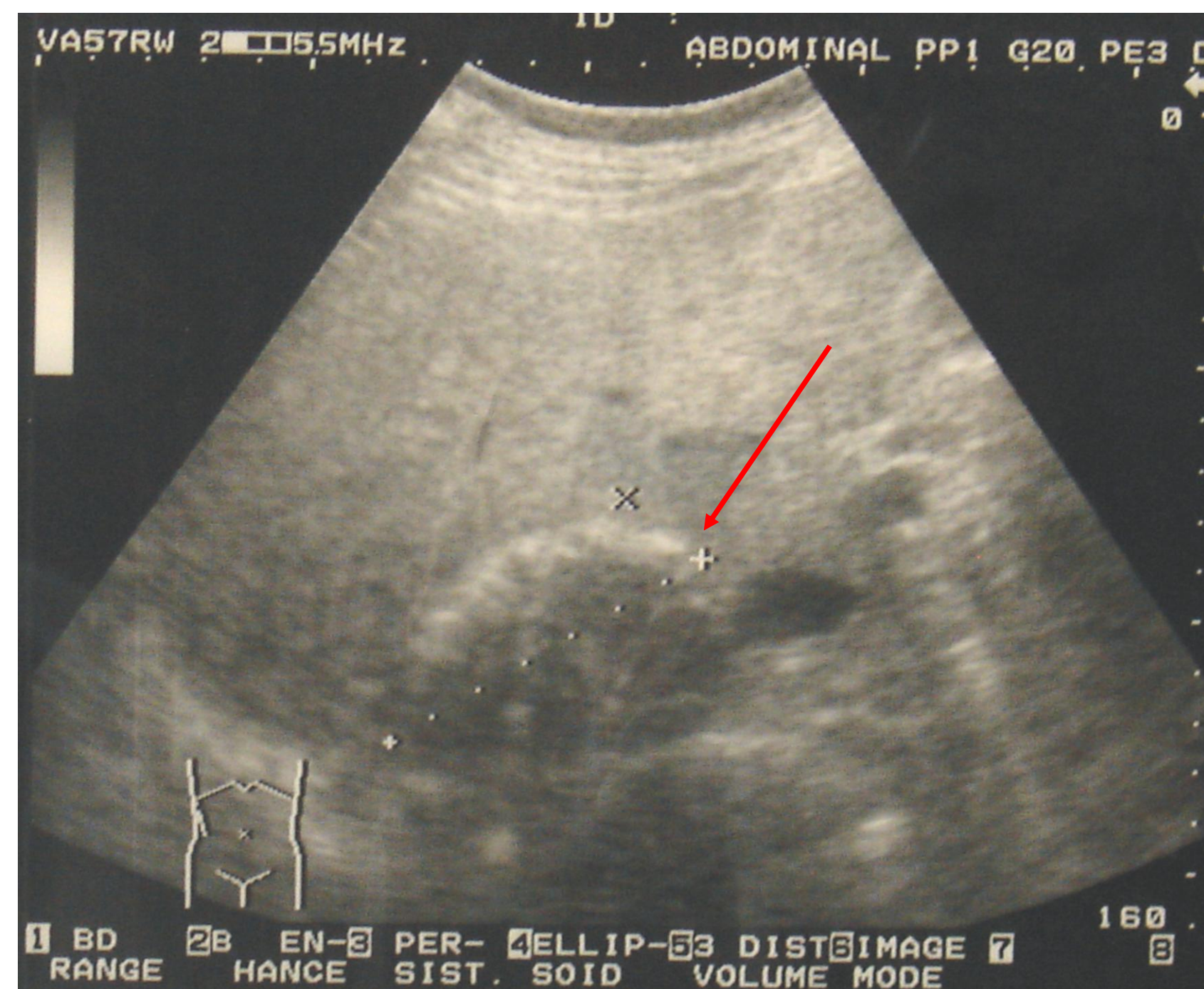


Figura 1

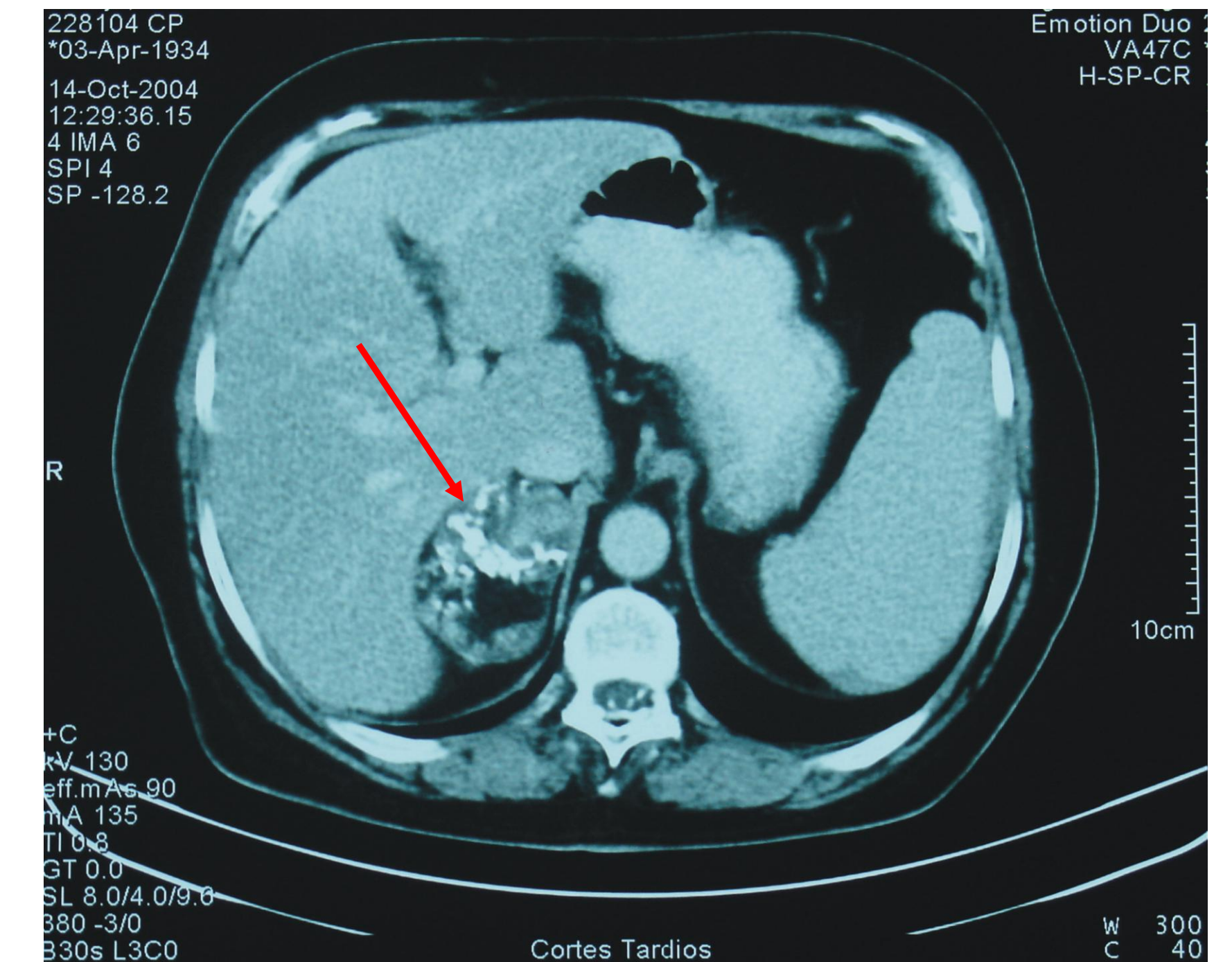


Figura 2

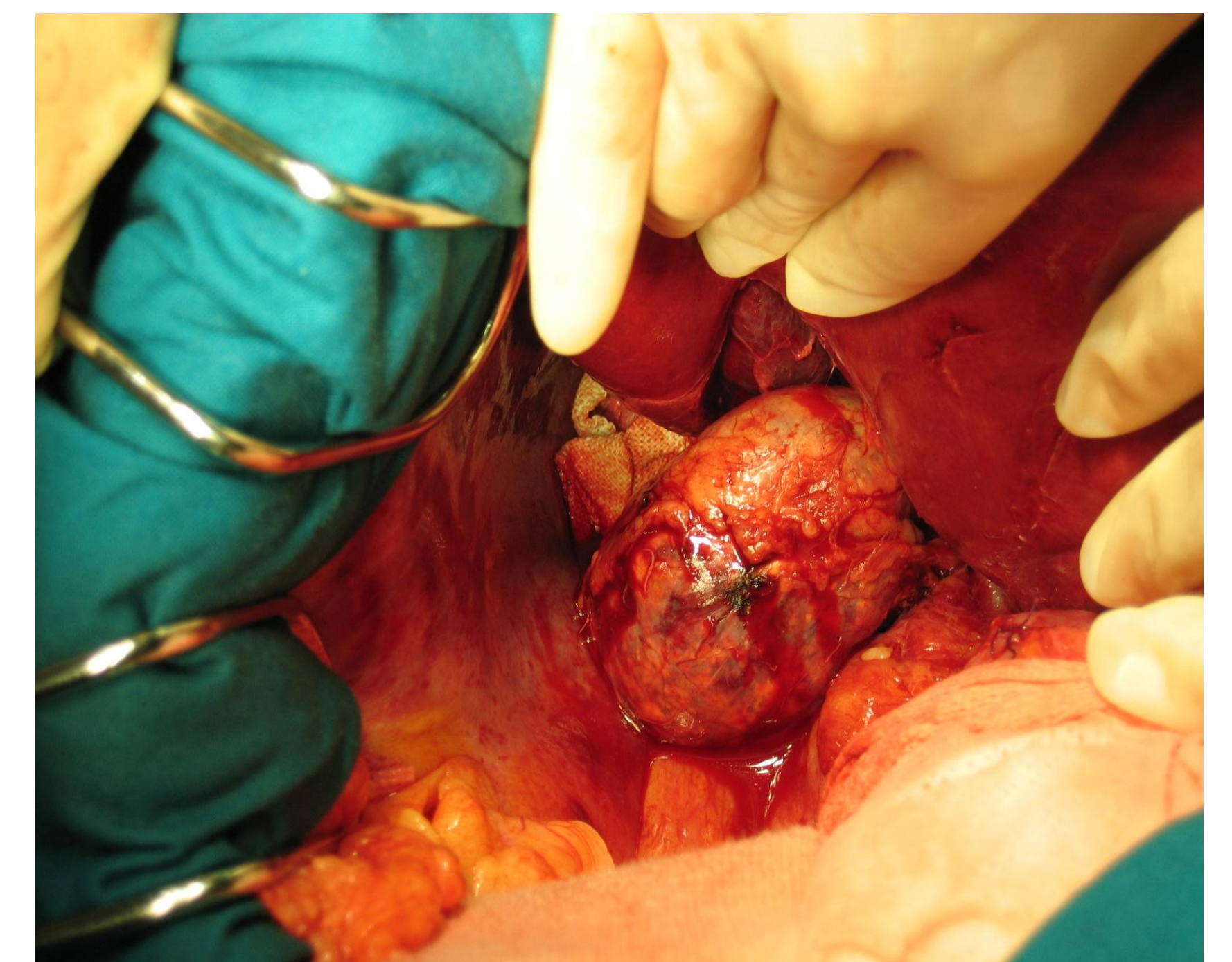


Figura 3

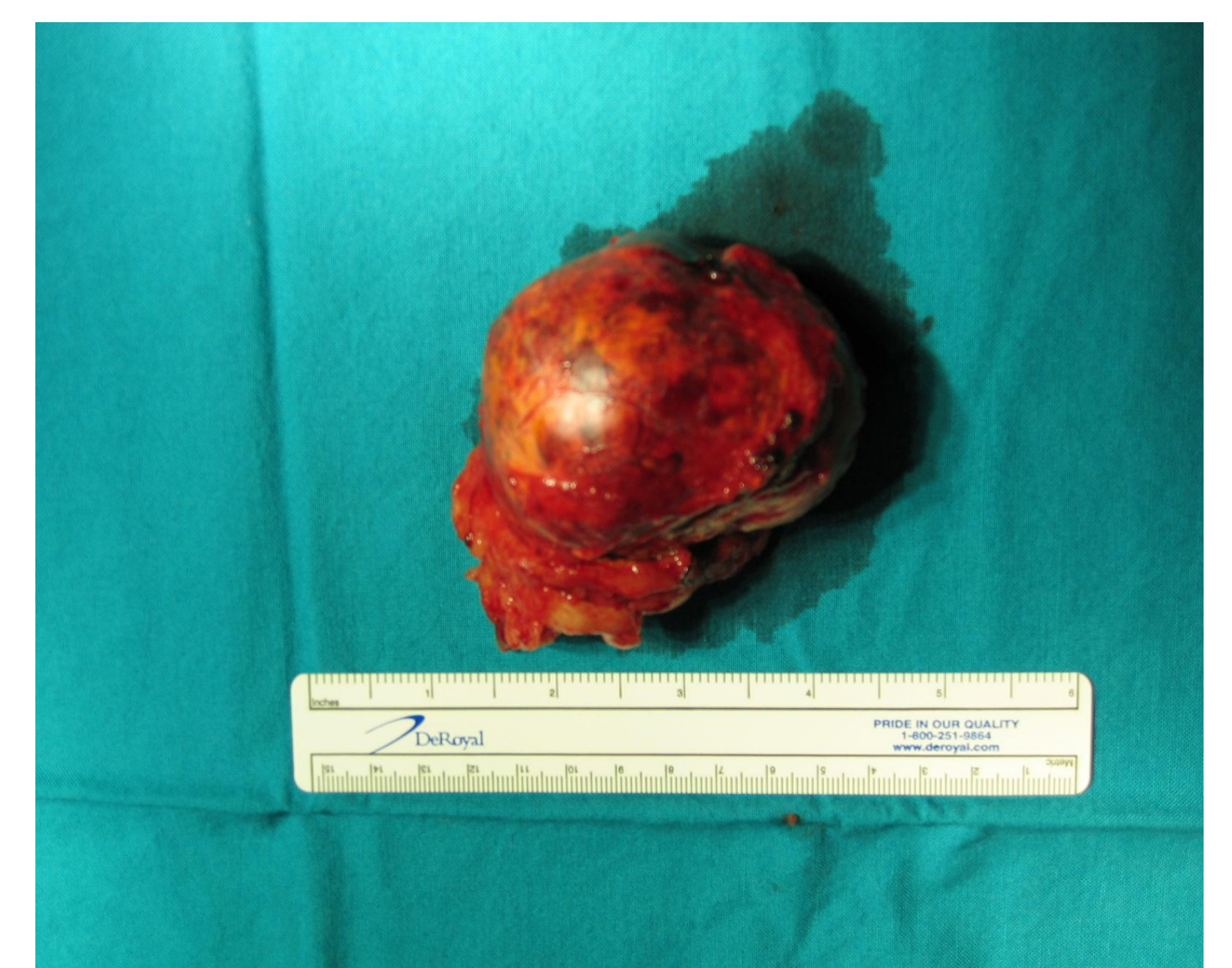

Figura 4

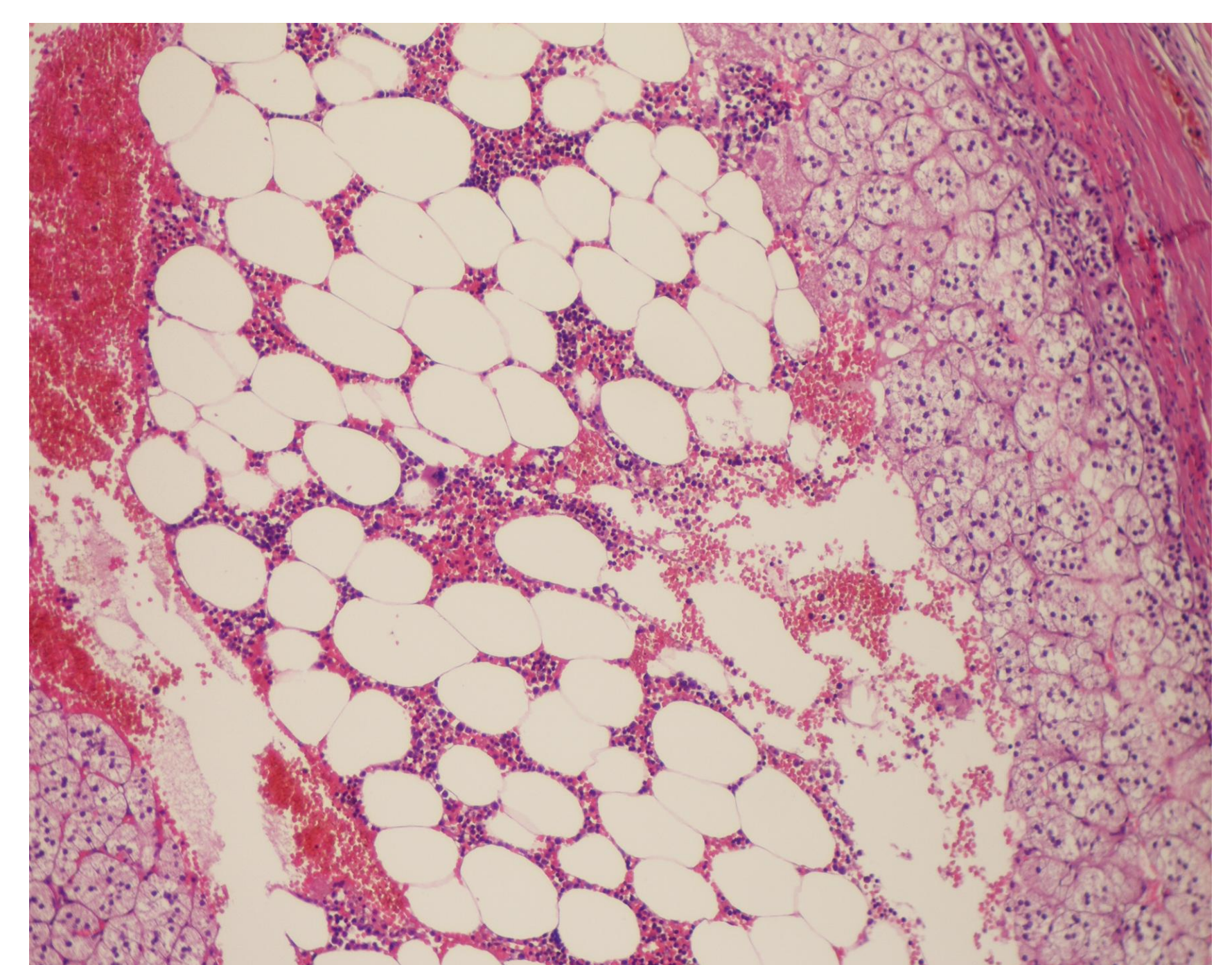


Figura 5