

Introdução

O primeiro caso de cisto de duplicação esofágica (CDE) descrito por Blasius data de 1711. A etiopatogenia desta patologia rara incorre na recanalização embriológica incompleta do aparelho digestivo superior com consequente coalescência de vacúolos. Caracteriza-se por apresentar epitélio colunar pseudoestratificado ciliar e duas camadas de músculo liso. A localização preferencial é na porção distal do esófago torácico e em 90% dos casos não existe comunicação com o esófago.

Caso Clínico

Identificação

MECF;
32 anos;
Sexo feminino;
Raça caucasiana.

Antecedentes Pessoais

Depressão.

História da Doença

A doente recorreu ao médico assistente por pirose e enfiamento pós-prandial precoce no contexto de consumo de AINES por gonalgia com 2 meses de evolução.

Exame Objectivo

Sem alterações relevantes.

Exames Complementares de Diagnóstico

Análises: função renal e ionograma – normal; função hepática – normal: Hb=12,8g/dL; estudo da coagulação normal; CA19.9=146,53; CEA – normal.

Endoscopia digestiva alta: procidência da submucosa com cerca de 20mm recoberta por mucosa normal (provável tumor submucoso) aos 30cm da arcada dentária.

Ecoendoscopia: tumor mesenquimatoso esofágico - provável leiomioma.

Trânsito contrastado: estrutura diverticular no esófago terminal (Fig. 1)

Tomografia axial computadorizada: lesão nodular do mediastino posterior com 5cm e em intimo contacto com o esófago – provável leiomioma.

Cirurgia

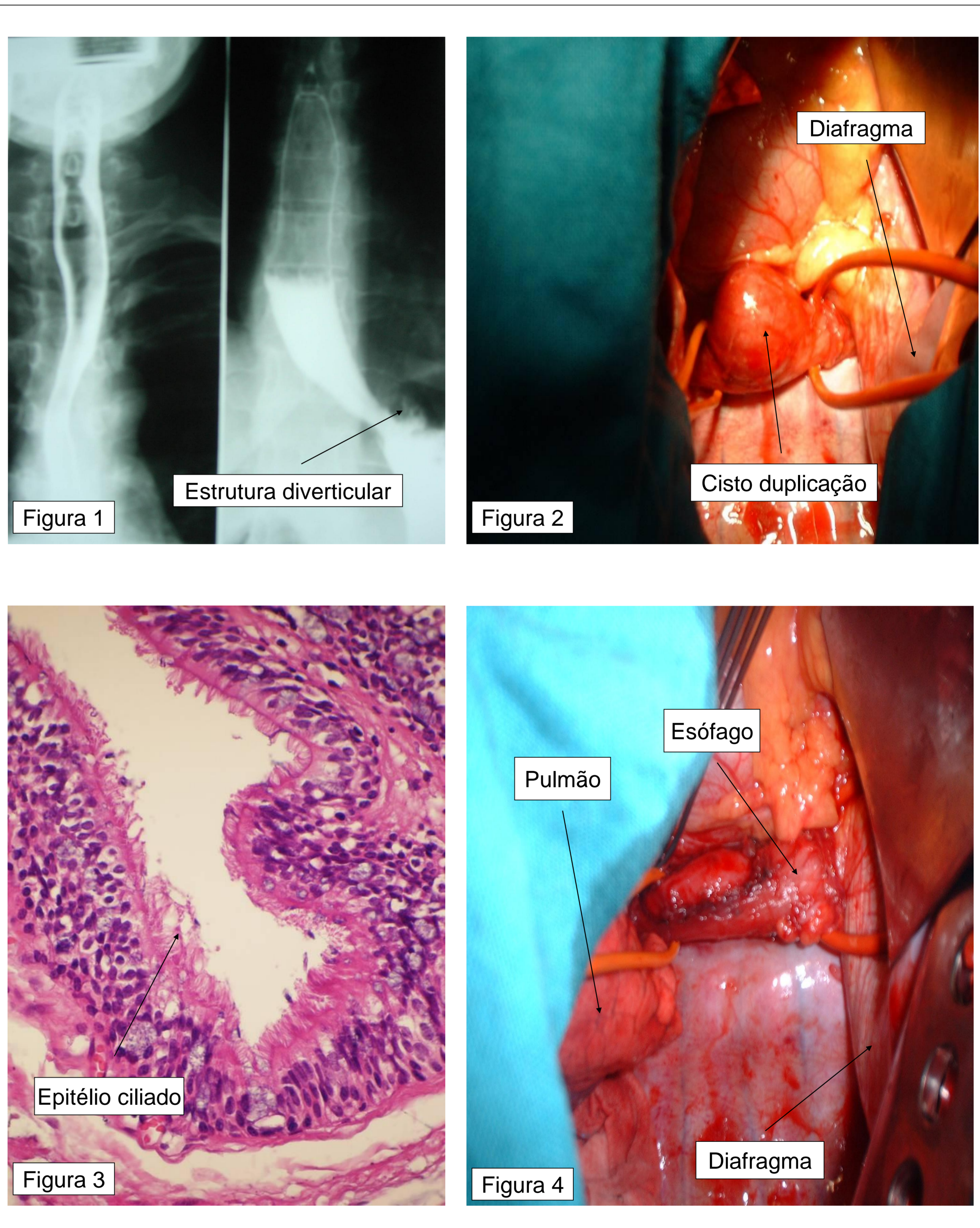
Toracotomia direita com enucleação tumoral. (Fig 2/4)

Exame Histológico

Cisto de duplicação esofágica com epitélio colunar ciliado (Fig. 3).

Evolução

Sem intercorrências durante o internamento. Teve alta ao sexto dia de pós-operatório.



Conclusão

Devido ao potencial de compressão, hemorragia, infecção ou malignização deste quisto, o tratamento de eleição é a cirurgia, independentemente da presença ou ausência de sintomas. O diagnóstico diferencial inclui o cisto broncogénico. Este diferencia-se histologicamente do CDE pela presença de cartilagem.

Referências

- 1 - [Martin ND, Kim JC, Verma SK, Rubin R, Mitchell DG, Bergin D, Yeo CJ.](#) 2007. Intra-abdominal esophageal duplication cysts: a review. J Gastrointest Surg. 11:773-777.
- 2 - [Kim YW, Sohn TI, Shim HS, Kim CB.](#) 2005. Intra-abdominal esophageal duplication cyst in an adult. Yonsei Med J. 31:859-861.