

수평 매복된 상악 중절치의 교정적 견인: 증례 보고

김미니 · 김영재 · 김정욱 · 장기택 · 김종철 · 한세현 · 이상훈

서울대학교 치과대학 소아치과학교실 및 치의학연구소

국문초록

본 증례는 수평 변위 매복과 치근 만곡을 가진 상악 중절치를 폐쇄 노출법을 이용한 교정적 견인을 시행하여 영구 전치의 기능과 심미성을 회복하였다.

상악 영구 전치가 수평으로 매복된 경우, 가급적 조기에 발견하는 것이 중요하며, 촉진, 시진, 방사선 사진 등을 이용한 적절한 치료 계획의 수립이 필요하다. 상악 영구 전치의 매복이 조기에 적절히 치료되지 못하면 정중선의 변위, 인접치의 이동에 의한 맹출 공간의 감소, 치조골 높이의 차이 뿐만 아니라, 이로 인한 심미적인 문제를 야기하여 소아 심리 발달에 해로운 영향을 줄 수 있기 때문이다.

매복치의 치료는 매복치의 형태, 위치, 상태에 따라 다양하나, 주기적 관찰 방법, 상부 연조직과 경조직을 단순히 제거하여 맹출을 유도하는 방법, 외과적 노출 후 매복치를 교정적으로 견인하는 방법, 치아 이식술, 발치 등을 시행할 수 있다.

이중 이번 증례에서 시행한 매복치의 교정적 견인은 매복치의 치축이 정상 맹출로와 일치되지 않으며, 주기적인 관찰 후 더 이상의 맹출이 기대되지 않을 때 시행하는 가장 일반적으로 적용되는 방법으로 매복의 심도, 치아의 발육단계, 만곡의 부위와 정도, 수술방법과 견인방향 등을 고려하여 치료의 예후를 향상시킬 수 있다.

주요어 : 수평 매복치, 교정적 견인, 만곡치, 상악 중절치

I. 서 론

약 6세경 대부분의 어린이들은 치열의 전방부에서 극적인 변화가 일어난다. 즉, 유전치의 탈락과 영구 전치의 출현이 일어나는 것이다. 하악 영구 중절치 맹출 후 하악 영구 측절치와 상악 영구 중절치가 비슷한 시기인 6.7~7세경에 맹출하게 된다. 정상적인 상황에서 상악 측절치는 마지막으로 맹출하는 절치이며 이웃한 영구 중절치 맹출 1년 전 후에 대부분 맹출함으로써 전방부 치열을 완성하게 된다. 상악 영구 중절치에 앞서 상악 영구 측절치가 먼저 맹출하는 것 같이 맹출 순서가 비정상적인 경우, 매복을 의심할 수 있으며 육안 검사와 치조골에 대한 촉진, 방사선학적 검사가 필요하다¹⁾.

상악 영구 전치의 매복률은 0.1~0.5%로 매복 원인으로 치배의 위치 이상, 맹출 경로의 이상, 치낭 및 치주인대의 결함 등이 있다. 즉, 치배의 위치가 정상 맹출경로와 전혀 다른 방향으로 전위되어 있는 경우 매복이 흔히 발생하며, 맹출공간의 부

족, 치아 맹출 경로 상부에 치밀골, 과잉치, 치아중, 반흔조직, 비부착 점막, 거대세포 섬유종증, 치성 종양 또는 치성 낭종 등과 같은 장애물이 존재할 때 흔히 치아매복을 야기한다. 또한, 외상, 수술, 선천성 질환과 유전적, 내분비 대사장애, 특정 증후군 또는 다른 원인들로 인하여 발생한 치낭, 치주인대의 결함에 의해서도 맹출장애가 발생할 수 있다¹⁾. 이는 조기에 적절히 치료되지 못하면 정중선의 변위, 인접치아의 경사로 인한 공간 상실, 치조골 높이의 차이뿐만 아니라, 이로 인한 심미적인 문제를 야기하여 소아 심리 발달에 해로운 영향을 줄 수 있다²⁾.

매복치의 치료는 치근 발육, 맹출 방향, 매복의 심도와 위치, 인접 구조물과의 관계에 따라 주기적인 관찰, 맹출로 상의 장애물의 제거, 외과적인 노출, 교정적인 견인, 치아 이식, 발거 등이 있으며 그 중에서도 매복의 깊이가 심부에 위치한 경우, 외과적인 노출만으로 맹출로의 유지가 불가능할 때, 치아의 맹출 방향이 정상에서 심하게 벗어난 경우, 주기적인 관찰 후 더 이상의 맹출이 기대되지 않을 때 교정적 견인을 시행할 수 있

교신저자 : 이 상 훈

서울시 종로구 연건동 275-1 / 서울대학교 치과대학 소아치과학교실 / 02-2072-2682 / kmn64@hanmail.net

원고접수일: 2008년 6월 02일 / 원고최종수정일: 2008년 9월 18일 / 원고채택일: 2008년 9월 26일

다³⁾.

본 증례는 상악 중절치의 맹출 지연을 주소로 내원한 환아들로 방사선 사진 상 수평 매복과 치근 만곡을 발견하였으며, 외과적 노출과 교정적 견인을 통하여 본래 위치로 유도하여 맹출 시킴으로서 기능적, 심미적으로 비교적 양호한 결과를 얻었기에 보고하는 바이다.

Ⅱ. 증례 보고

증례 1

8세 4개월 여아로 “앞니가 거꾸로 있다”는 주소로 내원하였다. 특이한 의학적 병력은 없었으며, 특별한 외상 병력은 없었다. 임상 검사 및 방사선 검사 소견상 상악 우측 중절치는 맹출 상태이나 상악 좌측 중절치는 치근의 만곡 양상과 함께 치관의 순측 수평 매복을 관찰할 수 있었다(Fig. 1).

전신 마취 하에 상악 좌측 중절치 치관의 설측에 button을 부착하였고, 가철성 견인 장치를 이용하여 견인을 시행하였다. 견인 약 5개월 후, 구강 내로 button과 치관이 노출되었으며(Fig. 2), button을 치관의 순측으로 재부착하였다. 견인 8개월 후, 치아의 배열을 위해 상악 전치부에 고정식 교정 장치를 부착하였다(Fig. 3, 4). 고정식 장치 부착 10개월 후 장치를 제거하였고, 치관 설측부에 고정식 보정 장치를 이용하여 유지하고 있다(Fig. 5).

증례 2

8세 11개월 여아로 “앞니가 나지 않는다”를 주소로 내원하였다. 특이한 의학적 병력은 없었으며, 특별한 외상 병력은 없었다. 임상 검사 상 맹출하지 않은 상악 좌측 중절치와 상악 좌우측 측절치의 왜소치, 인접치의 경사로 인한 상악 좌측 중절치의 맹출 공간 소실을 관찰할 수 있었다. 방사선 검사 소견으로 상악 좌측 중절치 치근의 만곡 양상과 함께 치관의 순측 수평 매복을 관찰할 수 있었다(Fig. 6).

치료는 가철성 교정 장치를 이용한 맹출 공간 확보 후, 폐쇄 맹출법을 이용하여 교정적 견인을 시행하기로 하였다.

4개월간의 가철성 교정 장치 사용 후(Fig. 7), 상악 좌측 중절치 치관의 설 측에 button을 부착하고 결찰 강선을 노출시킨 후 봉합하고 1주일 후 발사하였다. 그 후, 가철성 교정 장치를 이용하여 견인을 시행하였으며 견인 약 5개월 후, 구강 내로 button과 치관이 노출되었다. Button을 순측으로 재부착한 후 지속적으로 견인하였으며(Fig. 8), 견인 9개월 후 고정식 교정 장치를 부착하여 현재 치아 배열 중이다(Fig. 9).

증례 3

7세 6개월 여아로 “영구치 뿌리가 없다”를 주소로 내원하였다. 환자는 특이한 의학 병력은 없었으며, 보호자가 기억하는

외상 병력은 없었다. 임상 검사와 방사선 검사 상 상악 우측 유중절치의 만기 잔존 및 치근단 병소, 상악 우측 중절치의 수평 매복을 관찰할 수 있었다. 또한 3차원 단층 촬영을 통하여 치근 형성이 아직 초기 단계임을 확인하였다(Fig. 10).

당일 만기 잔존한 상악 우측 유중절치를 발거하였으며, 약 1달 후 매복된 상악 우측 중절치 치관의 순측에 결찰 강선을 연결한 button을 부착하였다. 치료 초기 치아의 견인을 위하여 Nance 공간 유지 장치의 구개 부위에 hook을 단 형태의 고정식 장치를 이용하여 견인하였다(Fig. 11).

견인 3개월 후, 환아가 외상으로 순측 점막에 치아의 순면에 부착한 button과 치면의 일부가 노출되었으나 다시 연조직으로 치유되었다(Fig. 12). 견인 5개월 후, 치아의 일부가 맹출되면서 좀 더 수직방향으로의 견인을 위해 장치를 구개 면에 hook을 가진 Hawley type의 가철성 장치로 변경하였다. Button의 위치를 변경해주며 견인하였고(Fig. 13), 견인 10개월 후 견인을 위한 장치를 제거하였다.

그 후 주기적인 점검 중이며(Fig. 14) 상악 좌우측 측절치의 맹출 후 고정식 교정 장치를 이용한 치아배열 및 그 외 공간 부족, 양측 하악 측절치의 선천 결손에 관한 치료가 계획되어 있다.

Ⅲ. 총괄 및 고찰

매복치란 병리학적 의미에서 일정한 맹출 시기가 지나도 치관이 맹출하지 않고 구강 점막 또는 악골 내에 묻혀있는 치아를 의미하지만, 임상적으로는 정상적인 맹출시기 이전일지라도 치아의 형태, 위치, 방향, 맹출공간 등을 고려할 때 정상적인 맹출 시기에 이르러도 맹출하지 않을 것으로 예상하는 치아를 포함한다¹⁾.

만곡은 치관과 치근의 장축 관계에 있어서의 변이, 혹은 구부러짐을 말하며⁴⁾, 여성에게서 약 6배 많이 나타난다⁵⁾. White와 Pharaoh⁶⁾는 치근이 장축에서 근원심축으로 구부러져 있는 경우 측방 치근 만곡, 치근침이 순설측으로 구부러져 치주인대강이 방사선 투과성 halo를 보이는 경우를 순설측 치근 만곡으로 진단하였다. 측방 치근 만곡의 경우 자발적 맹출을 기대해 볼 수 있는 반면, 순설측 치근 만곡은 매복 가능성이 높다⁷⁾.

수평적으로 매복된 상악 중절치의 경우에는 치근의 두개 방향 성장으로 인한 순측 치근 만곡이 흔하며^{8,9)}, 자발적인 맹출이 어렵다고 판단될 수 있다. 그러한 경우 외과적 처치를 동반한 교정적인 견인을 고려하거나, 발치 후 보철적 처치, 발치 후 재이식 등을 고려해 볼 수 있다¹⁰⁾.

그러므로 수평으로 매복된 상악 중절치를 가진 환자를 진단 시에는 외과적 술식이 치료의 필수적인 부분임을 기억하여 환자의 출혈 경향, 복용중인 약물, 전신 질환 등의 의과적 병력을 주의깊게 기록하여야 한다.

여러 치료법 중 외과적 처치를 동반한 교정적인 견인은 가장 일반적으로 적용되는 방법으로 치료 시기는 올바른 공간 관계에서 정상적인 치근 발육이 계속될 수 있도록 가능한 조기에 시

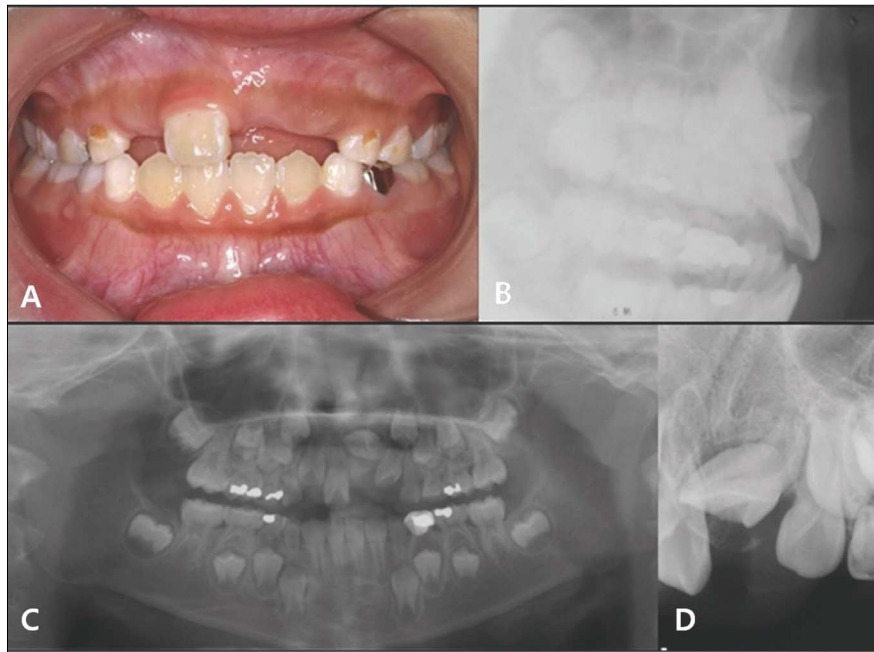


Fig. 1. Initial intraoral frontal photograph(A), lateral projection radiograph(B), panoramic radiograph(C), periapical radiograph(D)

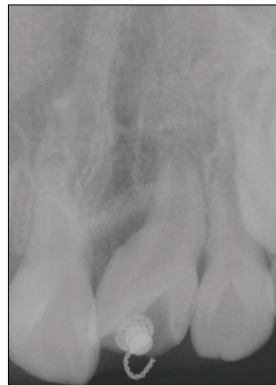


Fig. 2. Periapical view of 5months later.

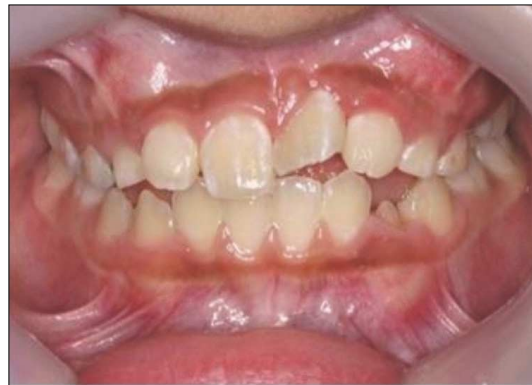

Fig. 3. Intraoral photo of 8months later.

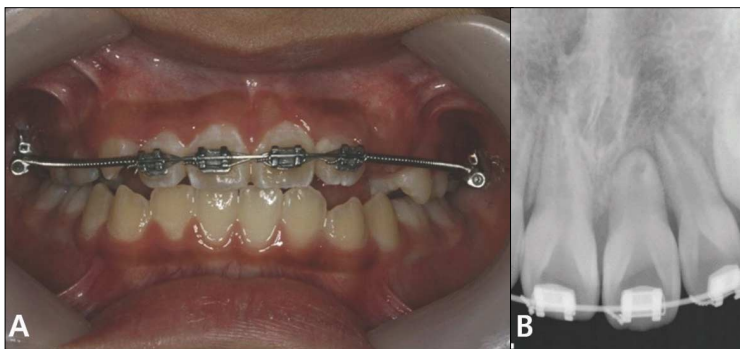


Fig. 4. 14months later. Intraoral photograph(A), Periapical view(B)

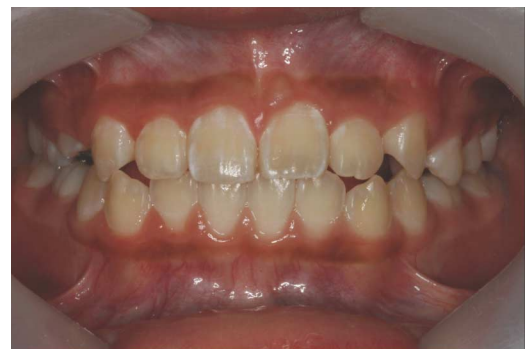

Fig. 5 Intraoral photograph of 18months later.

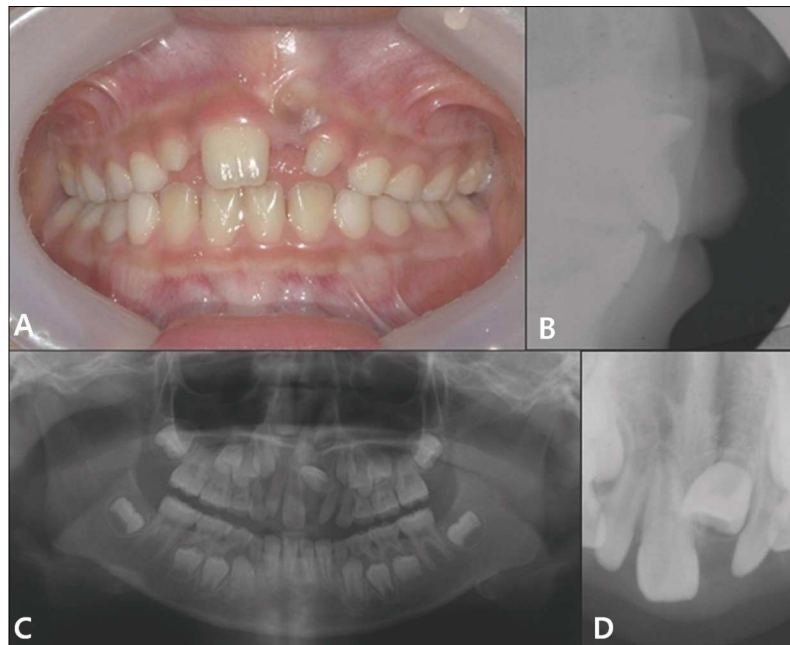


Fig. 6. Initial intraoral frontal photograph(A), lateral projection radiograph(B), panoramic radiograph(C), periapical radiograph(D).

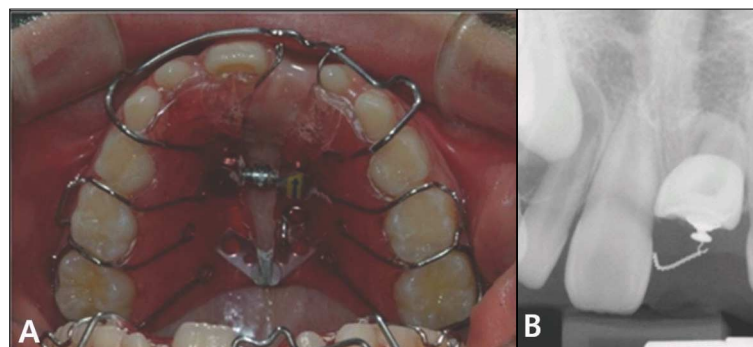


Fig. 7. 4months later. Intraoral photograph(A), Periapical radiograph(B)

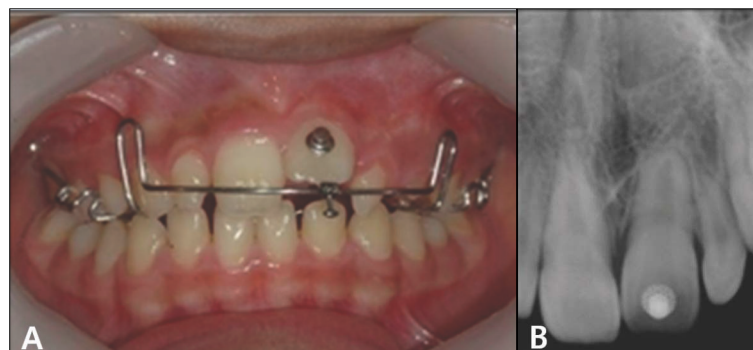


Fig. 8. 9months after traction. Intraoral photograph(A), Periapical radiograph(B)

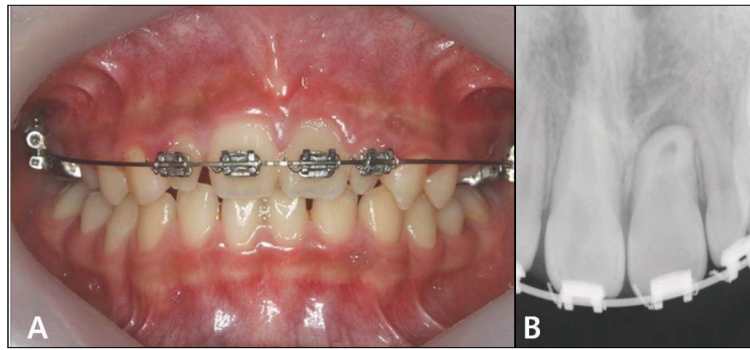


Fig. 9. 13months after traction. Intraoral photograph(A), Periapical radiograph(B)

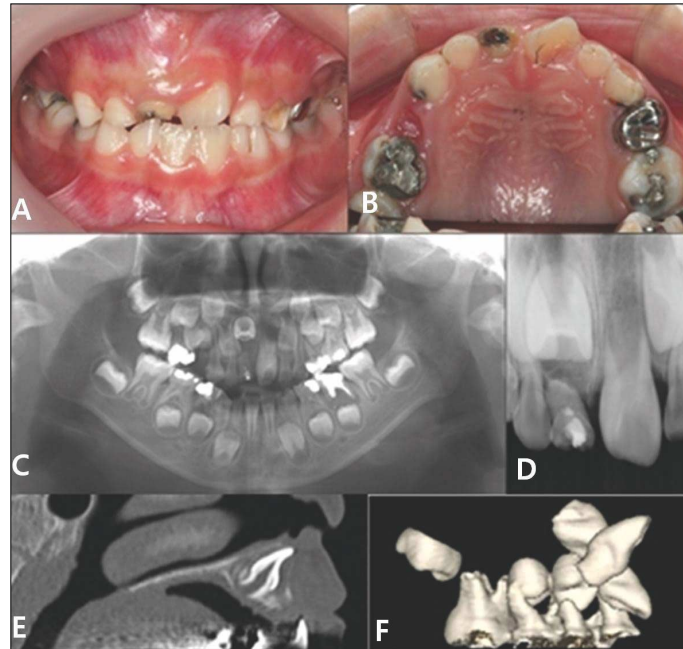


Fig. 10. Initial intraoral photograph(A,B), panoramic radiograph(C), periapical radiograph(D), computer tomographic view(E,F).

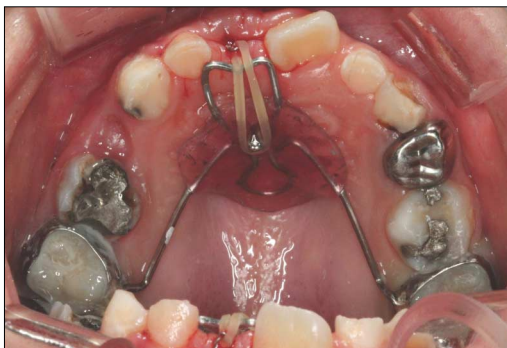


Fig. 11. Orthodontic traction using Nance appliance with hook.

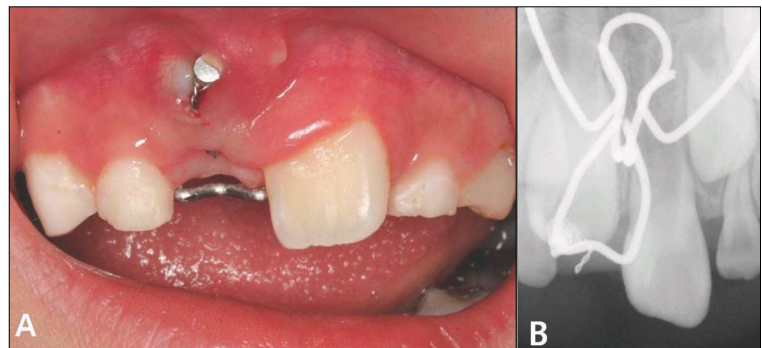


Fig. 12. 3months later. Intraoral photograph(A), Periapical radiograph(B)

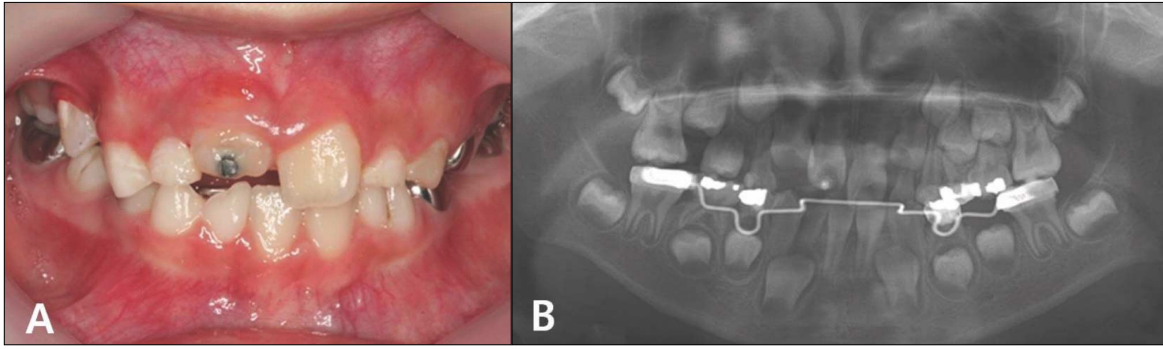


Fig. 13. 6months later. Intraoral photograph(A), Periapical radiograph(B)

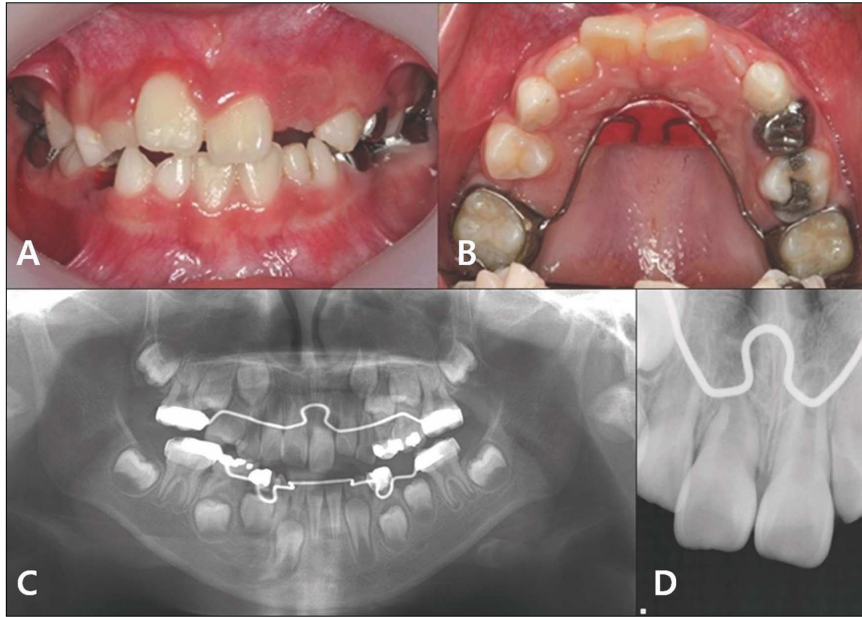


Fig. 14. 16months later. Intraoral photograph(A,B), Panoramic radiograph(C), Periapical radiograph(D)

작하는 것이 좋다^{8,9,11)}. McNamara등¹¹⁾은 치성 상피는 Hertwig 상피 근초의 활성을 통해 치근 발육에 있어 필수적인 역할을 하므로 충분히 조기에 교정 치료를 시도하여 상피 근초가 방향을 다시 잡을 수 있게 하여야 한다고 하였다. 증례 3의 경우 3차원 전산화 단층 촬영을 통하여 수평 매복된 상악 중절치의 치근 형성이 초기 단계임을 확인 할 수 있었으며, 비교적 조기에 치료를 시작함으로써 추후 정기 관찰시 비록 약간의 측방 치근 만곡은 일어났으나, 순측 방향으로 치근 만곡은 일어나지 않았다.

이 치료법의 성공은 치근 만곡의 정도와 만곡 위치, 치아 매복의 위치, 치근 형성도에 달려있다. 만곡이 둔각일수록, 만곡 위치가 치근첨에 가까울수록, 치아의 위치가 치조골 내에서 교합면에 근접하게 위치할수록, 치근 성장이 미완성일수록 교정적 견인에서 더 좋은 성공을 이룰 수 있다¹²⁻¹⁴⁾.

치근 만곡이 일어난 치아는 치근첨의 순측 위치 때문에 적절

한 배열이 필요하다. 치근 만곡이 둔각인 경우에는 순측 치은열구에 치근첨의 축진없이 배열될 수 있으나 만약, 만곡이 예각인 경우에는 그렇지 않을 확률이 높다. 이러한 경우 치근단 절제술을 동반한 근관치료가 제안되었으나^{13,14)}, 이번 증례들에서는 순측 치은열구에서 치근첨이 축진되는 소견도 없었으며, 아직 근관의 석회화나 치근 변색 등의 소견도 보이지 않았다.

또한, 외과적 노출과 교정적 견인의 수술 방법과 견인 방향도 예후에 큰 영향을 미치게 된다¹⁵⁾. 외과적 노출 자체만으로도 상피 부착을 생성시키는 치성 퇴축 상피의 제거가 일어나서 치은 퇴축을 일으키며¹⁵⁾, 외과적 치아 노출 과정에서 골 삭제량이 많을수록 교정 완료 후 더 많은 골소실과 치아의 손상 기회를 제공할 수 있으므로 수술 시에 골삭제량을 되도록 감소시켜야 할 것이다¹²⁾. 현재 많이 사용되는 수술 방법으로는 근단 변위 판막술(apically positioned flap)과 폐쇄 맹출법(closed eruption technique)이다. 이 중, 근단 변위 판막술은 점막성 골막, 치조

골과 대부분의 치낭을 제거하여 치관을 노출시킬 뿐 아니라, 판막을 재위치시켜 봉합하지 않고 2차적인 치유를 기대하므로¹⁶⁾, 폐쇄 맹출법에 비해 부착 치은의 형태와 외형, 치은 부위의 반흔, 재발율, 치관 길이 등의 심미적인 측면에서 좋지 않은 결과를 보인다. 그러므로 근단 변위 판막술보다는 주로 폐쇄 맹출법이 추천된다^{9,16,17)}. 폐쇄 맹출법의 또 하나의 장점은 판막을 재위치로 다시 봉합함으로써 생긴 장력으로 치아에 하방력을 제공하여 외과 수술 직후부터 맹출성 이동이 시작될 수 있게 하여 준다¹⁴⁾. 그러나, 이 장력은 처음 몇 주 동안 작용하므로 초기에 너무 강한 힘이 가해지지 않도록 주의해야 한다.

치아를 전하방으로 견인하는 것은 치아가 치은의 너무 상방에서 맹출할 수 있게 하므로 추천되지 않는다. 이를 피하기 위해서는 치아를 우선 구개 측으로 견인한 후, 치조정과 치은연으로 가능한 가까이 맹출하게 하여야 한다⁵⁾.

그러므로 증례 3의 경우에는 Nance 공간 유지 장치의 구개 부위에 hook을 단 형태의 고정식 장치를 이용하여 견인하여 되도록 구개 측으로 견인하였다.

치근 흡수와 생활력 상실을 방지하기 위한 교정적 견인력은 매복치가 정상 맹출 방향을 하고 있는 경우 대략 50 gm의 견인력이 필요하며, 치축의 회전이 필요한 경우에는 100-150 gm의 비교적 큰 견인력이 필요하다¹⁸⁾. 본 증례들에서는 치근 흡수, 치수 석회화 등의 합병증을 방지하고자 50 gm의 약하지만 지속적 힘을 가해 치아 맹출을 유도하였다.

본 증례는 매복된 상악 영구 전치를 교정적 견인을 통해서 비교적 양호한 배열을 이루었다. 치근의 발육은 정상적이었으며, 치수 생활력과 심미적으로 납득할만한 결과를 보였으나 향후 장기적인 예후 관찰이 필요하다.

IV. 요약

수평으로 매복된 상악 중절치를 가진 환자의 치료를 통해 다음과 같은 결과를 얻을 수 있었다.

1. 상악 중절치가 수평으로 매복된 경우, 문제를 가급적 초기에 발견하는 것이 중요하며, 촉진, 시진, 방사선 사진 등을 이용한 적절한 치료 계획의 수립이 필요하다.
2. 매복된 치아의 외과적 노출과 교정적 견인 시에는 매복의 심도, 치아의 발육단계, 만곡의 부위와 정도, 수술방법과 견인방향 등을 고려하여 치료의 예후를 향상시킬 수 있다.
3. 본 증례는 폐쇄 맹출법을 이용한 교정적 견인을 이용하여 치아의 맹출을 유도하였으며 영구 전치의 기능과 심미성을 회복할 수 있었다.

참고문헌

1. 대한소아치과학회 : 소아·청소년치과학, 제4판, (주)신홍인터내셔널, 서울, 566-579, 2007.
2. 김종식, 김은정, 김현정 등 : 매복된 상악 중절치의 교정적

견인을 이용한 치험례. 대한소아치과학회지, 32:26-32, 2005.

3. 강근영, 양규호, 최남기 등 : 변위 매복된 상악 중절치의 맹출 유도. 대한소아치과학회지, 32:550-556, 2005.
4. Kuvvetli SS, Seymen F, Gencay K : Management of an unerupted dilacerated maxillary central incisor: a case report. Dental Traumatology, 23:257-261, 2007.
5. Hamasha AA, Al-Khateeb T, Darwazeh A : Prevalence of dilaceration in Jordanian adults. Int Endod J, 35:910-912, 2002.
6. White S, Pharoah M : Oral Radiology Principles and Interpretation. 5th edn. Mosby, St. Louis, MI, USA, 313-314, 2004.
7. Andreasen JO, Andreasen FM, Andersson L : Textbook and Color Atlas of Traumatic Injuries to the Teeth. 4th edn. Blackwell Munksgaard, Blackwell Publishing Company, 542-576, 2007.
8. Tsai TP : Surgical repositioning of an impacted dilacerated incisor in mixed dentition. J Am Dent Assoc, 133:61-66, 2002.
9. Filippi A, Pohl Y, Tekin U : Transplantation of displaced and dilacerated anterior teeth. Endod Dent Traumatol, 14:93-98, 1998.
10. Kuroe K, Tomonari H, Soejima K : Surgical repositioning of a developing maxillary permanent central incisor in a horizontal position : spontaneous eruption and root formation. Eur J Orthod, 28:206-209, 2006.
11. McNamara T, Woolfe SN, McNamara CM : Orthodontic management of a dilacerated maxillary central incisor with an unusual sequela. J Clin Orthod, 32:293-297, 1998.
12. Lin YT : Treatment of an impacted dilacerated maxillary central incisor. Am J Orthod Dentofacial Orthop, 115:406-409, 1999.
13. Uematsu S, Uematsu T, Furusawa K, et al. : Orthodontic treatment of an impacted dilacerated maxillary central incisor combined with surgical exposure and apicoectomy. Angle Orthod, 74:132-136, 2004.
14. Chew MT, Ong MM : Orthodontic-surgical management of an impacted dilacerated maxillary central incisor: a clinical case report. Pediatr Dent, 26:341-344, 2004.
15. Kajiyama K, Kai H : Esthetic management of an unerupted maxillary central incisor with a closed eruption technique. Am J Orthod Dentofacial

- Orthop, 118:224-228, 2000.
16. Becker A : Early treatment for impacted maxillary incisors. Am J Orthod Dentofacial Orthop, 121:586-587, 2002.
 17. Vermette ME, Kokich VG, Kennedy DB : Uncovering labially impacted teeth: apically positioned flap and closed-eruption techniques. Angle Orthod, 65:23-32, 1995.
 18. Proffit WR : Contemporary Orthodontics. 2nd ed., Mosby, St. Louis, 584-615, 1993.

Abstract

ORTHODONTIC TRACTION OF HORIZONTALLY
IMPACTED MAXILLARY INCISORS: CASE REPORTS

Mi-Ni Kim, Young-Jae Kim, Jung-Wook Kim, Ki-Taek Jang, Chong-Chul Kim, Se-Hyun Hahn

Department of Pediatric Dentistry, College of Dentistry and Dental Research Institute, Seoul National University

Maxillary central incisor impactions occur infrequently. Their origins include various local causes, such as odontoma, supernumerary teeth, space loss, and disturbances in the eruption path, also trauma and apical follicular cysts.

Impacted teeth can cause serious dental and aesthetic difficulties as well as psychological problems especially in anterior regions. Although the impaction of maxillary incisor occurs less frequently than that of the maxillary canine, it is of concern to parents during the early mixed dentition stage because of the uneruption of the tooth.

Forced eruption of impacted teeth should be considered in young patients because this technique can lead to suitable results from a periodontal, occlusal, and esthetic perspective at an earlier stage better than with other treatment options.

This report presents the surgical and orthodontic treatment of cases with horizontally impacted and dilacerated maxillary central incisors. For each patient, we used the closed eruption method, placed an attachment on the impacted tooth on surgery, and fully closed the flap. Traction was applied immediately. The impacted tooth erupts through the healed tissue in a manner resembling normal eruption.

Key words : Horizontally impacted tooth, Orthodontic traction, Dilaceration, Maxillary central incisor