

## 치폐막 노출이 발치 후 치조제 보존술의 결과에 미치는 영향에 관한 임상적 연구

남현욱<sup>1</sup>, 박윤정<sup>2</sup>, 구기태<sup>1</sup>, 김태일<sup>1</sup>, 설양조<sup>1</sup>, 이용무<sup>1</sup>, 구영<sup>1</sup>, 류인철<sup>1</sup>, 정종평<sup>1\*</sup>

1. 서울대학교 치의학전문대학원 치주과학교실
2. 서울대학교 치의학전문대학원 두개악안면재건학교실

### The influence of membrane exposure on post-extraction dimensional change following ridge preservation technique

Hyun-Wook Nam<sup>1</sup>, Yoon-Jeong Park<sup>2</sup>, Ki-Tae Koo<sup>1</sup>, Tae-Il Kim<sup>1</sup>, Yang-Jo Seol<sup>1</sup>, Yong-Moo Lee<sup>1</sup>, Young Gu<sup>1</sup>, In-Chul Rhyu<sup>1</sup>, Chong-Pyoung Chung<sup>1\*</sup>

1. Department of periodontology, School of dentistry, Seoul National University

2. Department of Head and Neck Reconstruction, School of dentistry, Seoul National University

#### ABSTRACT

**Purpose:** Following tooth extraction caused by severe periodontitis, alveolar ridge dimension lose their original volume. To reduce the alveolar ridge dimension, the ridge preservation technique has been introduced and tested in many clinical studies with membrane alone or membrane plus graft, achieving reduced ridge loss compared to extraction only. The aim of the present clinical study was to compare the post-extraction dimensional changes in the membrane exposure group to non-exposure group during healing period following ridge preservation technique.

**Methods:** Ridge preservation was performed in 44 extraction sites. After extraction, deproteinized bovine bone mineral coated with synthetic oligopeptide (Ossgen-X15<sup>®</sup>) or deproteinized bovine bone mineral (Bio-Oss<sup>®</sup>) was implanted into the socket. A collagen membrane (Bio-Gide<sup>®</sup>) was trimmed to cover the socket completely and applied to the entrance of the socket. Four clinical parameters were compared between baseline and 6 months.

**Results:** During healing period, membrane exposure was observed at 19 sites. At the re-entry, hard newly formed tissue were observed at the ridge preservation site. The grafted socket sites were well preserved in their volume dimension. In both groups, horizontal ridge width was reduced and vertical height was increased. There were not statistically significant differences in horizontal (-1.32 mm vs -1.00 mm) and vertical ridge change (2.24 mm vs 2.37 mm at buccal crest, 1.36 mm vs. 1.53 mm at lingual crest) between two groups.

**Conclusions:** The ridge preservation approach after tooth extraction effectively prevented resorption of hard tissue ridge in spite of membrane exposure during healing period. (*J Korean Acad Periodontol 2009;39:367-373*)

**KEY WORDS:** bone substitutes; tooth socket.

## 서론

무치악 환자에서 임플란트는 보철물을 지지할 수 있는 훌륭한 고정체이다. 그러나 심한 만성 치주염 환자는 심한

골파괴와 함께 심각한 골 결손부를 보여 임플란트 식립이 어렵다. 또한 상악 전치부의 치조골은 발치 후 상당량의 수직적, 수평적 골소실을 보이며 이는 특히 순측골에서 두드러진다<sup>1-3)</sup>. 심한 골소실을 보이는 부위에서 임플란트를 식립하기 어려운 경우 흔히 추가적인 골재생 술식을 동반하는 경우가 많다.

다양한 골이식 방법 중, 치조제 보존술은 추후 임플란트를 식립할 때 추가적인 골이식술이 필요하지 않도록 기존에 존재하던 치조제의 모양과 부피를 최대한 유지, 보존하기 위

Correspondence: Dr. Chong-Pyoung Chung  
Department of periodontology, School of dentistry, Seoul National University, Yeongun-dong, Jongno-gu, Seoul, Korea  
E-mail: ccpperio@snu.ac.kr, Tel: 02-2072-2641, Fax: 02-744-0051  
Received: Aug 19, 2009; Accepted: Sep 17, 2009  
이 연구는 ㈜나이백의 지원으로 수행되었음.

해 발치 후 즉시 시행한다<sup>4-12)</sup>. 많은 임상시험을 통해 치조제 보존술은 차폐막을 단독으로 사용하거나 차폐막과 골이식재를 동시에 사용함으로써 단순히 발치만 시행한 군보다 치조제 부피의 감소가 더 적은 것으로 밝혀졌다<sup>9,13)</sup>. Iasella 등은 치조제 보존술을 시행한 군과 시행하지 않은 군을 비교하였다. FDBA와 교원질 차폐막을 이용하여 치조제 보존술을 시행해 준 군에서는 협설 폭경이 1.2 mm 감소하였지만 발치 후 추가적인 처치를 하지 않은 군에서는 2.7 mm 감소하였다. 또한 수직적 골 높이는 치조제 보존술을 시행한 군에서 1.3 mm 증가하였고 대조군에서는 0.9 mm 감소하였다. 따라서 추후 임플란트 식립을 위한 준비 단계로 치조제 보존술은 효과적인 골재생 술식이라 할 수 있다.

반면에 성견을 이용한 조직학적 연구에서<sup>14-16)</sup> 발치 후 발치와 내부에 골이식재를 적용하면 기존에 존재하던 치조제의 부피는 효과적으로 보존할 수 있지만, 이식재가 신생골 형성을 촉진하지 못하고 오히려 내부의 골치유를 지연시키는 것으로 보고되었다. 또한 신생골이 골이식재와 밀접하게 접촉하지 않고 연조직이 골이식재를 둘러싸게 되면 임플란트의 초기고정을 얻을 수 없고 이는 임플란트의 실패로 이어질 수 있다.

이와 같이 현재 치조제 보존술의 적응증에 대한 근거는 불충분하며 술식도 표준화되어 있지 않다. 특히 치아가 발거되고 골이식재와 차폐막을 사용하여 치조제 보존술을 시행하는 경우 이전에 치아가 차지하고 있던 면적만큼 판막이 부족하게 되어 봉합 시 어려움을 겪거나 치유 중 막노출을 야기하게 된다. 이전의 연구들을 살펴보면 치조제 보존술 술식 중 발치 후 판막의 일차봉합을 이루어준 연구<sup>5-7,11,17,18)</sup>도 있고 일차봉합을 하지 않은 연구<sup>8,9,19)</sup>도 있다. 또한 수술 중 일차봉합을 이루어 주었지만 치유과정에서 차폐막 노출을 보고한 경우도 있다<sup>12)</sup>. 이처럼 치조제 보존술에 대한 연구의 프로토콜이 이질성을 가지고 있어서 그 결과를 정확하게 비교 분석하기 어려웠다. 발치 후 골이식재와 차폐막을 이용한 치조제 보존술에서 일차봉합이 꼭 필요한지에 대한 근거와 배경이 아직 불확실하며 치유 중에 발생한 차폐막 노출이 치조제 보존술의 결과에 미치는 영향에 대해서는 아직 보고된 연구가 없다.

이 연구에서는 발치 후 치조제 보존술 시 차폐막 노출이 치조제 부피의 변화에 미치는 영향을 임상적으로 평가하고자 하였다.

## 재료 및 방법

### 1. 연구대상

서울대학교 치과병원 치주과를 내원한 42명의 환자(남자 20명, 여자 22명)를 대상으로 임상시험을 진행하였다. 임상시험의 모든 술식과 과정은 환자에게 충분히 설명 후 동의서를 받았으며 서울대학교 치과병원의 연구윤리심의위원회의 승인을 거쳐 시행하였다(IRB 승인번호 CDE07001). 임상시험 대상자는 심하게 진행된 치주병소나 근관병소 때문에 발치가 필요한 사람을 피험자로 선정하였다. 골의 치유 과정을 방해하는 약물을 복용하는 환자는 임상시험에서 제외하였다(예 : 자가면역질환, 장기간 스테로이드 복용, 화학요법치료). 또한 다음에 해당하는 환자도 피험자 선정과정에서 제외(18세 미만 또는 65세 초과인 환자, 임신 또는 수유중인 환자, 교정용 장치를 사용중인 환자, 급성염증을 보이는 환자, 외과수술에 비적응중인 전신질환자, 동의서에 서명하지 않은 환자, 정기적 내원에 비협조적인 환자)하였다.

### 2. 수술방법 및 평가

해당 치아 부위에 국소마취를 시행한 후, 치근과 치조골을 노출시키기 위해 열구내 절개를 하고 발치할 치아의 근심부와 원심부에 수직 이완절개를 가한 후 전층판막을 거상하였다. 주위 치조골에 최대한 외상이 가해지지 않도록 조심스럽게 발치를 시행하고 발치와 내의 모든 연조직을 깨끗하게 소파하였다. 발치와를 깨끗하게 세정한 후 William probe를 이용하여 발치와의 임상적 계측값 4곳(협-설 폭경, 협측 치조골의 최정점, 설측치조골의 최정점, 발치와 깊이)을 측정하였다. 계측값 측정은 인접치의 변연용선을 기준점으로 하였다. 임상적 계측값은 발치 후 즉시 측정하고 치조제 보존술을 시행하고 약 6개월 후 re-entry 수술 시 다시 측정하여 그 차이를 비교하였다.

총 44개의 발치와 중, 21 증례는 올리고펩타이드가 피복된 탈단백 우골 이식재 ; Ossgen-X15<sup>®</sup>(주)나이백, 서울, 대한민국)와 Bio-Gide<sup>®</sup>(Geistlich Pharma AG, Wolhusen, Switzerland)를 이용하여 치조제 보존술을 시행하였고 다른 23 증례는 Bio-Oss<sup>®</sup>(Geistlich Pharma AG, Wolhusen, Switzerland)와 Bio-Gide<sup>®</sup>(Geistlich Pharma AG, Wolhusen, Switzerland)를 이용하였다. 발치와의 근심측과 원심측 연조직

에 가한 수직 이완 절개를 통하여 협측 판막을 치관쪽으로 자유롭게 변위 되도록 한 후 5-0 나일론 봉합사를 이용하여 일차 봉합을 이루었다(Fig. 1).

술 후 전신적 항생제로 amoxicillin + clavulanic acid (Augmentin) 625 mg을 하루 2회 7일간 경구투여하였고 진통제로 aceclofenac 100 mg을 하루 2회 7일간 경구투여하였다. 구강소독제로 0.2% chlorhexidine 을 하루 2회 1분간 사용하도록 하였다. 발사는 1주~2주 사이에 시행하였다.

치조제 보존술을 시행하고 6달 동안 치유를 기다린 후, re-entry 수술을 시행하였다. 치조제를 확인하기 위해 전층 판막을 거상하고 임상적 계측값(협-설 폭경, 협측치조골의 최정점, 설측치조골의 최정점, 발치와 깊이)을 다시 측정하였다.

### 3. 통계처리

통계분석은 SPSS 12.0K를 이용하여 시행하였으며 자료

는 평균, 표준편차 및 표준오차로 나타냈다. 대응 표본 t 검정을 통해 술 전과 술 후 임상적 계측값의 변화를 평가하였고 독립 표본 t 검정을 통해 막노출이 관찰된 군과 관찰되지 않은 군을 서로 비교하였다. p값이 0.05 미만인 경우 통계적인 유의성을 부여하였다.

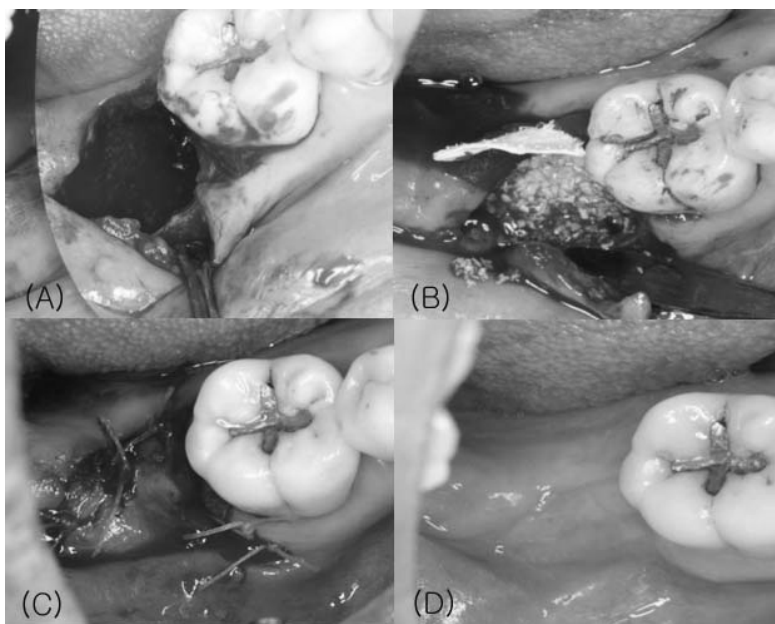
## 결과

총 42명의 피험자가 임상시험에 참가하였다(여성 20명, 남성 22명, 36~65세). 치조제 보존술이 시행된 치아는 총 44개였으며, 시술 치아의 위치 분포는 Table 1에 나타내었다.

술 후 1주일 전후에 내원 시 25 증례에서 막노출 없이 치유가 이루어졌고 19 증례에서 막노출이 관찰되었다(Ossgen-X15<sup>®</sup>: 10 증례, Bio-Oss<sup>®</sup>: 9증례). 막노출 증례에서는 3일 간격으로 드레싱을 시행하였고 추가적인 시술 없이 약 2~4주 사이에 막

**Table 1.** Distribution of Extracted Teeth

	Incisor	Canine	Premolar	Molar
Mx(Test)	2	0	8	2
Mn(Test)	2	0	1	6
Mx(Control)	0	0	8	5
Mn(Control)	2	1	2	5
Total	6	1	19	18



**Figure 1.** Ridge preservation procedure. (A) Post-extraction view (B) Bone particles and collagen membrane (C) Primary closure (D) 6 months healing view.

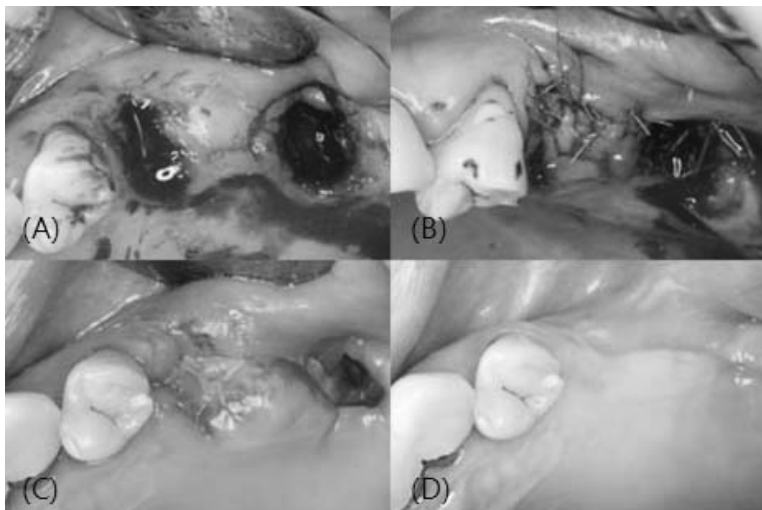
노출 부위는 주위의 연조직에 의해 저절로 덮였다(Fig. 2). 치유 기간 중 특별한 합병증은 관찰되지 않았다. 모든 증례에서 re-entry 수술 시 발치외를 덮었던 Bio-Gide<sup>®</sup>는 모두 흡수되어 육안으로 확인할 수 없었고 연조직 하부에 신생 경조직이 관찰되었다. 시술을 받은 치조제는 대부분 발치를 시행할 때 보였던 치조제 모양과 부피를 그대로 유지하고 있었다. 이식재들은 주위의 기존 치조골과 육안으로 구분이 가능하였지만 신생 경조직 상태로 단단하게 주위 골조직에 유착되어 있는 모습이었다.

### 1. 임상적 계측값의 변화

치조제의 수평적 및 수직적 변화량을 Table 2에 나타내었다. 막노출이 관찰되지 않은 군에서 초기 술전 협-설 폭경의 평균 값은 9.56 ± 2.3 mm였으며 6개월 후 평균 값은 8.16

± 2.2 mm로 통계적으로 유의한 차이(-1.4 ± 1.26 mm,  $p < 0.05$ )로 감소하였다. 막노출이 관찰된 군에서 초기 술전 협-설 폭경의 평균 값은 8.26 ± 1.63 mm이었고 6개월 후 평균 값은 7.26 ± 1.82 mm로 역시 통계적으로 유의한 차이(1.00 ± 1.63 mm,  $p < 0.05$ )를 보이며 감소하였다.

치조제의 수직적 높이 변화는 협-설 폭경의 변화와는 다르게 6개월 후 증가하는 양상을 보였다(Table 2, 3, 4). 막노출이 관찰되지 않은 군에서 협측 치조정 높이의 증가량은 2.2 ± 1.94 mm였고 설측 치조정 높이의 증가량은 1.36 ± 2.30 mm였다. 막노출이 관찰된 군에서 협측 치조정 높이의 증가량은 2.37 ± 3.76 mm였고 설측 치조정 높이의 증가량은 1.53 ± 2.41 mm였다. 막노출이 관찰되지 않은 군과 관찰된 군 사이에 통계학적으로 유의한 차이는 보이지 않았다 ( $p > 0.05$ ).



**Figure 2.** Membrane exposure case (A) After extraction of #25, 27 (B) Ridge preservation on #25 extraction socket (C) 2 weeks of healing after ridge preservation. Membrane was exposed (D) 2 months of healing. Exposed membrane was not observed.

**Table 2.** The Change of Ridge Dimension Following Ridge Preservation Technique

	Group	N	Mean	SD	p-value
Buccal-lingual width	membrane exposure	19	-1.32	1.345	0.480*
	no exposure	25	-1.00	1.633	
Buccal crest height	membrane exposure	19	2.24	1.943	0.884*
	no exposure	25	2.37	3.760	
Lingual crest height	membrane exposure	19	1.36	2.307	0.817*
	no exposure	25	1.53	2.412	
Depth of socket	membrane exposure	19	6.90	4.472	0.453*
	no exposure	25	7.84	3.516	

Student T-test, \* Not statistically significant difference ( $p > 0.05$ )

**Table 3.** The Change of Ridge Dimension in the Ossgen-X15<sup>®</sup> Group

	Test group	N	Mean	SD	p-value
Buccal-lingual width	membrane exposure	10	-0.80	1.687	0.278*
	no exposure	11	-1.55	1.368	
Buccal crest height	membrane exposure	10	2.30	4.809	0.969*
	no exposure	11	2.36	2.111	
Lingual crest height	membrane exposure	10	1.40	2.989	0.636*
	no exposure	11	0.82	2.562	
Depth of socket	membrane exposure	10	7.60	3.718	0.651*
	no exposure	11	6.91	3.177	

Student T-test, \* Not statistically significant difference ( $p>0.05$ )

**Table 4.** The Changes of Ridge Dimension in the Bio-Oss<sup>®</sup> Group

	Control group	N	Mean	SD	p-value
Buccal-lingual width	membrane exposure	14	-1.22	1.641	0.916*
	no exposure	9	-1.29	1.204	
Buccal crest height	membrane exposure	14	3.11	3.180	0.761*
	no exposure	9	3.71	5.269	
Lingual crest height	membrane exposure	14	2.00	2.398	0.947*
	no exposure	9	2.07	2.556	
Depth of socket	membrane exposure	14	8.11	3.480	0.556*
	no exposure	9	6.89	5.400	

Student T-test, \* Not statistically significant difference ( $p>0.05$ )

## 고찰

이 연구에서는 발치 후 골이식재와 차폐막을 이용하여 치조제 보존술을 시행하였을 때 막노출이 관찰된 경우와 치유 중 막노출이 관찰되지 않은 경우 치조제의 변화를 비교하였다. 임상적 비교 결과 두 군 사이에서는 유의한 차이가 나타나지 않았다.

막노출이 관찰된 군과 막노출이 관찰되지 않은 군 모두 치조제 보존술을 시행하고 6개월 후 잔존 치조제의 협-설 폭경은 감소하였다. 막노출이 관찰된 군에서 최종 협-설 폭경은 8.16 mm이었고 막노출이 관찰되지 않은 군에서 최종 협-설 폭경은 7.26 mm이었다. 두 군 사이에 초기 폭경과 술 후 6개월 후 폭경의 차이는 통계적으로 유의한 차이를 보이지 않았다. 이 연구에서 나타난 치조제 보존술 후 치조제의 협-설 폭경의 변화는 다른 이전의 연구들과 비슷한 결과를 보였다<sup>9,13</sup>. 술 후 치조제의 협-설 폭경이 약 8 mm로

나타났고 이는 임플란트를 식립하기에 적절한 폭경으로 생각된다. 이 연구의 결과로 발치 후 치조제 보존술을 시행한 후 치유 중 막노출이 관찰되거나 혹은 관찰되지 않은 경우 모두 기존의 치조제 모양과 부피를 보존해 주었다.

협-설 폭경은 어느 정도 감소한 반면, 협측 및 설측 치조정의 높이는 술 후 다소 증가하는 양상을 보였다. 막노출이 관찰되지 않은 경우 협측 치조정 높이는 2.24 mm 증가하였고 설측 치조정 높이는 1.36 mm 증가하였다. 막노출이 관찰된 경우 협측은 2.37 mm 증가하였고 설측은 1.53 mm 증가하였다. 이 연구에서 나타난 치조제 보존술 후 치조정 높이의 변화 결과는 이전의 연구들과 비슷한 결과를 나타냈다<sup>9,20</sup>. 막노출이 나타난 군과 나타나지 않은 군 사이에 치조정 높이 변화의 차이는 통계학적으로 유의한 차이를 보이지 않았다. 따라서 발치 후 치조제 보존술을 시행할 때 막노출을 심각하게 고려하지 않아도 될 것으로 생각된다. 치조제 보존술 후 치조정의 높이가 증가한 것은 임상적으로 큰 의미를 갖는데, 임플란트 식립 부위에서 치조제의 수직적 높이 보

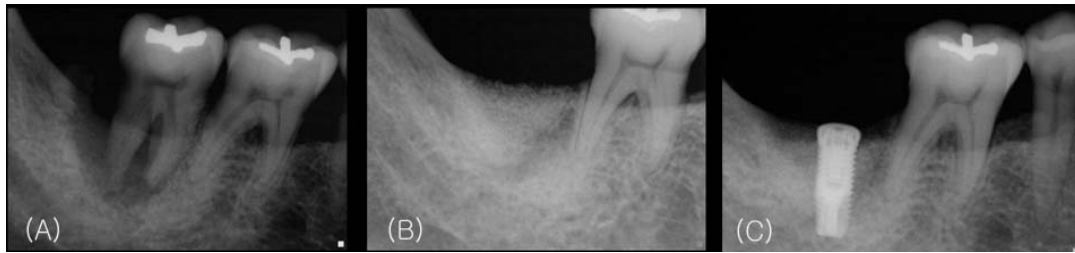

Figure 3. (A) Before extraction (B) 6 months of healing after ridge preservation (C) Implant fixture installation.

존은 임플란트를 심미적인 위치에 식립하거나 상악동 또는 신경을 피해 식립하는데 있어 큰 도움이 되기 때문이다(Fig. 3). 따라서 발치 후 골이식재와 차폐막을 이용한 치조제 보존술은 발치후 나타나는 치조제 흡수를 최소화시키고 추후 임플란트 식립시 임플란트의 위치 선정에 도움이 될 것으로 생각된다.

막노출의 관점에서 봤을 때, 이 연구의 결과에 따르면 막노출은 치조제 보존술의 결과에 큰 영향을 미치지 않는 것으로 관찰되었다. 전체 증례 중 약 43%(19 증례)에서 막노출이 관찰되었다. 이는 Pinho 등<sup>12)</sup>이 이전에 보고한 결과와 유사하다. 또한 Iasella, Carmagnola, Vance 등이 보고한 연구에서 술자들은 일차 봉합 없이 치조제 보존술을 시행하였다<sup>8,9,19)</sup>. 이들 연구에서 일차 봉합을 이루지 않더라도 치조제 보존술의 결과는 단순 발치만 시행한 군에 비해 더 좋은 결과를 보였다고 보고하였다. 따라서 발치 후 치조제 보존술을 시행할 때, 막노출이 치조제 보존술의 결과에 큰 영향을 미치지 않는 것으로 볼 수 있고 이는 발치와의 뛰어난 치유 능력 때문인 것으로 생각된다.

Iasella 등<sup>9)</sup>의 보고에 의하면 발치와 내부에만 골이식재를 이식하고(intr socket graft) 교원질 차폐막을 이용하여 치조제 보존술을 시행하면 발치 후 아무 처지도 하지 않은 군에 비하여 치조제 흡수량이 줄어들지만 기존의 치조제 부피를 완벽하게 보존할 수는 없는 것으로 나타났다. Simon 등<sup>20)</sup>은 발치와 내부뿐만 아니라 협측 골판을 넘어 발치와 외부까지 추가로 골이식을 해주면 기존의 치조제를 더 잘 보존하거나 오히려 치조제 높이가 더 증가한다고 보고하였다. 따라서 심미적인 부위에서는 치조제 보존술을 시행할 때 발치와 내부뿐만 아니라 외부까지도 골이식 해주는 것이 도움이 될 것이라 생각할 수 있다. 그러나 흥미롭게도 최근 성견을 이용한 연구에서 발치와 외부까지 골이식을 시행하는 것에 대해 다소 회의적인 보고가 있었다. Fickl 등<sup>21)</sup>은

발치 후 치조제 보존술을 시행할 때 협측 골 바깥으로 과도하게 골이식을 시행하는 것이 장기적으로 볼 때 치조제 부피 변화를 보상하지 못한다고 보고하였다. 이 부분에 대해서는 더 많은 연구가 필요할 것으로 생각된다. 발치 후 치조제 보존술이 시행되는 부위의 병적 상태도 결과에 중요한 영향을 미친다. 예를 들면 심한 치주염을 보이는 치아를 발치한 경우와 병적인 상태가 아닌 치아를 발치한 경우는 각각 치조제 보존술을 시행했을 때 다른 결과를 기대할 수 있다.

성견을 이용한 연구에서 발치 후 즉시 Bio-Oss<sup>®</sup> collagen을 이용하여 치조제 보존술을 시행한 결과 치조제의 부피는 어느 정도 보존이 되었지만 그 내부의 골 치유반응 관점에서 볼 때 이식재가 신생골 형성을 촉진하지 못하고 오히려 치유를 지연시킨다고 보고하였다<sup>14,16)</sup>. 또한 이식재는 쉽게 흡수되지 않고 6개월까지 남아있다고 보고되었다. 임상시험에서는 이식된 이종골 가루가 6개월에서 최대 42개월까지 남아있는 경우도 관찰되었다<sup>16,22,23)</sup>.

결론적으로 발치 후 골이식재와 교원질 차폐막을 이용하여 치조제 보존술을 시행하는 경우 치유과정에서 나타나는 막노출은 치조제 보존술 후 결과에 큰 영향을 미치지 않았다.

## 참고문헌

1. Amler MH. The time sequence of tissue regeneration in human extraction wounds. *Oral Surg Oral Med Oral Pathol* 1969;27:309-318.
2. Araujo MG, Lindhe J. Dimensional ridge alterations following tooth extraction. An experimental study in the dog. *J Clin Periodontol* 2005;32:212-218.
3. Schropp L, Wenzel A, Kostopoulos L, Karring T. Bone healing and soft tissue contour changes following single-tooth extraction: a clinical and radiographic 12-month

- prospective study. *Int J Periodontics Restorative Dent* 2003; 23:313-323.
4. Dies F, Etienne D, Abboud NB, Ouhayoun JP. Bone regeneration in extraction sites after immediate placement of an e-PTFE membrane with or without a biomaterial. A report on 12 consecutive cases. *Clin Oral Implants Res* 1996; 7:277-285.
  5. Becker W, Clokie C, Sennerby L, Urist MR, Becker BE. Histologic findings after implantation and evaluation of different grafting materials and titanium micro screws into extraction sockets: case reports. *J Periodontol* 1998;69:414-421.
  6. Artzi Z, Tal H, Dayan D. Porous bovine bone mineral in healing of human extraction sockets. Part 1: histomorphometric evaluations at 9 months. *J Periodontol* 2000;71: 1015-1023.
  7. Froum S, Cho SC, Rosenberg E, Rohrer M, Tarnow D. Histological comparison of healing extraction sockets implanted with bioactive glass or demineralized freeze-dried bone allograft: a pilot study. *J Periodontol* 2002;73:94-102.
  8. Carmagnola D, Adriaens P, Berglundh T. Healing of human extraction sockets filled with Bio-Oss. *Clin Oral Implants Res* 2003;14:137-143.
  9. Iasella JM, Greenwell H, Miller RL, et al. Ridge preservation with freeze-dried bone allograft and a collagen membrane compared to extraction alone for implant site development: a clinical and histologic study in humans. *J Periodontol* 2003;74:990-999.
  10. Guarnieri R, Pecora G, Fini M, et al. Medical grade calcium sulfate hemihydrate in healing of human extraction sockets: clinical and histological observations at 3 months. *J Periodontol* 2004;75:902-908.
  11. Nevins M, Camelo M, De Paoli S, et al. A study of the fate of the buccal wall of extraction sockets of teeth with prominent roots. *Int J Periodontics Restorative Dent* 2006; 26:19-29.
  12. Pinho MN, Roriz VL, Novaes AB, Jr., et al. Titanium membranes in prevention of alveolar collapse after tooth extraction. *Implant Dent* 2006;15:53-61.
  13. Barone A, Aldini NN, Fini M, Giardino R, Calvo Guirado JL, Covani U. Xenograft versus extraction alone for ridge preservation after tooth removal: a clinical and histomorphometric study. *J Periodontol* 2008;79:1370-1377.
  14. Araujo M, Linder E, Wennstrom J, Lindhe J. The influence of Bio-Oss Collagen on healing of an extraction socket: an experimental study in the dog. *Int J Periodontics Restorative Dent* 2008;28:123-135.
  15. Araujo M, Linder E, Lindhe J. Effect of a xenograft on early bone formation in extraction sockets: an experimental study in dog. *Clin Oral Implants Res* 2009;20:1-6.
  16. Araujo MG LJ. Ridge preservation with the use of Bio-Oss collagen: A 6-month study in the dog. *Clinical Oral Implants Research* 2009;20:433-440.
  17. Norton MR, Odell EW, Thompson ID, Cook RJ. Efficacy of bovine bone mineral for alveolar augmentation: a human histologic study. *Clin Oral Implants Res* 2003;14:775-783.
  18. Vasilic N, Henderson R, Jorgenson T, Sutherland E, Carson R. The use of bovine porous bone mineral in combination with collagen membrane or autologous fibrinogen/fibronectin system for ridge preservation following tooth extraction. *J Okla Dent Assoc* 2003;93:33-38.
  19. Vance GS, Greenwell H, Miller RL, Hill M, Johnston H, Scheetz JP. Comparison of an allograft in an experimental putty carrier and a bovine-derived xenograft used in ridge preservation: a clinical and histologic study in humans. *Int J Oral Maxillofac Implants* 2004;19:491-497.
  20. Simon BI, Von Hagen S, Deasy MJ, Faldu M, Resnansky D. Changes in alveolar bone height and width following ridge augmentation using bone graft and membranes. *J Periodontol* 2000;71:1774-1791.
  21. Fickl S, DS, Otto Zühr, Marc Hinze, Andreas Ender, Ronald E. Jung, Markus B. Huzeler,. Dimensional changes of the ridge contour after socket preservation and buccal overbuilding: an animal study. *Journal of Clinical Periodontology* 2009;36:442-448.
  22. Skoglund A, Hising P, Young C. A clinical and histologic examination in humans of the osseous response to implanted natural bone mineral. *Int J Oral Maxillofac Implants* 1997;12:194-199.
  23. Clergeau LP, Danan M, Clergeau-Guerithault S, Brion M. Healing response to anorganic bone implantation in periodontal intrabony defects in dogs. Part I. Bone regeneration. A microradiographic study. *J Periodontol* 1996;67:140-149.