

Sobredentaduras con implantes en pacientes geriátricos edéntulos totales

Overdentures-supported with implants in totally edentulous geriatric patients

Velasco Ortega E*, Medel Soteras R**, García Méndez A**, Ortiz García I***, España López A***, Núñez Márquez E***

RESUMEN

En la actualidad, la implantología oral constituye una modalidad terapéutica en el tratamiento protodóncico de los pacientes mayores edéntulos totales. La utilización de implantes oseointegrados para rehabilitar la mandíbula o el maxilar edéntulos ha aumentado en el tratamiento de los pacientes geriátricos. La odontología clínica ha demostrado la aplicación con éxito de las técnicas implantológicas orales en los pacientes ancianos. Las sobredentaduras son una excelente modalidad terapéutica de prótesis sobre implantes con una buena respuesta funcional y estética en estos pacientes. La valoración médica y un plan de tratamiento es necesaria para optimizar los beneficios de la rehabilitación oral con sobredentaduras implantosoportadas sobre la calidad de vida de los pacientes geriátricos. Algunos implantes pueden constituir los elementos retentivos, mediante ataches de las sobredentaduras. Los resultados clínicos de muchos estudios demuestran que la rehabilitación protodóncica mediante una sobredentadura con implantes de los pacientes edéntulos representa una terapéutica implantológica con éxito.

Palabras clave: Implantes dentales, sobredentaduras, adultos mayores, oseointegración, implantología oral.

SUMMARY

Today, oral implantology constitute a therapeutic modality in the prosthodontic treatment of totally edentulous patients. Use of osseointegrated implants to restore edentulous mandible and maxilla has increased in the treatment of geriatric patients. Clinical dentistry have demonstrated the successfull application of oral implantology techniques in older patients. Overdentures are an excellent treatment modality of implant prosthesis with a good functional and aesthetic response in these patients. Medical assessment and treatment planning is needed for optimize the benefits of oral rehabilitation with implant overdentures over quality of life in geriatric patients. Several implants can be retentive components, by attachments, of overdentures. Clinical outcomes of many studies demonstrate that prosthodontic rehabilitation in the maxilla or mandible of edentulous patients with overdentures supported by several implants is a successful implant treatment.

Key words: Dental implants, overdentures, older adults, osseointegration, implant dentistry.

Fecha de recepción: 2 de mayo 2015.

Aceptado para publicación: 6 de mayo 2015.

* Profesor Titular de Odontología Integrada de Adultos y Gerodontología. Director del Máster de Implantología Oral. Facultad de Odontología. Universidad de Sevilla.

** Profesor Asociado de Odontología Integrada de Adultos y Gerodontología. Profesor del Máster de Implantología Oral. Facultad de Odontología. Universidad de Sevilla.

*** Profesor Colaborador Docente de Odontología Integrada de Adultos y de Gerodontología. Profesor del Máster de Implantología Oral. Facultad de Odontología. Universidad de Sevilla.

Velasco Ortega E, Medel Soteras R, García Méndez A, Ortiz García I, España López A, Núñez Márquez E. Sobredentaduras con implantes en pacientes geriátricos edéntulos totales. *Au. Odontoestomatol* 2015; 31 (3): 161-172.

INTRODUCCIÓN

Clásicamente, el tratamiento con una prótesis completa removible representaba la opción terapéutica para restaurar la función y la estética del paciente desdentado total. Sin embargo, las prótesis completas creaban problemas funcionales y psicológicos importantes como consecuencia de una mala adaptación. El tratamiento con implantes dentales y el descubrimiento de los fenómenos biológicos de la oseointegración ha revolucionado la rehabilitación oral de los pacientes con edentulismo total (1).

Generalmente, un paciente desdentado prefiere una prótesis fija que una prótesis removible soportada sobre implantes, ya que la prostodoncia fija es más estable, y proporciona una mejor bienestar frente a la sensación de pérdida física dental. Ahora bien, las prótesis fijas necesitan un mayor número de implantes, un reborde alveolar suficiente y un espacio interoclusal favorable. Además, el coste económico es mucho mayor. La sobredentadura con implantes representa una importante opción implantológica en aquellos pacientes mayores con un largo periodo de edentulismo total, que tienen una atrofia avanzada maxilar y/o mandibular, por lo que una sobredentadura con la base acrílica puede proporcionar una buena solución prostodóncica para corregir una gran discrepancia de las arcadas dentales, que soporte los tejidos vestibulares con un buen control salival y fonético, y que favorezca un fácil acceso de higiene oral por el paciente adulto de edad avanzada (2).

Además, la elección de la sobredentadura con implantes puede ser realizada por exclusión, sobre todo en aquellos pacientes geriátricos edéntulos totales que presentan un hueso maxilar y/o mandibular que no permite la inserción de un suficiente número de implantes oseointegrados para soportar una rehabilitación fija, y no son buenos candidatos por su deterioro funcional a la realización de técnicas quirúrgicas complejas como la elevación del seno maxilar o los injertos óseos (1,2). En este sentido, la posibilidad de realizar una sobredentadura mediante la inserción de varios implantes en el paciente desdentado total ha representado en los últimos 30 años, una terapéutica odontológica muy favorable con un éxito superior al 90% (3-6).

El objetivo fundamental del tratamiento con sobredentaduras con implantes en el paciente geriátrico edéntulo es mantener una rehabilitación oral favorable durante toda la vida sin una excesiva intervención por parte del profesional, salvo las medidas preventivas. La evaluación integral del paciente, el estricto protocolo quirúrgico y prostodóncico constituyen las bases del tratamiento implantológico oral. El mantenimiento representa la culminación de este proceso, siendo esencial para conseguir el éxito a largo plazo del tratamiento con sobredentaduras implantosoportadas en el paciente mayor edéntulo (2).

MAXILAR SUPERIOR

La selección del paciente mayor edéntulo candidato a una sobredentadura con implantes en el maxilar superior debe ser más estricta (Figuras 1-4). La valoración implantológica integral es esencial. Los factores sistémicos y orales deben ser perfectamente establecidos para la realización de un plan de tratamiento adecuado y realista de acuerdo a las necesidades y expectativas del paciente. Cada vez son menos las contraindicaciones absolutas del tratamiento implantológico en relación a la presencia de patología médica en los adultos mayores (ej.: insuficiencia cardíaca, hipertensión, diabetes) por lo que la capacidad funcional del paciente es el determinante principal en la indicación del protocolo quirúrgico y prostodóncico (2).

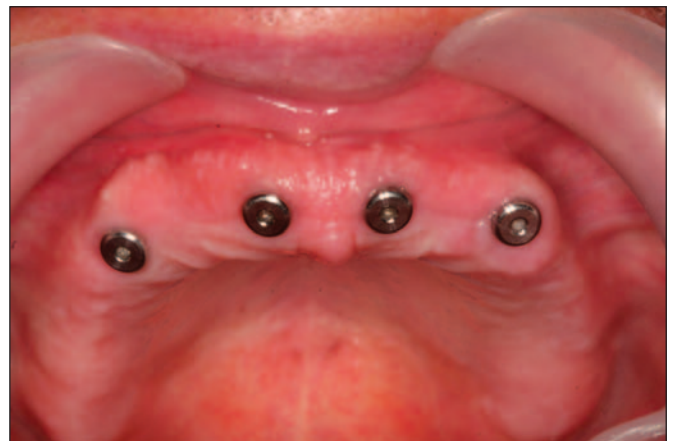

Fig. 1. Imagen clínica de cuatro implantes insertados en el maxilar superior.

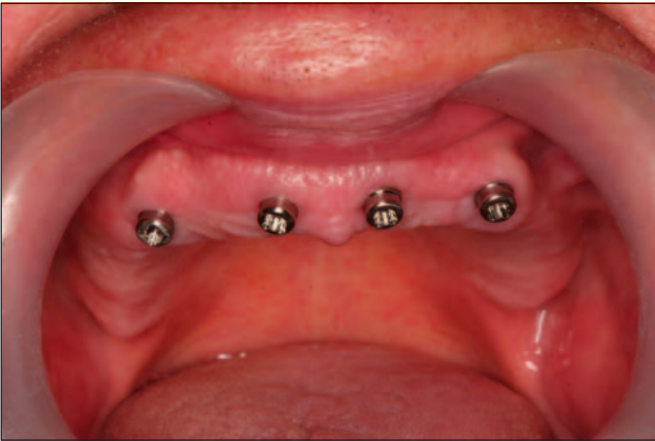

Fig. 2. Carga funcional. Colocación de los retenedores tipo locator sobre los implantes en el maxilar.

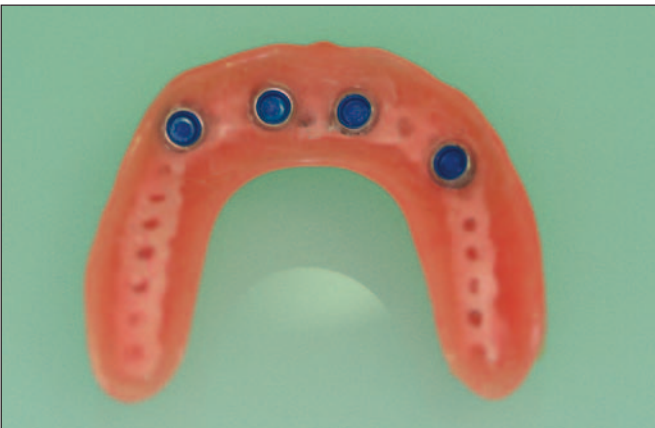

Fig. 3. Aspecto interno de la sobredentadura maxilar con retenedores plásticos para locator.

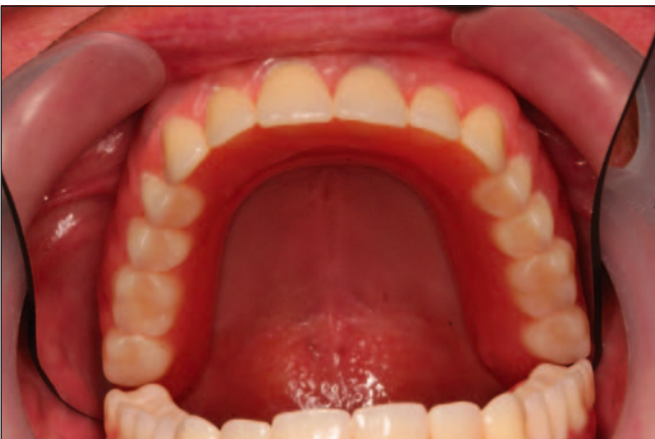

Fig. 4. Aspecto clínico de la sobredentadura maxilar en el paciente.

La atrofia de las crestas alveolares en el maxilar superior desdentado ha complicado, clásicamente, la retención y estabilidad de las prótesis completas removibles convencionales entre los pacientes mayores. En este sentido, la inserción de implantes dentales y la posterior rehabilitación con sobredentaduras puede ser un método eficaz (Figuras 1-4). La rehabilitación oral con implantes, mediante una sobredentadura, en el maxilar superior exige una valoración del grado de atrofia ósea y de su patrón de reabsorción lo que se corresponde con su disponibilidad ósea. En este sentido, muchas veces en estos pacientes mayores, las áreas posteriores del maxilar superior pueden impedir o dificultar la inserción de implantes debido a la presencia del seno maxilar. Además, la disposición de los rebordes alveolares residuales pueden obligar a la inserción de los implantes con una inclinación labial o vestibular, con claras limitaciones prostodóncicas (7,8).

La calidad ósea menor del maxilar superior con un patrón de densidad más esponjoso, sobre todo en sectores posteriores puede también comprometer la oseointegración de los implantes, sobre todo en pacientes con osteoporosis e indicar un determinado protocolo de carga funcional convencional en las sobredentaduras que asegure la cicatrización del hueso alrededor de los implantes (2,6).

La evaluación radiológica del paciente edéntulo geriátrico para una sobredentadura maxilar es esencial para el éxito del tratamiento. La ortopantomografía ofrece una visión general de las características anatómicas regionales y locales del maxilar edéntulo. La ortopantomografía ha supuesto un buen método general de diagnóstico implantológico pero con importantes limitaciones como son la ausencia de información tomográfica de la anchura del maxilar superior, su magnificación y la distorsión de las imágenes en dirección horizontal o mesiodistal. La magnificación vertical suele ser más constante. La deficiente visualización de la zona anterior pueden presentar muchas diferencias dependiendo de la posición del paciente (7,8).

En los casos más avanzados de reabsorción maxilar, se recomienda la tomografía computarizada de haz cónico (en inglés, cone beam computer tomography, CBCT) que constituye una técnica por imagen más

precisa que permite la realización de múltiples cortes tridimensionales al maxilar edéntulo. La CBCT constituye una técnica avanzada de imagen digital que permite al profesional generar múltiples cortes tomográficos en diversos planos de una región anatómica de interés, utilizando un haz de rayo rotacional en forma cónica y reconstruir una imagen 3D de estas estructuras (7,8).

En la planificación de una sobredentadura, la CBCT puede valorar la anatomía tridimensional vertical y horizontal del maxilar superior edéntulo, y ayudar a los clínicos a conocer el tamaño de la concavidad labial en la región incisiva lateral, la relación de los senos paranasales en la región canina o la situación clínica del seno maxilar. La valoración del sector anterior del maxilar superior es realmente importante por las repercusiones funcionales y estéticas que tiene en la inserción de implantes y su posterior rehabilitación protésica. La pérdida de los dientes incisivos superiores provoca la reabsorción ósea y cambios en el conducto nasopalatino que disminuyen su longitud sobre todo en pacientes mayores. En este sentido, la CBCT puede ayudar a valorar esta área y ayudar al clínico en la cirugía de implantes (7,8).

En el maxilar superior, la CBCT pueden ser muy útil en la medición de la anchura ósea en los rebordes alveolares edéntulos, ya que en muchas zonas del maxilar edéntulo la anchura del reborde alveolar es insuficiente para la colocación de implantes con un diámetro estándar (4 mm), lo que puede sugerir la necesidad de realizar técnicas de aumento del volumen (regeneración ósea), de expansión con osteotomías y/o inserción de implantes estrechos lo que puede complicar la cirugía de implantes para las sobredentaduras maxilares en pacientes geriátricos (7,8).

Además, la valoración de la calidad del tejido óseo resulta imprescindible actualmente en la planificación quirúrgica del tratamiento implantológico con sobredentaduras maxilares. En este sentido, la importancia de los cortes tomográficos transversales resulta un método diagnóstico esencial en los diferentes sectores del maxilar superior ya que la densidad suele ser diferente en el área de los incisivos que en el área canina, o en el área premolar o molar lo

que puede ser importante en la elección de las localizaciones para la inserción de los implantes para las sobredentaduras. Además, la densidad ósea puede ser menor entre los pacientes mayores del sexo femenino lo que puede indicar que el área maxilar puede reflejar cambios osteoporóticos en las mujeres postmenopáusicas (7,8).

Previamente a la cirugía de implantes y después de la valoración radiológica del maxilar edéntulo, es necesario el desarrollo de un modelo de estudio con las diferentes posibilidades prostodóncicas funcionales y estéticas del paciente mayor y su relación con la disposición y número de implantes. La planificación de la sobredentadura (ej.: tipo, diseño oclusal, materiales) y la cirugía de inserción de los implantes y sus determinantes (ej.: localización, inclinación, número) tiene como resultado la oclusión de los dientes protésicos con sus antagonistas. La dimensión vertical determina la distancia intermaxilar que influye en la estética y la función de la sobredentadura. El volumen óseo residual maxilar determina la cirugía e inclinación de los implantes. Estos requerimientos deben ser ajustados a cada caso clínico individual y constituye un enfoque diagnóstico interdisciplinario por parte del implantólogo (1,2).

La oclusión fisiológica podría definirse como aquella que permite una masticación correcta de cualquier tipo de alimento, una deglución adecuada, el habla y la respiración sin impedimentos, que los tejidos permanezcan libres de patología y pueda mantenerse sin dificultad, además de que su apariencia estética sea suficientemente buena para la persona y la sociedad en que vive. La oclusión balanceada se ha recomendado para la oclusión de las prótesis completas convencionales. Este esquema oclusal ayuda a distribuir las fuerzas laterales a lo largo de todos los dientes y cóndilos durante la masticación. En implantología oral, este tipo de oclusión se ha recomendado ampliamente en sobredentaduras (Figura 4) (9,10).

En cualquier sobredentadura, cuando se incrementa el número de implantes, desciende la sobrecarga de cada implante de forma individual. Además del número es muy importante la distribución de los implantes en la arcada edéntula maxilar (Figuras 1 y 2). De hecho cuando se colocan pocos implantes, es determinante una buena distribución de los mismos

para reducir la carga funcional. La información radiológica del maxilar edéntulo proporciona al implantólogo una evaluación precisa de la cantidad y calidad del hueso que ayuda a la selección del número, tamaño y posición de los implantes, siempre siguiendo un patrón quirúrgico pero no prostodóncico. Es decir, el implantólogo inserta los implantes en las zonas con más volumen y calidad ósea, pero que puede no corresponderse con la ubicación ideal de los implantes para soportar la sobredentadura de la forma más adecuada desde un punto de vista oclusal (9,10).

La experiencia acumulada demuestra que en las sobredentaduras maxilares es necesario un mayor número de implantes que en las mandibulares (11-13). En general se ha recomendado un número mínimo de 4 implantes para soportar una sobredentadura maxilar, aunque la colocación de 6 implantes incrementa notablemente el éxito del tratamiento. Es recomendable la inserción de 4 o más implantes con una longitud mínima de 10 mm (Figura 1). La disposición separada de los implantes en el maxilar edéntulo en la región anterior, lateral y posterior (tuberosidad) es preferible que la inserción concentrada en el área anterior del maxilar superior (11-13).

Un tema importante en el éxito de las sobredentaduras maxilares es el estado de la arcada antagonista. Dicho de otro modo, es necesario valorar en el estudio previo del paciente las características anatómicas de la arcada antagonista, el número de dientes presentes (edentulismo), la existencia de patrones para funcionales oclusales (bruxismo) y el estado prostodóncico (prótesis completa removible, prótesis parcial removible o prótesis fija). Se ha sugerido que puede existir una relación clara entre un mayor número de fracasos en los implantes que soportan sobredentaduras maxilares cuando se ocluye con dientes naturales antagonistas o con prótesis parcial removible o fija. Es decir, la dentición natural remanente en la mandíbula posiblemente afecta de forma negativa a las sobredentaduras antagonistas maxilares (14).

Se ha sugerido una amplia variedad de diseños y anclajes prostodóncicos para las sobredentaduras con implantes en el maxilar superior (Figuras 2-4). Los diversos anclajes o retenedores han sido realiza-

dos de materiales metálicos o plásticos, o una combinación de ambos. Se han utilizado barras, bolas y más recientemente anclajes tipo locator (Figuras 2 y 3) (15,16). Las barras se han utilizado de forma generalizada para conectar los pilares de los implantes. La ventaja principal de la barra es que las cargas funcionales son distribuidas de forma conjunta a todos los implantes. Cuando los anclajes son unitarios, la carga funcional es distribuida al hueso de alrededor de cada implante (15,16).

La condición de los tejidos duros periimplantarios es importante en el mantenimiento de la oseointegración (15,16). Una pérdida ósea marginal progresiva es un indicador de una futura pérdida del implante. Esta pérdida puede ser perfectamente valorada por radiografías intraorales. En general, la pérdida ósea marginal en los implantes que soportan sobredentaduras maxilares puede variar entre 0,23 y 2,45 mm y no suele depender del tipo de implante o de anclaje utilizado (15).

Otros parámetros clínicos de los tejidos blandos son también importantes para valorar el grado de salud de los implantes y prevenir la incidencia de mucositis y periimplantitis que pueden comprometer el éxito del tratamiento. Desde un punto de vista higiénico no suele haber diferencias entre los diversos anclajes de las sobredentaduras maxilares, presentando niveles similares de parámetros como los índices de placa, gingival y de cálculo, así como el sondaje del surco periimplantario (15,16).

A largo plazo, los resultados de supervivencia de éxito de los implantes y de las prótesis en pacientes tratados con sobredentaduras maxilares ofrecen un mayor número de fracasos y complicaciones que las sobredentaduras mandibulares. La pobre calidad ósea, la baja disponibilidad del hueso maxilar residual, la reducida longitud y/o diámetro de los implantes y los factores oclusales más desfavorables pueden explicar este mayor riesgo en las sobredentaduras maxilares (11,12).

Una revisión reciente indica que la tasa media de supervivencia de los implantes que soportan una sobredentadura maxilar es superior al 95% cuando se valoran estudios con 4 implantes y anclajes unitarios, llegando hasta el 98% de los resultados cuando

se realizan con 6 implantes y barras. El éxito medio de las sobredentaduras maxilares es aproximadamente del 90% y está ligado evidentemente a la pérdida de implantes (15).

Los principios y componentes protodóncicos de las sobredentaduras maxilares deben asegurar al profesional y al paciente una durabilidad del tratamiento con una relación costo-eficacia positiva y un protocolo sencillo y con pocas intervenciones que satisfaga las demandas funcionales y estéticas de los pacientes. Es evidente que la longevidad del tratamiento está relacionado con las complicaciones biológicas, aunque no hay que olvidar el mantenimiento protodóncico (17,18).

A largo plazo (más de 5 años), son frecuentes en las sobredentaduras maxilares, la pérdida de tornillos protésicos y las fracturas de las barras. Otro importante hallazgo son los problemas causados por los diversos tipos de anclajes que pierden su funcionalidad y muchas veces deben ser sustituidos. La fractura de los materiales, especialmente las resinas acrílicas, a veces obligan a nuevos rebases de la prótesis. Las barras presentan mayor frecuencia de mucositis, hiperplasia gingival y úlceras de decúbito que los anclajes unitarios (17,18).

MANDÍBULA

En contraste con las sobredentaduras con implantes en el maxilar superior, la terapéutica con sobredentaduras mandibulares ha sido más documentada, especialmente en pacientes mayores, constituyendo una modalidad de tratamiento odontológico geriátrico (Figuras 5-8). Los adultos mayores edéntulos pueden beneficiarse de la sobredentadura mandibular con implantes cuando han perdido sus dientes y su avanzada edad les incapacita para la adaptación a la prótesis completa convencional, o después de llevar durante muchos años una prótesis completa, ha disminuido su capacidad motora y funcional (19).

El diagnóstico implantológico del paciente edéntulo mandibular exige conocer el soporte óseo adecuado para la inserción de los implantes. Los procesos alveolares residuales pueden presentar irregularidades óseas relacionadas con el patrón progresivo o inter-

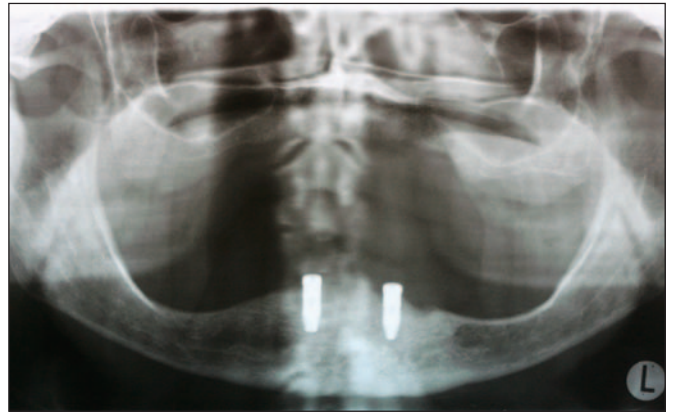


Fig. 5. Ortopantomografía que muestra dos implantes insertados en el sector anterior mandibular.

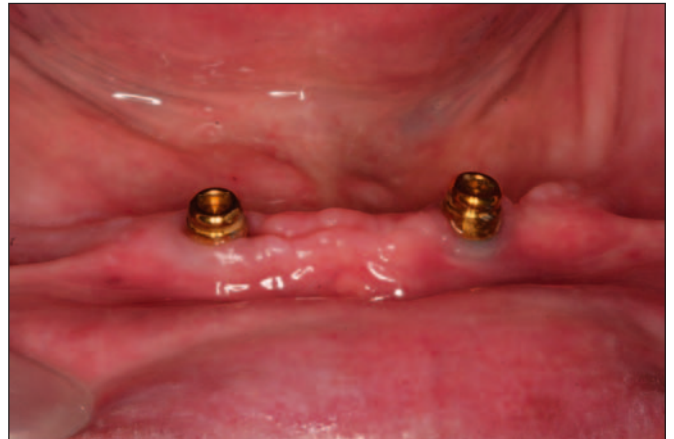

Fig. 6. Colocación de los retenedores tipo locator sobre los implantes.

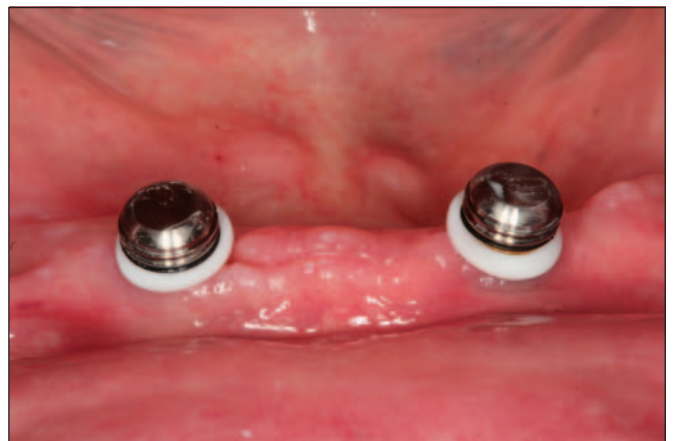

Fig. 7. Prueba completa de los retenedores tipo locator sobre los implantes.

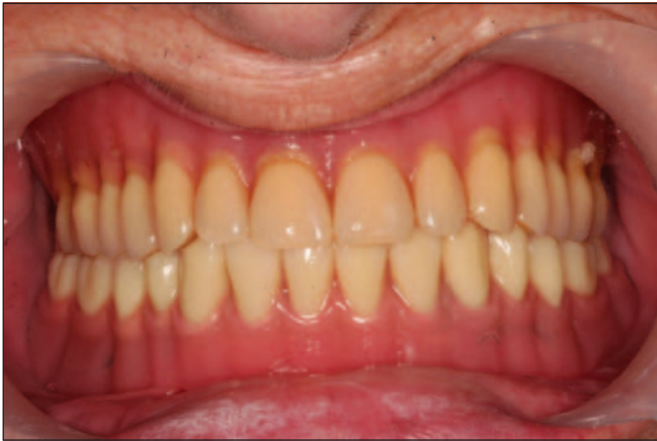

Fig. 8. Aspecto clínico de la sobredentadura mandibular en el paciente.

En los pacientes mayores con edentulismo mandibular, la CBCT puede ser muy útil para evaluar la densidad ósea de las posibles localizaciones implantarias previamente a la cirugía, de una forma cuantitativa con una información objetiva obtenida. Generalmente, los valores medios de densidad ósea mayores se corresponden en la zona anterior. Además, la correlación entre las diferentes escalas obtenidas por la CBCT y la densidad del hueso previa a la inserción de los implantes ha sido demostrado mediante estudios histomorfométricos. Los resultados demuestran que la densidad ósea en la mandíbula es el doble de la densidad en el maxilar (7,8).

De esta forma, la CBCT puede representar un método eficaz para valorar la densidad ósea con el objeti-

mitente de exodoncias que afecta a la altura o anchura mandibulares, o presentar estructuras anatómicas nobles (ej.: nervio dentario inferior, agujeros mentonianos) que deben ser evitadas durante la cirugía de implantes. Después de un largo periodo de edentulismo, frecuentemente, la atrofia mandibular es avanzada. Sin embargo, la altura de hueso disponible no indica siempre una calidad buena de hueso, ni la reabsorción del reborde alveolar indica necesariamente la existencia de osteoporosis (1,2).

Desde un punto de vista radiológico, la ortopantomografía ha supuesto un buen método general de diagnóstico implantológico en el paciente edéntulo mandibular (Figura 5). Sin embargo, en los casos de atrofia mandibular severa, debe recomendarse el estudio con una CBCT que ofrece una evaluación sistematizada de toda la estructura mandibular con imágenes seccionales y mediciones reales verticales y horizontales. En la mandíbula edéntula, la CBCT puede determinar su morfología tridimensional, valorando su disposición espacial en relación a sus dimensiones verticales y horizontales (Figuras 9 y 10) (7,8). Además, es especialmente útil para identificar determinados accidentes anatómicos como la concavidad lingual en la sínfisis. A veces, la mandíbula presenta una concavidad lingual en su región posterior que puede ser también identificada. La CBCT puede escanear el conducto dentario inferior y valorar si es único o está dividido o la situación bucolingual del mismo, lo que es realmente importante para la cirugía de implantes (7,8).

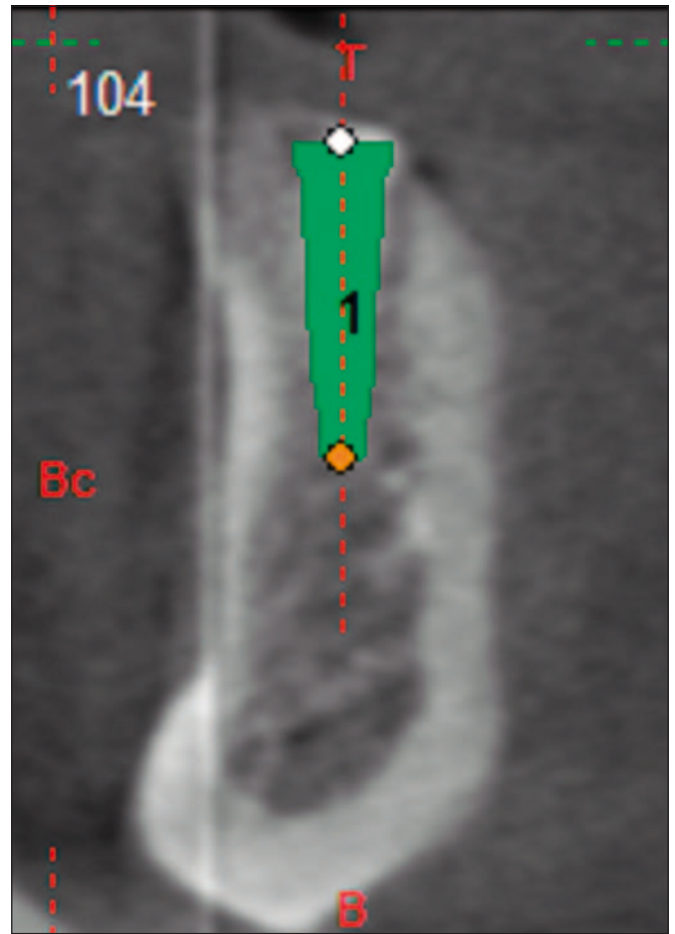


Fig. 9. Planificación mediante CBCT del implante derecho en sobredentadura mandibular. Corte transversal.

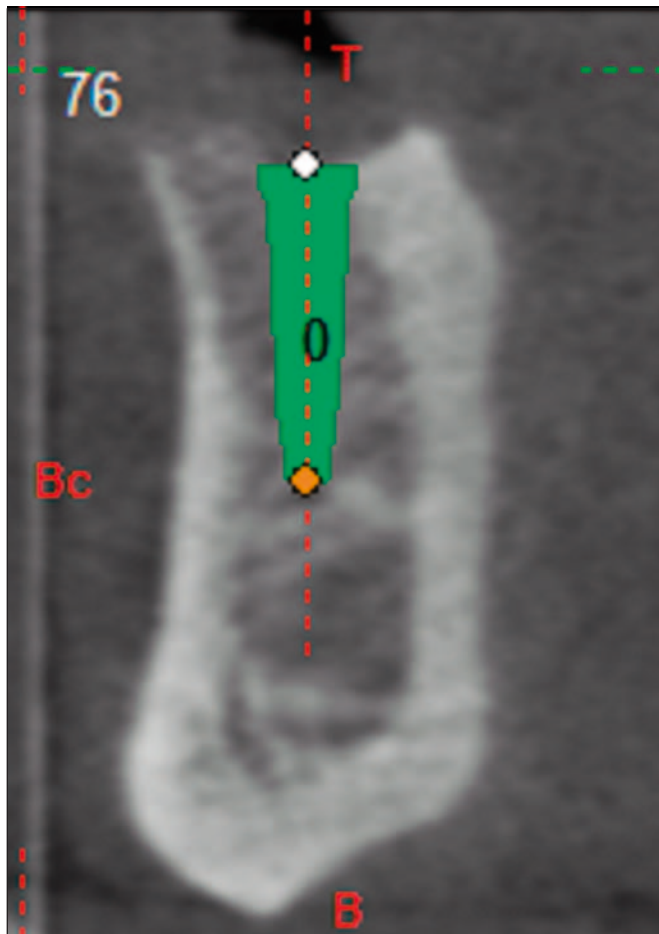


Figura 10. Planificación mediante CBCT del implante izquierdo en sobredentadura mandibular. Corte transversal.

vo de mejorar la estabilidad primaria de los implantes. Esta aplicación de la CBCT, se ha confirmado en estudios clínicos que demuestran como el grado de estabilidad de los implantes, medido por frecuencia de resonancia y la experiencia clínica del cirujano estaba relacionado con la calidad ósea obtenida por la CBCT, lo que demuestra su utilidad en la planificación de tratamiento, especialmente a la hora de elegir un protocolo de carga precoz e inmediata en las sobredentaduras mandibulares (7,8).

Es decir, el implantólogo no solamente puede elegir la longitud y el diámetro de los implantes más adecuados para cada caso individual de acuerdo al volumen óseo disponible mandibular, sino también el diseño macro y microscópico mejor según la estructura más o menos densa del hueso mandibular. Es decir, los cortes tomográficos además de

valorar el volumen óseo, pueden ayudar también a evaluar los diferentes grados de densidad ósea y adaptar la fase quirúrgica (ej.: fresado del hueso) y el tipo de implantes a la densidad del hueso del paciente (7,8).

Aunque no existe un único protocolo estandarizado para esta modalidad terapéutica implantológica, la experiencia acumulada en la cirugía de implantes en la mandíbula demuestra que entre 2 y 4 implantes pueden ser suficientes para soportar una sobredentadura (Figuras 5-8) (1,2). El número de implantes depende fundamentalmente, además del volumen óseo disponible, del diseño macro y microscópico de los implantes, del diseño de la sobredentadura que se va a realizar y del sistema de retención o anclaje. Es evidente que esta evaluación prostodóncica tiene que ser realizada previamente a la inserción de los implantes. No hay evidencia científica de que un mayor o menor número de implantes esté relacionado con una mayor tasa mayor de éxito y/o fracasos en las sobredentaduras mandibulares (1,2).

Dependiendo de la forma de la mandíbula, puede indicarse la inserción de 3 implantes, sobre todo si la forma de la mandíbula es en V, y de 4 implantes, cuando la forma mandibular es más abierta o en U. Ambas opciones consiguen un resultado favorable con una retención con una barra. La longitud de los segmentos de la barra no debe ser menor de 15 mm, con un rango entre 15-25 mm (20). Sin embargo, más recientemente, se ha incrementado la utilización del protocolo clínico basado en la inserción, solamente de 2 implantes, en el sector anterior mandibular para soportar un sobredentadura (Figuras 5-8) (21). Este protocolo se basa sobre todo en unos mejores diseños macroscópicos de los implantes que proporcionan una gran estabilidad primaria, así como de mejores superficies oseointegradoras que incrementan el contacto hueso implante y que favorece incluso los protocolos de carga precoz e inmediata (6). Además, los nuevos retenedores o anclajes tipo locator proporciona unas soluciones más favorables para soportar las sobredentaduras mandibulares (Figuras 6 y 7) (16,18).

Diversos estudios clínicos han valorado la eficacia de los implantes en sobredentaduras mandibulares

mediante la pérdida de hueso marginal. En general se acepta que durante el primer año de función después de la carga con la correspondiente prótesis aproximadamente se pierde 1 mm. Después de esta pérdida inicial, la pérdida anual ósea no debería exceder de 0,2 mm (22). Algunos factores como el diseño macróscopico y microscópico del implante, los aditamentos protésicos, la localización de los implantes y otros factores orales (sobrecarga funcional) y sistémicos (tabaco) a lo largo del tiempo se han ido considerando (18,22).

Algunos factores relacionados con la mayor pérdida ósea marginal en sobredentaduras mandibulares fueron los antecedentes de periodontitis, el consumo de tabaco, y la inserción de implantes de forma inmediata postextracción (22). Los cambios en el nivel de hueso crestral ha sido también valorado en estudios a largo plazo demostrando que por encima de los 15-20 años, la pérdida de hueso marginal fue mínima. La duración del tiempo de carga (años) tuvo una influencia directa sobre la pérdida ósea crestral (23).

Los datos sobre el éxito de los implantes en sobredentaduras mandibulares representan valores que oscilan entre el 95% y 100%, con seguimientos clínicos superiores a los 3 años (6,19,22,23). Se ha indicado como posibles factores de riesgo para los implantes utilizados en sobredentaduras mandibulares, además de la pérdida ósea marginal, la incidencia de infecciones como la periimplantitis relacionadas con la superficie rugosa de los implantes. También se han observado mayores tasas de fracasos en pacientes mayores con compromiso médico como la diabetes, radioterapia y osteoporosis (23). Desde un punto de vista oclusal, al contrario que en las sobredentaduras maxilares, no hay evidencia de que los dientes antagonistas constituyan un factor de riesgo para el éxito de las sobredentaduras mandibulares (14).

El protocolo clásico de carga convencional en las sobredentaduras mandibulares, exigía un tiempo de espera o cicatrización libre de función de 3 meses de los implantes porque era necesario para conseguir la oseointegración (1,2,5,6). Sin embargo, los nuevos protocolos clínicos con avances en las técnicas quirúrgicas (nuevos diseños y superficies de los implan-

tes) y prostodóncicas (nuevos materiales y ataches) han hecho posible reducir este tiempo de tratamiento (2,6).

Además de la carga convencional en las sobredentaduras mandibulares se han desarrollado protocolos de carga precoz e inmediata, con un éxito muy elevado. De hecho, desde hace más de 20 años, se han realizados protocolos de carga inmediata para el tratamiento del paciente desdentado inferior con la inserción de 3-4 implantes en la zona interforaminal mandibular y la rehabilitación con sobredentaduras en la misma sesión con un éxito superior al 90% (24,25). La experiencia, cada vez más numerosa, confirma que el tratamiento con sobredentaduras mandibulares del paciente edéntulo no presenta diferencias significativas en las tasas de éxito entre los implantes cargados tras el periodo libre funcional clásico y los cargados de forma precoz o inmediata, siempre que se respete un estricto protocolo quirúrgico y prostodóncico (2,6,13).

En los últimos años, en los protocolos de sobredentaduras mandibulares, la carga precoz ha ido sustituyendo de forma progresiva a la carga convencional mediante la utilización de implantes con un diseño macroscópico mejor y una superficie tratada rugosa (ej.: arenada, grabada; arenada y grabada) que ha incrementado de forma notable la unión hueso implante. En este sentido, los implantes insertados en la zona anterior mandibular con una elevada densidad ósea, presentan una excelente estabilidad primaria (26,27).

El objetivo de los protocolos de carga precoz en el tratamiento con sobredentaduras mandibulares es disminuir el tiempo de espera del paciente sin incrementar los riesgos o fracasos en el éxito del tratamiento. Algunos estudios comparan la carga precoz y convencional de los implantes en sobredentaduras mandibulares con resultados muy favorables entre el 97 y el 100% de éxito (26,27).

El análisis de los hallazgos clínicos en sobredentaduras mandibulares retenidas con implantes demuestra que en la mayoría de los estudios se utilizan barras, bolas, anclajes magnéticos y más recientemente, anclajes tipo locator (17). En general, no existe diferencias en el éxito de los implantes depen-

diendo del número de implantes ni del tipo de anclaje (17).

La selección del tipo de ataches en sobredentaduras mandibulares incluye factores orales, factores económicos, factores relacionados con las expectativas del paciente y el tipo de formación prostodóncica del implantólogo. La anatomía de la mandíbula y el espacio interoclusal puede determinar el número de implantes y la elección de barras o bolas. Las barras presentan una mayor retención pero también una mayor prevalencia de mucositis y de hiperplasia, mientras que los retenedores por bolas son mejores para la higiene oral. Los retenedores tipo locator presentan un buen nivel de retención o anclaje para las sobredentaduras mandibulares con 2 implantes (17).

Algunas complicaciones mecánicas o prostodóncicas relacionadas con las sobredentaduras incluyen deterioro o fractura de la estructura protésica de resina. Además, puede existir la pérdida o disminución de retención de los ataches que necesiten su activación o sustitución (17,18). Los estudios sobre rehabilitación con sobredentaduras mandibulares describen que el problema mecánico más frecuente es el ajuste y mantenimiento de los ataches. Los estudios indican que todos los tipos de ataches presentan este tipo de complicaciones prostodóncicas y que no existe una relación directa entre el tipo de ataches y las incidencias de complicaciones prostodóncicas, aunque a partir de los 5 años se incrementan los problemas mecánicos. El cambio de retenedores constituye un procedimiento habitual en los pacientes tratados con sobredentaduras mandibulares porque los diferentes anclajes pierden su capacidad de retención con el tiempo de carga de la prótesis (17,18).

CONCLUSIONES

Las sobredentaduras con implantes oseointegrados representan unos resultados clínicos muy favorables en los pacientes edéntulos geriátricos. El diagnóstico del paciente edéntulo total exige el conocimiento del volumen y calidad óseas, así como la valoración de los aspectos quirúrgicos y prostodóncicos que configuran esta alternativa implantológica. Las so-

bredentaduras con implantes proporcionan un grado elevado de éxito entre los pacientes edéntulos totales, ya que constituye un tratamiento odontológico que obtiene un excelente confort funcional y estético.

BIBLIOGRAFÍA

1. Feine JS, Carlsson GE. Implant overdentures. The standard of care for edentulous patients. Quintessence: Chicago. 2003.
2. Velasco E, Linares D, Velasco C, Monsalve L, Medel R. Las sobredentaduras con implantes oseointegrados en el paciente anciano. *Av Perio Impl Oral* 2003;15:25-33.
3. Chan MF, Nárhi TO, Baat C, Kalk W. Treatment of the atrophic edentulous maxilla with implant-supported overdentures: a review of the literature. *Int J Prosthodont* 1998;11:7-15.
4. Batenburg RHK, Meijer HJA, Raghoobar GM, Vissink A. Treatment concept for mandibular overdentures supported by endosseous implants: a literature review. *Int J Oral Maxillofac Implants* 1998;13:539-45.
5. Attard NJ, Zarb GA. Long-term treatment outcomes in edentulous patients with implant overdentures: the Toronto study. *Int J Prosthodont* 2004;17:425-33.
6. Linares D, Medel R, Segura JJ, Poyato M, Velasco E. La eficacia clínica de la carga convencional, precoz e inmediata en sobredentaduras mandibulares con implantes dentales. Un estudio comparativo a 5 años. *Av Perio Impl Oral* 2010; 22:11-8.
7. Chan HL, Misch K, Wang HL. Dental imaging in implant treatment planning. *Implant Dent* 2010;19:288-98.
8. Benavides E, Rios HF, Ganz SD, An CH; Resnik R, Reardon GT, Feldman SJ et al. Use of cone-beam computed tomography in implant dentistry: The International Congress of Oral

- Implantologists Consensus Report. *Implant Dent* 2012;21:78-86.
9. Gross MD. Occlusion in implant dentistry. A review of the literature of prosthetic determinants and current concepts. *Aust Dent J* 2008;53: (suppl. 1):S60-8.
 10. Klineberg I, Trulsson M, Murray G. Occlusion on implants-is there a problem. *J Rehabil* 2012;39: 522-37.
 11. Raghoobar GM, Meijer HJA, Slot W, Huddleston JJR, Vissink A. a systematic review of implant-supported overdentures in the edentulous maxilla, compared to the mandible: how many implants? *Eur J Oral Implantol* 2014;7 (Suppl2):S101-S21.
 12. Dudley J. Maxillary implant overdentures: current controversies. *Aust Dent J* 2013;58:420-3.
 13. Rocuzzo M, Bonino F, Gaudio L, Zwahlen M, Meijer HJA. What is the optimal number of implants for removable reconstructions? A systematic review on implant-supported overdentures. *Clin Oral Impl Res* 2012;23 (suppl.6): 229-37.
 14. Ohkubo C, Baek KW. Does the presence of antagonist remaining teeth affect implant overdentures success? A systematic review. *J Oral Rehabil* 2010;37:306-12.
 15. Slot W, Raghoobar GM, Vissink A, Slater JJ, Meijer HJA. A systematic review of implant-supported maxillary overdentures after a mean observation period of at least 1 year. *J Clin Periodontol* 2010; 37:98-110.
 16. Zou D, Wu Y, Huang W, Wang F, Wang S, Zhang Z. A 3-year prospective clinical study of telescopic crown, bar, and locator attachments for removable four implant-supported maxillary overdentures. *Int J Prosthodont* 2013;2:566-73.
 17. Andreietelli M, Att W, Strub JR. Prosthodontic complications with implant overdentures: A systematic literature review. *Int J Prosthodont* 2010;23:195-203.
 18. Cehreli MC, Karasoy D, Kökat AM, Akca K, Eckert SE. Systematic review of prosthetic maintenance requirements for implant-supported overdentures. *Int J Oral Maxillofac Implants* 2010;25:163-8.
 19. Velasco E, Pérez O, Medel R, Segura JJ, Torres R. La carga precoz de los implantes no sumergidos con superficie grabada con ácidos en sobredentaduras mandibulares. *Arch Odontostomatol* 2003;19:308-16.
 20. Guan H, van Staden R, Loo YC, Johnson N, Ivanovski S, Meredith N. Influence of bone and dental implant parameters on stress distribution in the mandible: a finite element study. *Int J Oral Maxillofac Implants* 2009;24:866-76.
 21. Rashid F, Awad MA, Thomason JM, Piovano A, Spielberg GP, Scilingo E, et al. The effectiveness of 2-implant overdentures- a pragmatic international multicentre study. *J Oral Rehabil* 2011;38:176-84.
 22. Verduyssen M, Marcelis K, Coucke W, Naerte I, Quirynen M. Long-term, retrospective evaluation (implant and patient-centre outcome) of the two-implants-supported overdenture in the mandible. Part 1: marginal bone loss. *Clin Oral Impl Res* 2010;21:466-72.
 23. Ueda T, Kremer U, Katsoulis J, Mericske-Stern R. Long-term results of mandibular implants, supporting an overdenture: implant survival, failures, and crestal bone level changes. *Int J Oral Maxillofac Implants* 2011;26:365-72.
 24. Velasco E, Segura JJ, Linares D, Medel R, Poyato M. La carga inmediata de los implantes transicionales en sobredentaduras mandibulares en adultos mayores. *Av Perio Impl Oral* 2004;16: 107-13.
 25. De Smert E, Duyck J, Sloten JV, Jacobs R, Naert I. Timing of loading —immediate, early or delayed— in the outcome of implant in the edentulous mandible: a prospective clinical trial. *Int J Oral Maxillofac Implants* 2007;22:580-94.
 26. Kawai Y, Taylor JA. Effect of loading time on the success of complete mandibular titanium implant

retained overdentures: a systematic review. Clin Oral Impl Res 2007;18:399-408.

27. Turkyılmaz I, Tözüm TF, Tümer C, Ozbek EN. A 2-year clinical report of patients treated with two loading protocols for mandibular overdentures: early versus conventional loading. J Periodontol 2006 77:1998-2004.

CORRESPONDENCIA

Prof. Eugenio Velasco Ortega
Facultad de Odontología
Avicena, s/n
41009 Sevilla

E-mail: evelasco@us.es