

Sialolitiasis parotídea del conducto de Stensen

Daniel Torres Lagares ¹, Sebastián Barranco Piedra ², María Ángeles Serrera Figallo ³, Pilar Hita Iglesias ⁴, Angel Martínez-Sahuquillo Márquez ⁵, José Luis Gutiérrez Pérez ⁶

(1) Profesor del Master de Cirugía Bucal. Equipo Docente de Cirugía Bucal

(2) Colaborador Clínico. Equipo Docente de Cirugía Bucal

(3) Becaria F.P.D.I. Equipo Docente de Medicina Bucal

(4) Becaria F.P.D.I. Equipo Docente de Cirugía Bucal

(5) Profesor Titular de Medicina Bucal

(6) Profesor Titular Vinculado de Cirugía Bucal. Director del Master de Cirugía Bucal. Equipo Docente de Cirugía Bucal. Universidad de Sevilla

Correspondencia:

Dr. Daniel Torres Lagares

C/ Sta M^a Valverde 2 3^oC; 41008 Sevilla

Tlfno 661 336 740 – Fax 954 481 129

E-mail: danieltl@us.es

Recibido: 27-04-2005

Aceptado: 30-10-2005

Torres-Lagares D, Barranco-Piedra S, Serrera-Figallo MA, Hita-Iglesias P, Martínez-Sahuquillo-Márquez A, Gutiérrez-Pérez JL. Parotid sialolithiasis in Stensen's duct. *Med Oral Patol Oral Cir Bucal* 2006;11:E80-4.

© Medicina Oral S. L. C.I.F. B 96689336 - ISSN 1698-6946

Indexed in:

-Index Medicus / MEDLINE / PubMed
-EMBASE, Excerpta Medica
-Índice Médico Español
-IBECs

RESUMEN

La litiasis salival es una afectación consistente en la obstrucción mecánica de una glándula salival o de su conducto excretor, debido a la formación de concreciones calcáreas o sialolitos, lo que determina una ectasia salival, pudiendo provocar la dilatación posterior de la glándula.

La sialolitiasis supone el 30 % de la patología salival y afecta principalmente a las glándulas submaxilares (83 a 94 %), seguida por la glándula parotídea (4 a 10 %) y las glándulas sublinguales (1 a 7 %).

En este trabajo presentamos el caso de un paciente varón de 45 años que presentaba mal olor y sabor de boca en el momento de las comidas y afecto de un cálculo salival a nivel del conducto de Stensen izquierdo. Tras el diagnóstico de la sintomatología, el sialolito se eliminó quirúrgicamente bajo anestesia local. De igual forma realizamos una actualización de conceptos en relación con la etiología, diagnóstico y tratamiento de esta patología.

Palabras clave: Litiasis, enfermedades parotídeas, cálculos salivares ductales.

ABSTRACT

Salivary duct lithiasis is a condition characterized by the obstruction of a salivary gland or its excretory duct due to the formation of calcareous concretions or sialoliths resulting in salivary ectasia and even provoking the subsequent dilation of the salivary gland.

Sialolithiasis accounts for 30% of salivary diseases and most commonly involves the submaxillary gland (83 to 94%) and less frequently the parotid (4 to 10%) and sublingual glands (1 to 7%).

The present study reports the case of a 45-year-old male patient complaining of bad breath and foul-tasting mouth at meal times and presenting with a salivary calculus in left Stensen's duct. Once the patient was diagnosed, the sialolith was surgically removed using local anesthesia. In this paper we have also updated a series of concepts related to the etiology, diagnosis and treatment of sialolithiasis.

Key words: Lithiasis, parotid diseases. salivary duct calculi.

INTRODUCCION

La litiasis salival es una afectación que consiste en la obstrucción mecánica de una glándula salival o de su conducto excretor, debido a la formación de concreciones calcáreas o sialolitos, lo que determina una ectasia salival, pudiendo provocar la dilatación posterior de la glándula. Secundariamente puede producirse la infección de la misma dando lugar a un cuadro de sialitis crónica. (1)

El cuadro clínico es muy característico y de fácil diagnóstico, siempre que se tenga presente que el dolor no es más que un síntoma de aquél y que suele estar ausente en un 17% de los casos. (2)

La sialolitiasis corresponde al 30% de la patología salival y afecta principalmente a las glándulas submaxilares (83 a 94%), seguida por la parótida (4 a 10%) y las sublinguales (1 a 7%). Este proceso se presenta principalmente sobre los 40 años de edad, aunque también puede encontrarse precozmente en la adolescencia o en la vejez. Existe una mayor incidencia en los varones, predominio que se hace más evidente cuando se trata de la litiasis de la glándula parótida. (1)

La hipótesis sobre la formación de estos cálculos se atribuye a diversas causas: mecánicas, inflamatorias, químicas, neurogénicas, infecciosas, cuerpos extraños, etc. En cualquier caso parece ser que la suma circunstancial de varias de ellas es lo que con más frecuencia pone en marcha el proceso de precipitación del fosfato tricálcico amorfo, que, una vez cristalizado y transformado en hidroxiapatita, se convierte en núcleo inicial. Desde aquí actúa como catalizador, atrae y sirve de sustentación a sucesivos apósitos de sustancias de distinta naturaleza. (2)

La afectación de la glándula parótida por un cálculo salival es más frecuente de forma unilateral, y localizado en el sistema ductal. El tamaño suele ser más pequeño que los sialolitos submandibulares y la mayoría son menores de 1 cm. (3,4)

Dentro del diagnóstico diferencial de los cuadros litiasicos salivales debemos considerar varias entidades. El agrandamiento unilateral de la región parotídea se caracteriza por la presencia de una masa discreta, palpable o bien una inflamación difusa. Si no se aprecia esta masa, se puede considerar la sialoadenitis. Una masa superficial a la glándula puede sugerir una linfadenitis, un quiste preauricular, un quiste sebáceo, una hiperplasia linfoidea benigna o un tumor extraparotídeo.

Una masa en el interior de la glándula puede indicar una neoplasia (benigna o maligna), una adenopatía intraparotídea o un hamartoma. (5) Los tumores malignos se caracterizan clínicamente por el crecimiento rápido, la parálisis del nervio facial, la textura pétreo, el dolor y la mayor incidencia en personas mayores.

El diagnóstico diferencial de los agrandamientos bilaterales asintomáticos de la región parotídea incluyen las lesiones linfopiteliales benignas (síndrome de Mikulicz), el síndrome de Sjögren, las sialoadenosis que acompañan al alcoholismo y a la toma prolongada de diversos medicamentos (yodo y metales pesados) y al tumor de Whartin. Los agrandamientos bilaterales dolorosos pueden originarse tras radioterapia o pueden ser secundarios a una sialoadenitis vírica (incluyendo las paperas) cuando se acompañan de otros síntomas sistémicos. Entre los

cuadros que cursan con inflamación facial difusa de la región parotídea, pero sin relación con las glándulas, debemos incluir la hipertrofia del músculo masetero, lesiones relacionadas con la articulación temporomandibular y la osteomielitis de la rama ascendente mandibular. Tiene importancia diferenciar los sialolitos de otras calcificaciones de tejidos blandos. Mientras los primeros se asocian con dolor y tumefacción en la glándula salivar, otras calcificaciones como las de los ganglios linfáticos son asintomáticas.

El manejo si el cálculo es pequeño debe intentarse a través de un tratamiento médico (espasmolíticos, dieta, antibióticos etc.), no quirúrgico. (6)

Los odontólogos y estomatólogos son responsables, juntos con otros profesionales sanitarios, del diagnóstico de las enfermedades de las glándulas salivales. Deben estar familiarizados con éstas y deben ser capaces de aplicar las técnicas modernas de diagnóstico por la imagen, y llegado el caso, abordar su tratamiento.

CASO CLINICO

Presentamos el caso de un paciente varón de 45 años de edad que refiere dolor intenso, supuración e inflamación unilateral en la región parotídea. Refiere mal olor y sabor de boca, entre salado y amargo. Este cuadro se suele presentar en el momento de las comidas, remitiendo en un periodo de tiempo relativamente corto, nunca superior a dos horas. El paciente refiere la aparición del cuadro en los últimos nueve días, y éste en ningún curso con fiebre ni sintomatología general.

En la exploración intraoral se visualizó un abultamiento, que a la palpación era fibroso no adherida a planos profundos. El diagnóstico de sospecha de una sialolitiasis obstructiva resultó negativo al realizar una ortopantomografía, pero al realizar una placa simple sí se visualizó el sialolito en el conducto excretor, pudiéndose confirmar la naturaleza del cuadro (Figura 1, A). La técnica radiológica consiste en la colocación de una placa radiográfica en el vestíbulo a nivel de este abultamiento y el haz de rayos perpendicular a la placa, con lo que toda estructura calcificada localizada en la mejilla se verá reflejada en ésta.

La primera medida que adoptamos fue tratar la sintomatología del proceso. El dolor se trató mediante analgésicos-antiinflamatorios (ibuprofeno, 600 mgr cada 8 horas durante 7 días) y la infección bacteriana mediante antibióticos (amoxicilina 875 mgr y ácido clavulánico 125 mgr cada 8 horas durante 7 días). Se recomendó al paciente llevar una dieta rica en proteínas y líquidos y que incluyera alimentos o bebidas ácidos que favorecieran la salivación. Una vez controlado el proceso llevamos a cabo la planificación del tratamiento. Valorando la localización del cálculo y su tamaño se descartaron las técnicas médicas que intentan conseguir la expulsión espontánea del sialolito y optamos por la eliminación del sialolito mediante una técnica quirúrgica.

El primer paso de nuestro tratamiento quirúrgico, una vez localizado el sialolito, fue la inmovilización de éste mediante un punto de sutura, que impidió su movilidad a lo largo del conducto durante la intervención (Figura 1, B). Una vez inmovilizado se

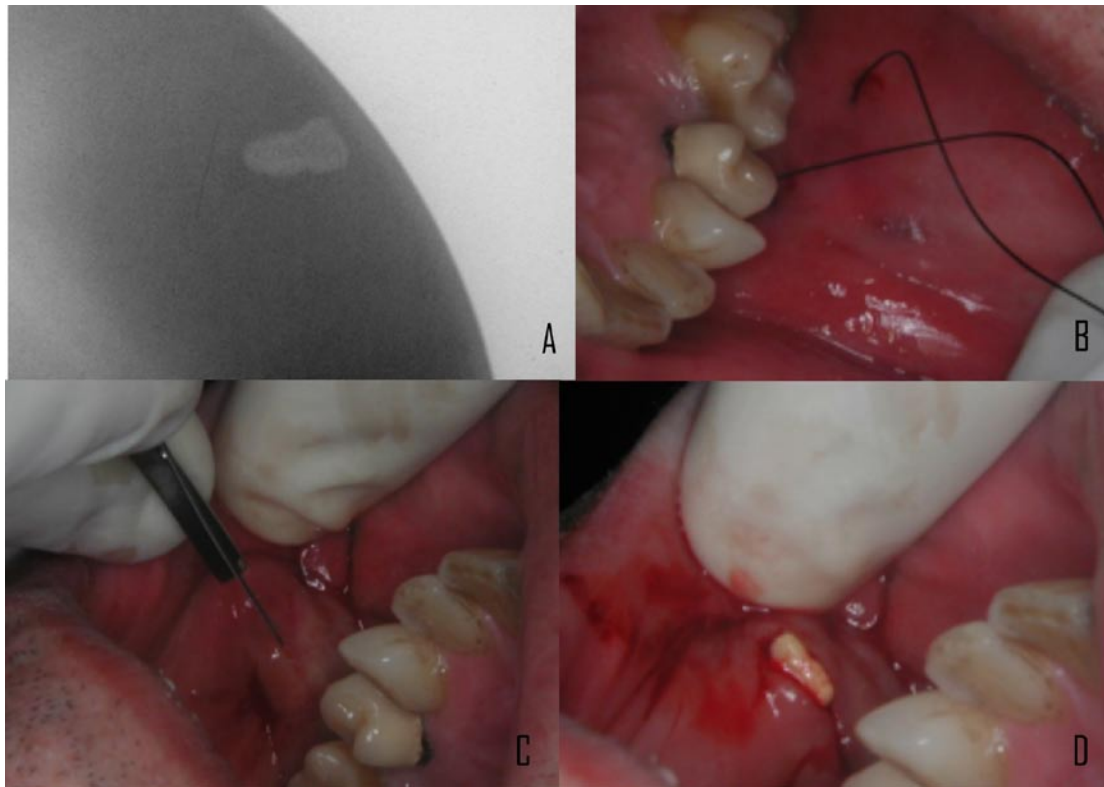


Fig. 1. Diagnóstico y eliminación del cálculo en el conducto de Stenon. A: Imagen radiológica que evidencia el cálculo en el espesor de la mejilla. B: Realización de un punto de sutura para evitar la movilización del cálculo durante la técnica. C: Incisión. D: Eliminación del cálculo a través de la incisión mediante presión.

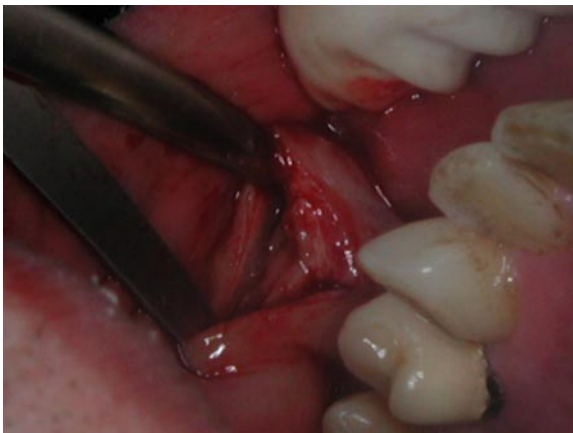

Fig. 2. Mediante la separación de los bordes de la herida se favorece la creación de una fístula salival como forma de cicatrización.

procedió a la incisión sobre la zona indurada (Figura 1, C), y una simple presión en la mejilla a este nivel, hizo que el sialolito emergiera a través de la incisión (Figura 1, D). Comprobamos que el tamaño del sialolito era el esperado y detectado en la radiografía.

Tras retirar el sialolito el problema radica en la cicatrización y reparación del conducto. Las dos posibles soluciones que se barajaron fueron la anastomosis del conducto con microcirugía o bien la creación de una nueva comunicación del conducto con la cavidad oral gracias a una fístula salival. Optamos por esta segunda técnica debido a su sencillez, eficacia y a que los resultados obtenidos son totalmente satisfactorios para la función de la glándula.

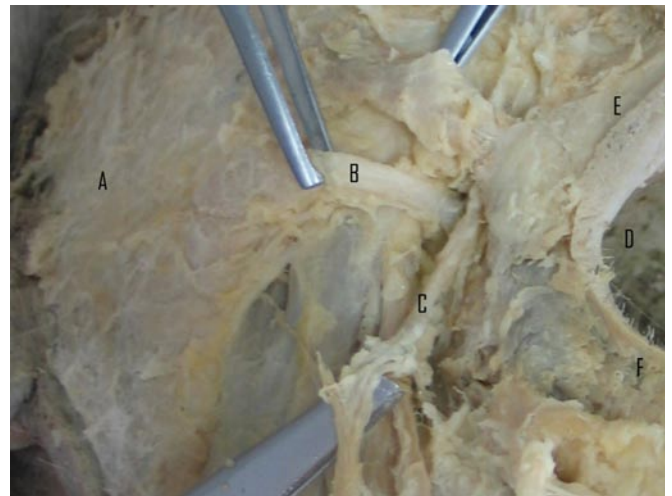


Fig. 3. Disección cadavérica de la zona parotídea. A: Porción superficial de la glándula parótida. B: Conducto de Stenon. C: Vasos faciales. D: Cavidad bucal. E: Labio superior. F: Labio inferior.

De esta forma optamos por separar los márgenes de la herida ayudándonos para ello de unas tijeras de disección (Figura 2). Se dificulta de esta forma la cicatrización del conducto, evitando su obliteración y favoreciendo la formación de una fístula salival, con lo que obtuvimos de este modo nuestra nueva comunicación con la cavidad oral. En las revisiones sucesivas comprobamos la total desaparición de la sintomatología, la efectividad del nuevo drenaje salival, así como el normal funcionamiento de la glándula parótida.

DISCUSION

La litiasis salival, es decir la obstrucción de una glándula salival o de su conducto excretor por un sialolito da lugar a un cuadro característico. La primera manifestación clínica es la hernia salival, bien sin causa aparente o bien en el momento de ingerir algún alimento. El episodio puede prolongarse un tiempo relativamente breve, no superior a 2 horas, para ir desapareciendo de forma espontánea a lo largo del día. En algunos casos, a la hernia se añade el dolor, con lo que se constituye el cuadro de cólico, que suele ser muy intenso, en forma de pinchazo, lacerante. Este dolor no suele durar mucho tiempo y remite al cabo de 15 ó 20 minutos. En nuestro caso, el dolor que presentaba el paciente era totalmente característico, así como la aparición de mal olor y sabor de boca. (1)

La norma en la evolución clínica es la repetición de cualquiera de estas dos fases clínicas durante sucesivos episodios, pero cada vez es menor la tendencia a desaparecer la hinchazón de la glándula, que por último queda endurecida y no vuelve a recuperar su volumen normal. En nuestro caso se palpaban zonas de abultamiento con tacto fibroso en la zona del conducto. (1)

Las características epidemiológicas de nuestro paciente también concuerdan con las referidas en la bibliografía (preferencia por varones a partir de los 40 años de edad). Sí que es menos frecuente la afectación de la parótida (4 a 10 % de los casos), si bien no se considera raro o extraordinario (2).

Los sialolitos generalmente consisten en concreciones, más o menos organizadas, de color amarillento pálido, aspecto poroso y consistencia dura. Suelen ser ovalados o alargados, pudiendo encontrarse algunos de forma cilíndrica (2).

Los estudios cristalográficos evidencian una absoluta diferencia entre los cálculos parotídeos y los submaxilares. Concretamente en la composición de los cálculos parotídeos, destaca el trabajo de Slomiany y cols. que indica que el contenido de lípidos totales es de un 8,5 %, mientras que el componente mineral de la matriz del cálculo es del 20,2%. (7)

La diferente calidad química de la saliva segregada por ambas glándulas hace que los cálculos parotídeos, en comparación con los de la glándula submandibular, contenga alrededor de un 70% más de matriz orgánica, un 40% más de proteínas y un 54% más de lípidos. (2)

La composición y el tamaño de los cálculos salivales tienen implicaciones diagnósticas. Alrededor de un 20% de los sialolitos de la glándula submaxilar y un 40% de los de la parótida son radiolúcidos por el escaso contenido mineral de la secreción, sobre todo de la glándula parótida. (2)

En el diagnóstico de la patología es fundamental el conocimiento de la clínica, y como hemos comentado anteriormente, es posible no detectar el cálculo, pese a existir. Sin embargo, lo ideal es identificarlo. Para ello contamos con la ayuda de distintas herramientas.

La radiología convencional intraoral puede ser de ayuda, pese a que los sialolitos de las glándulas parótidas son más difíciles de identificar que los de las glándulas submandibulares debido al recorrido tortuoso del conducto de Stenon alrededor de la parte anterior del músculo masetero y a través del músculo buccinador. Como regla, sólo los sialolitos de la parte anterior del conducto, por delante del músculo masetero, se pueden

visualizar en las radiografías intraorales. (8)

La radiología convencional extraoral tiene un valor limitado, dado que la mayoría de las imágenes de sialolitos de la glándula parótida se superponen con el cuerpo y la rama de la mandíbula. Los sialolitos de la porción distal de conducto de Stenon o del interior de la glándula parótida son difíciles de ver en las proyecciones intraorales o extraorales laterales. Sin embargo una proyección posteroanterior con los carrillos hinchados puede hacer que el sialolito se separe de la zona ósea y por tanto sea visible en la radiografía. Aún así los sialolitos menos mineralizados puede quedar oscurecidos por las sombras de los tejidos blandos densos en las proyecciones posteroanteriores. (8)

La prueba por excelencia para la identificación de obstáculos salivales es la sialografía, ya que permite visualizar todo el sistema de conductos. Las glándulas submandibulares y parótidas son más accesibles al estudio mediante esta técnica que las glándulas sublinguales. Por el contrario, la sialografía está contraindicada en las infecciones agudas o con sensibilidad conocida a los compuestos que contienen yodo y no se debería realizar si se ha visualizado un cálculo radiopaco en la porción distal del conducto, debido a que este procedimiento puede desplazarlo hacia la zona más proximal del sistema de conductos y complicar su remoción. (9) La sialografía es útil para localizar obstrucciones que son indetectables en la radiografía bidimensional, sobre todo cuando los sialolitos son radiolúcidos, o cuando éstos no existen (caso de las estenosis). (10)

La tomografía computerizada y la resonancia nuclear magnética también pueden usarse para la identificación de sialolitos. Pese a ser técnicas más complejas y costosas que la sialografía no son invasivas. Algunos autores consideran la tomografía computerizada como el método de preferencia para la investigación de masas en el interior o en la cercanía de las glándulas salivales. Su sensibilidad nos permite detectar sialolitos apenas calcificados que pasaron desapercibidos en las películas convencionales. (9)

Si bien no es una técnica de indicación clara en el diagnóstico de la sialolitiasis, la escintigrafía puede, en algunos casos, tener cierta utilidad como exploración complementaria. Mediante la escintigrafía realizamos un estudio funcional de las glándulas salivares. Cuando el Tc99m-pertecnetato se inyecta por vía intravenosa, se concentra y excreta por las estructuras glandulares, como las glándulas salivales, el tiroides y las glándulas mamarias. El radioisótopo aparece en los conductos de las glándulas salivales en cuestión de minutos y alcanza su mayor concentración entre los 30-45 minutos. (8)

La escintigrafía permite estudiar todas las glándulas salivares a la vez. Ante sospecha de una sialolitiasis, se aplica, sobre todo, cuando la sialografía está contraindicada y en aquellos pacientes cuyos conductos glandulares no son permeables. La patología salival funcional (litiásica o de otro tipo) se demuestra por el incremento, disminución o ausencia de la captación del radioisótopo. (8)

También se han publicados estudios recientes que indican que la ultrasonografía puede ser útil para el diagnóstico de sialolitos renales. (11)

En definitiva no hay una técnica única para el diagnóstico de patología sialolítica salival, sino que debemos seleccionar la

técnica más adecuada en cada situación o patología, buscando un correcto diagnóstico minimizando el riesgo y la incomodidad para el paciente.

Entrando en el tratamiento del cuadro que nos ocupa, los episodios dolorosos suelen responder bien a los espasmolíticos, mientras que las complicaciones infecciosas se tratan con antibióticos que presenten una eliminación importante por vía salival, como la espiramicina y antiinflamatorios. También se recomienda una dieta rica en proteínas y líquidos y que incluya alimentos o bebidas ácidos, para evitar que la glándula que ha formado un cálculo pueda seguir haciéndolo posteriormente. (1)

En todo caso, si el cálculo es pequeño debe intentarse un tratamiento médico, no quirúrgico, dando sialogogos naturales, como pueden ser pequeñas rajitas de limón, o bien medicamentosos. Puede ayudarse con medicamentos que estimulen la contracción ductal, como la pilocarpina, además de la aplicación de calor en forma de onda corta por medio de rayos infrarrojos. No obstante esto conlleva el peligro de, si el cálculo es mediano o grande, se produzca un cólico salival y no se expulse.

La eliminación quirúrgica del cálculo (o incluso de la glándula) ha sido la alternativa clásica al tratamiento médico, cuando éste no es viable o no obtiene resultados. Un ejemplo representativo de este tipo de abordaje terapéutico es el caso que presentamos. La supresión quirúrgica tiene el inconveniente, según la zona en que se localice el cálculo, de poner en riesgo el nervio facial. La posibilidad de provocar una cicatriz más o menos antiestética, así como la idoneidad del abordaje intraoral contraindican el uso de técnicas quirúrgicas de abordaje extraoral. (6)

Para evitar esto se ha descrito recientemente una técnica consistente en la fragmentación del cálculo mediante ondas expansivas ultrasónicas que no requiere anestesia, sedación ni analgesia. El procedimiento dura unos 30 minutos y se realizan sesiones sucesivas semanalmente hasta la total eliminación de los fragmentos del cálculo ayudado por sialogogos. (12)

Algunos autores tratan este cuadro mediante la infusión de penicilina y o suero fisiológico en el interior del conducto. Afirman que esta aplicación tópica es mucho más efectiva, debido a la poca recidiva del proceso, que la administración sistémica. Según estos autores, éste tratamiento presenta como ventaja la actuación a distintos niveles: dilata el conducto, libera los sialolitos adheridos y enjuaga la albúmina coagulada que obstruye el conducto (13).

Volviendo al abordaje quirúrgico de los cálculos alojados en el conducto de Stenon, su eliminación puede tener distintas formas de resolución. La más conservadora sería la anastomosis del conducto de Stenon mediante microcirugía. Otra opción factible consiste en crear un nuevo drenaje mediante la facilitación de la formación de una fístula salival, y la tercera y menos conservadora consiste en la supresión de la glándula mediante su atrofia. (14)

La anastomosis primaria, cuando es posible, es el tratamiento de elección. Muchas veces, ya sea por falta de instrumental (microscopio) o falta de formación en microcirugía, no puede llevarse a cabo. En esos casos la técnica más empleada es la creación de una fístula salival, técnica más sencilla que la anterior y cuyos resultados en cuanto a funcionalidad glandular son iguales. En esta técnica tras la extracción del sialolito

no se lleva a cabo la anastomosis, sino todo lo contrario, se favorece la separación de ambos extremos con lo cual impedimos un colapso del conducto en un intento de cicatrización, favoreciendo de esta forma la creación de una fístula salival, la cual constituirá la nueva comunicación del conducto con la cavidad oral. (14)

La supresión de la funcionalidad de la glándula apenas es empleada, salvo para el tratamiento de la sialorrea, debido a las posibles complicaciones y a la reducción del flujo salival que acarrea. Consiste en el cierre del conducto mediante sutura tras la extracción del cálculo, lo cual produce un colapso e inflamación de la glándula. La atrofia es inducida mediante presión y medicación sucesiva hasta conseguir nuestro objetivo. (14)

Todas las técnicas terapéuticas expuestas requieren un previo tratamiento sintomatológico del proceso, y vienen a confirmar que no existe un único abordaje terapéutico de las sialolitiasis obstructivas, sino que pueden ser tratadas satisfactoriamente con diversas modalidades de tratamiento o bien con la combinación de varias técnicas. Emplear una técnica u otra depende en gran medida del tamaño, localización y composición del sialolito.

BIBLIOGRAFIA

1. Lustran J, Regev E, Melamed Y. Sialolithiasis: a survey on 245 patients and review of the literatura. *Int J Oral Maxillofac Surg* 1990;19:135-8.
2. Bodner L. Parotid sialolithiasis. *J Laryngol Otol* 1999;113:266-7.
3. Seifert G, Miehleke A, Hanbrich J, Chilla R, eds. *Diseases of the salivary glands: pathology, diagnosis, treatment, facial nerve surgery*. Stuttgart:George Thime Verlag; 1986. p. 85-90.
4. Ottaviani F, Galli A, Lucia MB, Ventura G. Bilateral parotid sialolithiasis in a patient with acquired immunodeficiency syndrome and immunoglobulin G multiple myeloma. *Oral Surg Oral Med Oral Pathol Oral Radiol Endod* 1997;83:552-4.
5. Marchal F, Becker M, Vavrina J, Dulgerov P, Lehmann W. Diagnostic et traitement des sialolithiasis. *Bull Med Suisses* 1998;79:1023-8.
6. Dulgerov P, Marchal F, Lehmann W. Postparotidectomy facial nerve paralysis: possible etiologic factors and results with routine facial nerve monitoring. *Laryngoscope* 1999;109:754-62.
7. Slomiany BL, Murty VL, Aono M, Slomiany A, Mandel ID. Lipid composition of human parotid salivary gland stones. *J Dent Res* 1983;62:866-9.
8. Goaz PW, White SC, eds. *Radiología oral principios e interpretación*. Barcelona: Mosby; 1995. p. 127-229.
9. Hong KH, Yang YS. Sialolithiasis in the sublingual gland. *J Laryngol Otol* 2003;117:905-7.
10. Becker M, Marchal F, Becker CD, Dulgerov P, Georgakopoulos G, Lehmann W et al. Sialolithiasis and salivary ductal stenosis: diagnostic accuracy of MR sialography with a three-dimensional extended-phase conjugate-symmetry rapid spin-echo sequence. *Radiology* 2000;217:347-58.
11. Nguyen BD. Demonstration of renal lithiasis on technetium-99m MDP bone scintigraphy. *Clin Nucl Med* 2000;25:380-2
12. Schlegel N, Brette MD, Cussenot I, Monteil JP. Extracorporeal lithotripsy in the treatment of salivary lithiasis. A prospective study apropos of 27 cases. *Ann Otolaryngol Chir Cervicofac* 2001;118:373-7.
13. Antoniadis D, Harrison JD, Epivatianos A, Papanayotou P. Treatment of chronic sialadenitis by intraductal penicillin or saline. *J Oral Maxillofac Surg* 2004;62:431-4.
14. Steinberg MJ, Herrera AF. Management of parotid duct injuries *Oral Surg Oral Med Oral Pathol Oral Radiol Endod* 2005;99:136-41.